VIOREL RANGA
C. ZAHARIA V. PANAITESCU AL. ISPAS

ANATOMIA OMULUI
MEMBRELE

EDITURA CERMA
BUCUREŞTI

Drepturile de editare ale acestei lucrări
aparțin în exclusivitate Editurii „CERMA"

Redactor: Ioana Mădălina Maftei
Consilier editorial: Dr. Ion Maftei
Tehnoredactare computerizată: Adrian Barbu

Coperta: Florin Creangă

I.S.B.N. 973—95578—7—2

Trecerea la staţiunea bipedă a imprimat corpului uman profunde modificări structurale şi funcţionale. Aceste modificări se reflectă în structura şi dinamica trunchiului şi tot atît de evident în cea a extremităţilor.

O privire succintă în filogeneză, arată că, în evoluţia şi specializarea membrelor superioare şi inferioare, au intervenit mai mulţi factori. de exemplu: căutarea şi pregătirea hranei, fuga de pericol, fabricarea uneltelor de muncă şi numeroase alte condiţii de adaptare la viaţa de uscat. În acest sens, MEMBRELE SUPERIOARE, care pe trepte filogenetic inferioare serveau îndeosebi la sprijinirea şi deplasarea corpului, la strămoşii patrupezi mai apropiaţi omului, au început a se elibera de sol. Ele s-au transformat morfofuncţional în *organe de prehensiune şi agăţare,* funcţii care presupun un mare grad de mobilitate şi care pe lîngă opozabilitatea policelui, au concentrat la nivelul mîinii, cea mai mare parte a receptorilor de tact, devenind principalul *organ tactil* al omului. Omul primitiv schimbîndu-l regimul de hrană, trage cu arcul după vînat, descoperă focul şi îţi creează cu propria-i mînă uneltele de muncă, de existenţă. Transformările produse la nivelul membrelor superioare, se reflectă în aşezarea şi articularea între ele a oaselor centurii scapulare şi extremităţilor libere ale membrelor superioare; în modul de articulare al oaselor centurii scapulare cu trunchiul; în conformaţia şi strategia regiunilor topografice ale membrelor superioare şi traiectul mănunchiurilor vasculonervoase. În acest cadru un loc important îl ocupă articulaţia umărului. Pentru o mai mare mobilitate, ea prezintă o structură specială şi este aşezată la suprafaţă, caracteristic omului. Ea este o articulaţie de tip sferoidal, cu conducere musculară şi cu cea mai mare mobilitate. Amplitudinea mişcărilor se măreşte de asemenea prin participarea la realizarea lor, a articulaţiei centurii scapulare şi a tipului particular de legătură a scapulei cu trunchiul, prin muşchi. Extremitatea liberă a membrelor superioare, asemănată de Braus cu braţul unei macarale, prezintă o dinamică complexă la baza căreia stă întregul sistem muscular al membrelor superioare şi parţial al trunchiului. Acelaşi factori au determinat dezvoltarea deosebit de bogată a inervaţiei şi dispozitivului vascular al membrelor superioare. Un exemplu în acest sens îl constituie reţeaua vasculară a acestor membre, cu multiple posibilităţi de circulaţie colaterală în obstrucţia trunchiurilor vasculare principale.

Trecerea la staţiunea bipedă a împovărat MEMBRELE INFERIOARE în statică şi mers. Ca urmare, membrele inferioare devin mai puternice şi voluminoase comparativ cu cele superioare. Masa lor reprezintă ceva mai mult decît 1/3 din masa totală a corpului uman. Adaptarea şi specializarea lor la funcţia de susţinere şi propulsia corpului, se reflectă în structura tuturor părţilor lor componente. În acest sens, centura pelviană reprezentată de cele două oase coxale se articulează puternic posterior cu osul sacru, închizînd astfel într-un puternic inel osos, o parte a coloanei vertebrale. Acest complex osos formează 1/3 inferioară a trunchiului, respectiv *pelvisul,* prin care se transmite membrelor inferioare întreaga greutate a părţilor suprajacente ale corpului. Toate piesele scheletice ale membrelor inferioare sînt mai puternice, iar arhitectura lor internă este expresia solicitărilor lor funcţionale în gradientul gravitaţional. Adaptarea şi specializarea morfofuncţională a membrelor inferioare se oglindeşte de asemenea în dezvoltarea şi acţiunea muşchilor; în alcătuirea articulaţiilor şi întregului aparat ligamentar; în dispoziţia şi traiectul vaselor sanguine şi limfatice şi în tipul lor de inervaţie. În timp ce mişcarea membrelor superioare faţă de trunchi se realizează într-un triplu sistem mecanic format de articulaţia sternoclaviculară, acromioclaviculară şi cea a umărului, mişcările membrelor inferioare faţă de trunchi, se fac într-o singură articulaţie. Aceasta este articulaţia şoldului, puternică, solidă şi adînc implantată în pereţii bazinului. Rezistenţa şi soliditatea membrelor inferioare determină o mai redusă expunere la stress-uri. Fracturile membrelor superioare sînt mai frecvente decît ale celor inferioare. Însăşi patologia acestora, comparată cu a celor superioare, prezintă particularităţi legate de structura şi funcţia lor. Varicele membrelor inferioare, afecţiuni articulare, arteritele, limfedemul membrelor inferioare, etc. constituiesc numai cîteva exemple în această sferă.

Dezvoltarea membrelor

Dezvoltarea membrelor începe încă în săptămîna a V-a de viaţă intrauterină, deci înainte ca embrionul să-şi fi definit forma general umană, pe care o dobîndeşte abia la sfîrşitul săptămînii a VIII-a de la fecundaţie.

Membrele superioare şi inferioare apar pe părţile laterale ale corpului embrionar sub forma unor muguri secundari şi simetrici, numiţi *mugurii membrelor.* Aceşti muguri se dezvoltă dintr-o creastă longitudinală întîlnită iniţial pe toată lungimea feţelor laterale ale trunchiului, numită creasta membrelor (creasta lui Wolff). În timp ce la peşti din creasta membrelor iau naştere în lungul corpului, aripioarele, la mamifere părţile crestelor dintre mugurii membrelor regresează şi dispar. Mugurii membrelor superioare preced cu 48 ore ca apariţie, pe cei ai membrelor inferioare. Fiecare mugure are iniţial formă semilunară şi conţine în interior populaţia celulară încă nediferenţiată, de natură mezenchimală, învelită la suprafaţă de ectodermul em-

brionar. În această etapă mugurii membrelor sînt nesegmentați, dar timpuriu, la nivelul lor începe a se schița o parte proximală mai groasă, corespunzînd umărului și șoldului și alta distala și lățită, din care se dezvoltă extremitățile libere ale membrelor. Mugurii prezintă o față de flexie și alta de extensie; o margine preaxială și alta postaxială. La om, mugurii membrelor superioare corespund ultimelor patru somite cervicale și primelor două toracice. Cei ai membrelor inferioare corespund somitelor lombare și primelor sacrale. În luna a II-a intrauterină, la nivelul extremităților libere apare cîte o proeminență ce corespunde *cotului* și respectiv *genunchiului*, iar distal se află mîna sau piciorul primitiv mai lățite. Marginea liberă a părții distale prezintă acum cîte cinci proeminențe, care schițează *degetele* mîinii și piciorului, numite *degetele conjuncte* (digiti conjuncti). Tot în etapa de diferențiere a segmentelor membrelor se produce un fenomen de torsiune a extremității libere, în direcția opusă, pentru membrele inferioare și superioare. Torsiunea se realizează în jurul axului lor longitudinal. Prin torsiune și prin procesul de coborîre al membrelor superioare, acestea își cîștigă poziția definitivă. Odată cu creșterea în lungime și segmentarea extremităților libere, prin diferențierea mezenchinului dintre părțile scheletului iau naștere cavitățile articulare, concomitent diferențiindu-se formațiunile capsulo-ligamentare ale articulațiilor. În ce privește mușchii membrelor, nu este deplin precizat dacă se dezvoltă din mezodermul marginii ventrale a miotoamelor regionale sau din mezenchimul somatopleural. Materialul premuscular împreună cu nervii derivați din neuromerele corespunzătoare, invadează de timpuriu mugurii membrelor. Odată cu creșterea maselor musculare, cresc nervii motori și sensitivi ai acestora. Vasele sanghine și limfatice se diferențiază din mezenchimul acestor muguri.

Direcția diferențierii și dezvoltării formațiunilor anatomice ale membrelor, cît și succesiunea în timp este de la proximal spre distal. Degetele mîinii și picioarelor, inițial unite prin *membrana interdigitală (digiti inconjunti), la sfîrșitul săptămînii a VIII-a sînt individualizate, prin resorbția acestei membrane. Degetele mîinii prezintă la extremitatea lor distală pe fața palmară, numeroși corpusculi tactili,* mai denși în regiunea *proeminențelor tactile* decît în oricare altă regiune a corpului. Mîna devine astfel principalul *organ tactil* al omului.

Mugurii membrelor, secționați și reimplantați posedă un mare potențial de diferențiere sub influența mezodermului plăcii laterale (somatopleural).

Mecanismul complex al dezvoltării și diferențierii membrelor poate fi perturbat prin numeroși factori endo- sau exogeni, dînd naștere *malformațiilor congenitale* ale membrelor. Enumerăm dintre cele mai frecvent întîlnite următoarele:

— ECTROMELIA sau AMELIA adică lipsa aproape completă a unui membru;

— MELOMELIA, caracterizată prin prezența de membre duble, datorită scindării longitudinale a mugurilor membrelor;

— AMPUTAȚII CONGENITALE ale membrelor;

— HEMIMELIA, în care lipsește mîna, piciorul sau degetele, existînd însă segmentele proximale ale membrului respectiv.

— PHOCOMELIA, situații în care lipsesc segmentele proximale, mîna sau piciorul fiind legate direct de trunchi.

— ELEUTEROMELIA, întîlnită la membrele inferioare, în care degetele sînt orientate dorsal, iar călcîiul ventral, datorită lipsei torsiunii segmentului distal;

— SINDACTILIA, malformație prin persistența membranei interdigitale cu degetele fuzionate;

— POLIDACTILIA, prin prezența unor degete supranumerare;

— BRACHIDACTILIA sau *degete scurte* prin lipsa unei falange, sau prin falange mai scurte decît normal;

— HIPERFALANGIA sau degetele lungi, prin existența de falange supranumerare, sau mai lungi decît normal.

Cauzele endo- sau exogene care determină aceste malformații pot fi: *factori genetici,* agenți microbieni, în special *virusuri, medicamente,* dintre care cel mai nociv în ultimul timp s-a dovedit thalidomida, un medicament sedativ, administrat gravidelor în cursul primelor săptămîni de sarcină și altele. Este important de stabilit pentru acești factori malformativi, că toți acționează în primele faze ale embriogenezei.

MEMBRUL SUPERIOR
(membrum superior)

SCHELETUL MEMBRULUI SUPERIOR (ossa membri superioris)

Scheletul membrului superior este format din centura scapulară și din scheletul membrului superior liber.

CENTURA SCAPULARĂ (cingulum membri superioris)

Centura scapulară este formată din scapulă și din claviculă. Ea leagă membrul superior de trunchi, mușchii care acționează asupra ei conferindu-i o mare mobilitate.

SCAPULA (scapula)

Scapula sau omoplatul (grec.omos = spate, platos = turtit) este un os lat triunghiular, cu baza situată superior, concav anterior, fiind așezat pe fața posterioară a toracelui în dreptul coastelor II-VII.

Orientare: ea se orientează cu fața concavă anterior, cu cavitatea glenoidă lateral și cu unghiul mai ascuțit inferior.

Scapula prezintă:

— *fața anterioară* (facies costalis) concavă în sens vertical, orientată anterior și medial. Cea mai mare parte a ei este concavă și se numește *fosa subscapulară* (fossa subscapularis), prezentînd creste transversale; la acest nivel se inseră m.subscapular. În partea laterală a feței anterioare se află gaura nutritivă. În apropierea marginei mediale se găsesc cîteva creste pe care se inseră m.dințat anterior (fig. 1).

— *fața posterioară* (fascies dorsalis) este convexă și străbătută dinspre medial spre lateral, la unirea 1/4 superior cu 3/4 inferior de *spina scapulei (spina scapulae). Aceasta crește progresiv în înălțime dinspre marginea medială (de unde începe printr-o suprafață triunghiulară, spre cea laterală pe care o depășește sub forma unei apofize voluminoase numită acromion* (acromion). Unghiul deschis antero-medial format către acromion și spina scapulei se numește unghi acromial (angulus acromialis). Spina scapulei împarte fața posterioară în două fose: *fosa supraspinoasă* (fossa supraspinata) și *fosa infraspinoasă* (fossa infraspinata) pe care au originea mușchii omonimi. Marginea liberă a spinei scapulei se lățește și este rugoasă, pe muchia sa superioară inserîndu-se m.trapez, iar pe cea inferioară m.deltoid. Între cele două muchii se inseră lama superficială a fasciei cervicale. Pe suprafața triunghiulară de la extremitatea medială a spinei alunecă m.trapez în timpul mișcărilor scapulei (între mușchi și această suprafață se găsește o bursă seroasă). Acromionul este turtit supero-inferior și continuă anterior spina. Fața sa superioară este rugoasă, subcutanată, palpabilă. Fața inferioară este netedă, concavă și vine în raport cu articulația umărului. Marginea medială are o suprafață articulară, ovalară cu axul mare sagital, prin care acromionul se articulează cu clavicula, numită *față articulară acromială* (facies articularis acromii). Pe marginea laterală a acromionului, inferior, se inseră lig.coracoacromial;

— *marginea superioară* (margo superior) este ascuțită. În partea sa laterală prezintă *incizura scapulei* (incisura scapulae), care este transformată în orificiu de lig.transvers al scapulei. Prin orificiu trece nervul suprascapular iar deasupra ligamentului, artera suprascapulară. Medial de incizură se inseră m.omohioidian. În partea laterală a marginei superioare se află *procesul coracoid* (Processus coracoideus), în forma literei *L*. îndreptat anterior și lateral. Pe vîrful său se prind mm.pectoral mic, coracobrahial și biceps brahial (capul scurt), iar pe fața sa superioară lig.coracoclaviculare, coracoacromiale și coracohumeral;

— *marginea medială* (margo medialis) este subțire, ascuțită. Pe buza sa anterioară se inseră m.dințat anterior, iar pe cea posterioară mm.romboid mare și mic, primul inferior de spina scapulei, iar al doilea în dreptul ei;

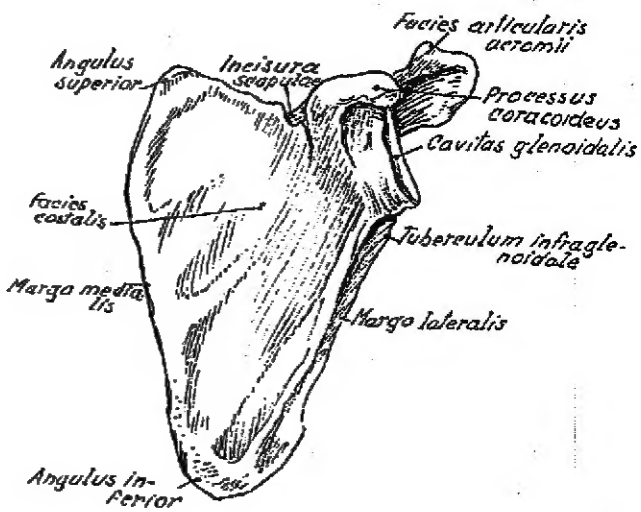

Fig. 1. – SCAPULA (Fața anterioară)

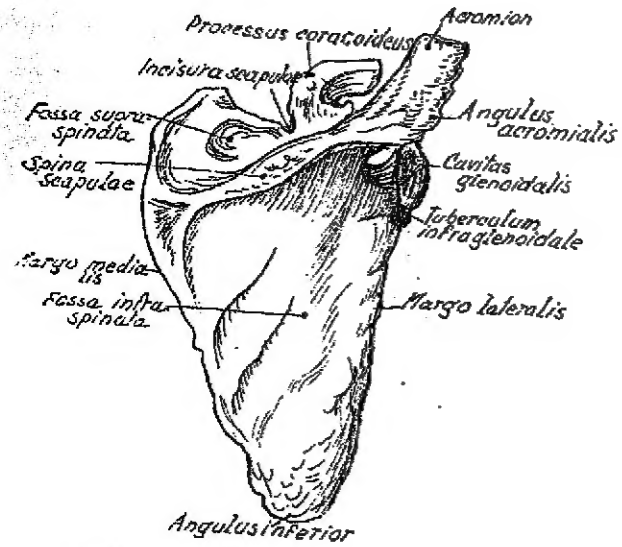

Fig.2 Scapula (fața anterioară)

— *marginea laterală* (margo lateralis) este mai groasă și se termină în dreptul *tuberculului infraglenoidal* (tuberculum infraglenoidale), pe care are originea capul lung al mușchiului triceps brahial. Pe această margine se inseră superior m.rotund mic, iar inferior m.rotund mare;

— *unghiul superior* (angulus superior) este ascuțit și pe el se inseră m.levator scapulae.

— *unghiul inferior* (augulus inferior) este cel mai ascuțit; uneori pe el se inseră fascicule scapulare ale m.latissimus dorsi;

— *unghiul lateral* (angulus lateralis) prezintă *cavitatea glenoidă* (cavitas glenoidalis) ușor concavă, piriformă, cu partea lată situată inferior. Cavitatea glenoidă se articulează cu capul humerusului și este așezată pe un mic platou osos, mai îngust la bază numit *colul scapulei* (collum scapulae). Superior de această cavitate se găsește *tuberculul supraglenoidal* (tuberculum supraglenoidale), pe care are originea capul lung al m.biceps brahial.

Vasele scapulei pătrund prin orificiile nutritive aflate pe cele două fețe ale osului, inferior de spina scapulei. Arterele provin din aa.suprascapulară și circumflexă a scapulei. Acromionul și procesul coracoid, care sînt perforate de numeroase orificii vasculare, primesc vase și din artera toracoacromială. Nervii provin din plexul brahial (nervul infraspinosului și nervul subscapularului).

CLAVICULA
(clavicula)

Este un os alungit, în forma literei „S" așezat orizontal care nu are canal medular în cea mai mare parte a sa. Clavicula este așezată în partea superioară și laterală a toracelui, lateral de stern. La vertebratele inferioare (pești) este un os cutanat, situat superficial, care în cursul evoluției filogenetice, se deplasează în profunzime. Absența congenitală a claviculei se asociază adesea cu malformații craniene (disostoza cleidocraniană P. Marie).

— *Orientare.* Clavicula se orientează cu extremitatea turtită lateral, cu concavitatea acesteia anterior și cu fața netedă superior.

Clavicula prezintă:

— *extremitatea sternală* (extremitas sternalis) care are forma unei prisme patrulatere mai rar triunghiular. Ea prezintă *fața articulară sternală* (fascies articularis sternalis) care este convexă transversal și concavă sagital, neregulată, dar care peste vîrsta de 25—30 ani devine netedă. Pe marginea posterioară a extremității sternale se inseră m.sternohioidian.

— *extremitatea acromială* (extremitas acromialis) este turtită supero-inferior și mai mică decît cea sternală. Prezintă *fața articulară acromială* (facies articularis acromialis);

— *fața superioară* (neomologată în N.I.) este netedă și corespunde m.platysma și pielii. Poate fi palpată în întregime;

— *fața inferioară* (neomologată în N.I.) prezintă spre extremitatea medială *impresiunea lig.costoclavicular* (impressio lig.costoclavicularis) pentru ligamentului omonim. În partea ei centrală se găsește un șanț pe care se inseră m.subclavicular. Spre extremitatea sa laterală se află *tuberculul conoid* (tuberculum conoideum) pentru inserția ligamentului conoid. Lateral tuberculul conoid se continuă cu *linia trapezoidă* (linea trapezoidea) pentru inserția lig. trapezoid. Lig.conoid și lig.trapezoid sînt cele două componente ale ligg.coracoclaviculare. În partea mijlocie a acestei fețe se află orificiul nutritiv al claviculei, orientat lateral.

Prin inserția la acest nivel de lig. costoclavicular, o parte din greutatea membrului superior este transmisă claviculei, iar de la aceasta, scheletului trunchiului. În caz de fractură completă a claviculei, produsă medial a lig.costoclavicular, cele două fragmente ale osului se deplasează astfel: extremitatea sternală, su-

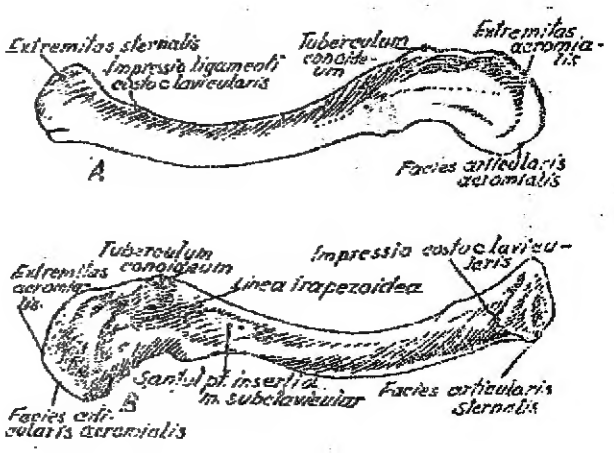

Fig.3 Clavicula: A – fața superioară; B – fața inferioară.

perior, prin contracția m.sternocleidomastoidian, iar extremitatea acromială, inferior, trasă de greutatea membrului, superior, dînd aspectul caracteristic de „umăr căzut".

Anterior, clavicula este rotunjită, netedă, subcutanată, palpabilă. Ea este convexă anterior în 2/3 mediale și concavă în același sens în 1/3 laterală. În cele 2/3 mediale se inseră m.pectoral mare, iar în cea laterală m.deltoid.

Posterior, are raporturi apropiate cu vasele subclaviculare și cu vîrful plămînului. La acest nivel osul este concav în cele 2/3 mediale unde se inseră m.sternocleidomastoidian și convex în 1/3 laterală unde se inseră m.trapez. La locul de unire a curburilor se produc frecvent fracturi indirecte ale claviculei.

SCHELETUL MEMBRULUI SUPERIOR LIBER
(skeleton membri superioris liberi)

Scheletul membrului superior liber este format din scheletul brațului (humerus) scheletul antebrațului (radius și ulna) și scheletul mîinii (carp, metacarp și falange).

HUMERUS
(humerus)

Humerus este un os lung format din două extremități și un corp.

Orientare: superior și medial se așează capul humerusului, iar anterior șanțul intertubercular.

Extremitatea proximală prezintă o formațiune cît 1/3 dintr-o sferă orientată superior, medial și posterior, numită *capul humerusului* (caput humeri). Înclinația axului său față de diafiză este de 130° — 150 °. Capul se articulează cu cavitatea glenoidă a scapulei. El este mărginit de un șanț numit *colul anatomic* (collum anatomicum). Anterior de cap se află *tuberculul mic* (tuberculum minus) pe care se inseră m.subscapular. Lateral de cap se află tuberculul mare (tuberculum majus) pe care se inseră, dinainte înapoi mm.supraspinos, infraspinos și rotund mic. La nivelul tuberculului mare trabeculele osoase sînt mai puțin dense. Această structură explică frecvența fracturilor prin „înfundare" (trabeculare) în căderile pe umăr sau în alte traumatisme ale regiunii deltoidiene. Fiecare tubercul se continuă inferior cu cîte o creastă: *creasta tuberculului mic* (crista tuberculi minoris) și *creasta tuberculului mare* (crista tuberculi majoris).

Între cei doi tuberculi și crestele care îi continuă se formează *șanțul intertubercular* (sulcus intertubercularis), prin care trece tendonul capului lung al m.biceps brahial, însoțit de bursa sinovială bicipitală și de o ramură a arterei circumflexe humerale anterioară. Șanțul este transformat în canal de fibre conjunctive dispuse transversal. Pe creasta tuberculului mic se inseră m.latissimus dorsi (a cărui inserție se prelungește pînă în șanțul intertubercular) și rotund mare. Pe creasta tuberculului mare se inseră m.pectoral mare. Între extremitatea proximală și diafiză se află *colul chirurgical* (collum chirurgicum).

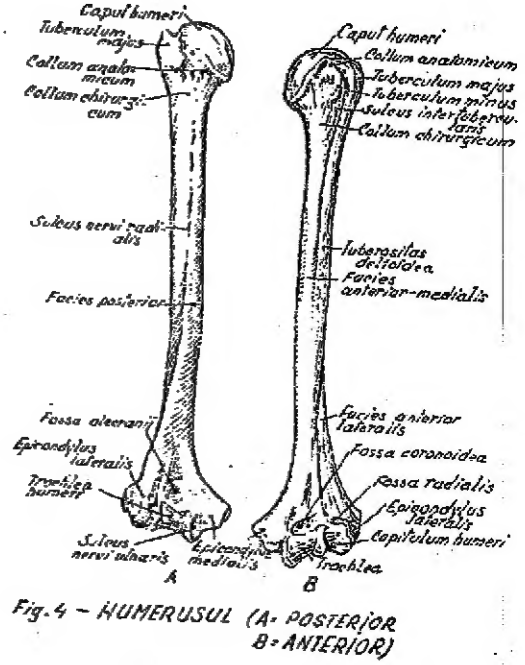

Fig. 4 – HUMERUSUL (A- POSTERIOR B- ANTERIOR)

Corpul humerusului (corpus humeri) are formă cilindrică neregulată în jumătatea superioară și prismatică triunghiulară în cea inferioară. El prezintă:

— *fața antero-laterală* (facies anterior lateralis) are la jumătatea ei *tuberozitatea deltoidiană* (tuberositas deltoidea) în forma literei V. Pe ramura ei superioară se inseră m.deltoid, iar pe cea inferioară, m.brahial;

— *fața antero-medială* (facies anterior medialis) prezintă orificiul nutritiv în porțiunea sa mijlocie. Superior de acesta se află o rugozitate pe care se inseră m.coracobrahial, iar inferior are originea m.brahial;

— *fața posterioară* (facies posterior) prezintă *șanțul nervului radial* (sulcus nervi radialis), care coboară pe fața laterală a humerusului. În el se găsesc n.radial și a.brahială profundă cu cele două vene satelite. Raportul direct al n.radial cu osul explică lezarea sa în fracturile humerului la acest nivel sau paralizia radială consecutivă înglobării nervului în calus. Superior de șanț se inseră capul lateral, iar inferior, capul medial al m.triceps;

— *marginea laterală* (margo lateralis) și *marginea medială* (margo medialis) sînt mai ascuțite distal, terminîndu-se ca niște creste în dreptul epicondililor. Pe aceste margini se prind septurile intermusculare, medial și lateral. Marginea laterală este întreruptă la unirea 1/3 sale inferioare cu cele două treimi superioare, de *șanțul n.radial* (sulcus n.radialis). Inferior, pe ea se inseră m.brahioradial și lung extensor radial al carpului.

Extremitatea distală este prismatic triunghiulară, turtită frontal, accidentală, datorită elementelor prin care se articulează cu oasele antebrațului. În N.I. se

numește *condil humeral* (condylus humeri). În partea ei medială se află o suprafață articulară numită trohlee humerală (trochlea humeri), care are forma unui mosor ușor spiralat și se articulează cu incizura trohleară a ulnei. Lateral de trohlee se găsește *capitulul humeral* (capitulum humeri), care se articulează cu capul radiusului. Superior de capitul, pe fața anterioară a epifizei se găsește *fosa radială* (fossa radialis) în care pătrunde circumferința capului radial în flexia maximă a antebrațului. Posterior, epifiza inferioară prezintă *fosa olecraniană* (fossa olecranii), în care pătrunde olecranul în extensia completă a antebrațului. superior de trohlee, pe fața anterioară a epifizei se găsește *fosa coronoidă* (fossa coronoidea), mai mică, în care intră în flexia antebrațului procesul coronoid al ulnei. Peretele despărțitor al acestor fose este subțire, uneori fiind înlocuit de un sept fibros sau chiar de un orificiu. Lateral de capitul și medial de trohlee se găsesc *epicondilul lateral* (epicondylus lateralis) și *epicondilul medial* (epicondylus medialis) pe care au originea mm.epincondilieni laterali și mediali. Posterior de epicondilul medial se găsește *șanțul nervului ulnar* (sulcus n.ulnaris) prin care trece n.ulnar. Humerusul este hrănit de ramuri ale a.brahiale, iar nervii provin din n.musculocutan.

ULNA
(ulna)

Ulna sau cubitusul este un os lung situat în partea medială a antebrațului. În supinație este paralel cu radiusul.

Orientare. Se orientează cu extremitatea voluminoasă proximal, cu incizura trohleară anterior și cu marginea ascuțită a corpului lateral.

Ulna este formată din corp și două extremități.

Extremitatea proximală prezintă anterior *incizura trohleară* (incisura trochlearis) care se articulează cu trohleea humerală. Ea prezintă două porțiuni: una verticală, corespunzînd olecranului, și alta orizontală, corespunzînd procesului coronoid. Incizura trohleară este parcursă sagital de o creastă verticală care corespunde șanțului trohleei humerale. Posterior de această incizură se află o proeminență verticală numită *olecran* (olecranon), ale cărei fețe laterale și superioară sînt rugoase și servesc de inserție m.triceps brahial, ligamentelor și capsulei articulare a cotului. Fața posterioară a olecranului este subcutanată. Inferior de incizură se află *procesul coronoid* (processus coronoideus), triunghiular, orientat orizontal. Inferior de acesta se găsește *tuberozitatea ulnară* (tuberozitas ulnae) pe care se inseră m.brahial. Atît olecranul, cît și procesul coronoid se termină cu cîte un vîrf orientat spre incizura trohleară, vîrf care intră în extensia și flexia antebrațului în fosele olecraniană și respectiv coronoidă. Pe fața laterală a procesului coronoid se află *incizura radială* (incisura radialis), care este concavă sagital și se articulează cu circumferința articulară a capului radial.

— *Fața anterioară* (facies anterior) — are forma unui jghiab în cele două treimi proximale, unde se inseră m.flexor profund al degetelor. Sfertul distal al acestei fețe este plan sau chiar convex și este loc de

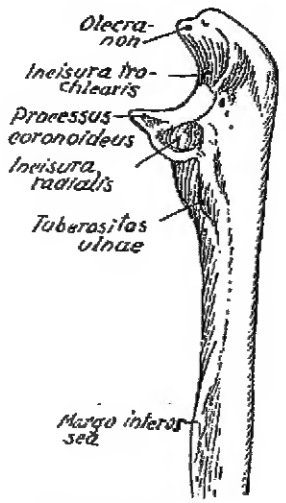

Fig.5 ULNA (privita lateral)

inserție pentru m.pătrat pronator. Pe această față se află orificiul nutritiv al osului.

— *Față posterioară* (facies posterior) prezintă proximal o suprafață triunghiulară pentru inserția m.anconeu, limitată distal de o creastă oblică inferior și lateral. Distal de aceasta, fața posterioară a ulnei este acoperită de m.extensor ulnar al carpului iar mai jos au originea mm.supinator, abductor lung al policelui, extensor scurt al policelui, extensor lung al policelui și extensor al indexului.

— *Fața medială* (facies medialis) are o parte mai lată proximal, unde se inseră m.flexor profund al degetelor; distal se îngustează devenind superficială.

— *Marginea anterioară* (margo anterior) este ascuțită și pe ea au originea mm.flexor profund al degetelor (proximal) și pătrat pronator (distal).

— *Marginea posterioară* (margo posterior) are forma unui „S", și începe proximal prin două creste (medială și laterală), care încadrează olecranul. Creasta laterală servește inserției m.supinator și se numește *creasta m.supinator* (crista m.supinatoris). Pe marginea posterioară au originea mm.flexor profund al degetelor, extensor și flexor ulnar ai carpului.

— *Marginea interosoasă* (margo intersossea) este ascuțită și proximal se bifurcă. Pe această margine se inseră membrana interosoasă, iar în triunghiul de bifurcație m.supinator.

Extremitatea distală are formă aproximativ sferică și se numește *capul ulnei* (caput ulnae). Fața sa laterală ocupă cca 2/3 din circumferința capului și se articulează cu epifiza distală a radiusului numindu-se *circumferință articulară* (circumferintia articularis). Inferior, capul vine în raport cu discul articular care o separă de osul piramidal. Capul se prelungește inferior și medial cu *procesul stiloid* (processus styloideus) pe al cărui vîrf se prinde lig.colateral medial. Posterior se găsește un șanț prin care alunecă tendonul m.extensor ulnar al carpului.

Ulna este vascularizată de ramuri ale a.ulnare, iar nervii provin din n.ulnar.

RADIUSUL
(radius)

Este un os lung, ce participă la formarea scheletului antebrațului, fiind așezat lateral de ulnă. Prin mișcările sale de „învăluire" în jurul capului ulnei asigură poziția mîinii în mișcările de pronație și supinație.

Orientare: se orientează cu extremitatea voluminoasă distal, procesul stiloid lateral și cu fața cu șanțuri a acestei extremități posterior.

Radiusul prezintă două extremități și un corp.

Extremitatea proximală este formată dintr-un segment de cilindru, concav superior, numit *capul radiusului* (caput radii). Superior se articulează cu capitulul humeral, iar *circumferința articulară a capului* (circumferentia articularis) se articulează cu incizura radială a ulnei. distal de cap se găsește *colul radiusului* (collum radii) care formează un unghi obtuz deschis lateral cu diafiza. Inferior de col se află *tuberozitatea radială* (tuberositas radii) pe care se inseră m.biceps brahial. Cele două extremități (proximală și distală) ale acestei tuberozități se continuă cu cîte o creastă; creasta distală este mai proeminentă și se continuă inferior cu marginea anterioară a radiusului. Aceste creste sînt „rădăcinile tuberozității radiusului", cărora mulți autori le conferă o mare importanță în rezistența osului la solicitările din timpul mișcărilor de supinație și flexie.

Corpul radiusului (corpus radii) are formă cilindrică în partea superioară și prismatic triunghiulară în cea inferioară, prezentînd două curburi longitudinale una concavă anterior, iar alta concavă medial. Aceste curburi alcătuiesc după unii autori curbura pronatorie de care trebuie ținut seama în tratamentul fracturilor radiusului, deoarece alterarea lor duce la deficit al mișcărilor de pronație și supinație. Corpul radiusului prezintă;

— *Fața anterioară* (facies anterior) care este netedă, concavă anterior și se lățește distal. Orificiul nutritiv este situat proximal. Proximal are originea m. lung flexor al policelui, iar distal m.pătrat pronator. Medial de m.lung flexor al policelui se inseră m.flexor profund al degetelor.

— *Fața posterioară* (facies posterior) este convexă și prezintă mici rugozități pe care se inseră, de sus în jos mm.supinator, lung abductor al policelui și scurt extensor al policelui.

— *Fața laterală* (facies lateralis) este de asemenea convexă și prezintă la jumătatea ei o rugozitate

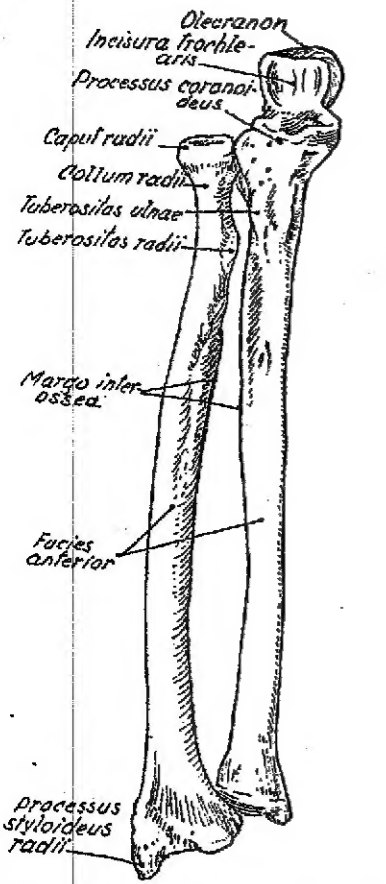

Fig. 6 – OASELE ANTEBRAȚULUI (fața anterioară)

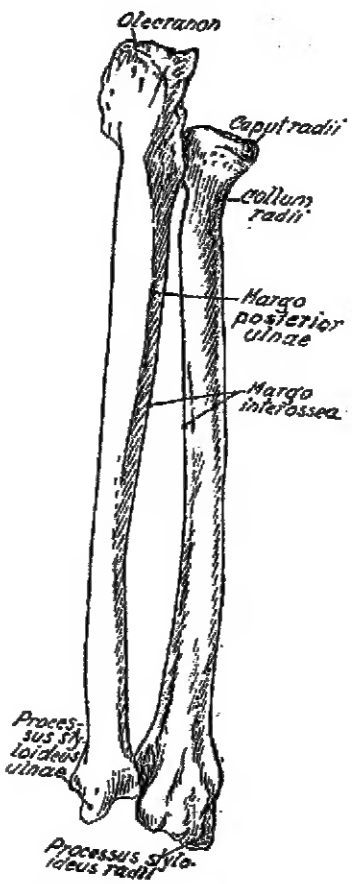

Fig. 7 – OASELE ANTEBRAȚULUI (fața posterioară)

pe care se inseră m.rotund pronator, proximal de care se inseră m.supinator.

— *Marginea anterioară* (margo anterior), pe care se inseră m.flexor superficial al degetelor.

— *Marginea posterioară* (margo posterior) este rotunjită.

— *Marginea interosoasă* (margo interossea) este ascuțită și începe la 3-4 cm inferior de tuberozitatea radiusului. Pe ea se inseră membrana interosoasă. Distal se bifurcă, cuprinzînd între brațele ei incizura ulnară a radiusului.

Extremitatea distală este voluminoasă de forma unui trunchi de piramidă patrulateră. Fața sa inferioară se numește *fața articulară carpiană* (facies articularis carpaea) și este triunghiulară, cu vîrful lateral. Ea este concavă și prezintă o mică creastă sagitală în partea sa mijlocie, care o subdivide în două fețete articulare: laterală (triunghiulară) pentru osul scafoid și medială (patrulateră) pentru osul lunat. Lateral, vîrful suprafeței triunghiulare se termină cu o puternică apofiză orientată distal, numită *proces stiloid* (processus styloideus). Acest proces coboară mai distal decît cel ulnar (element important de diagnostic clinic în fracturile epifizei distale ale radiusului) și pe el se prinde ligamentul lateral al articulației radiocarpiene. Pe baza procesului stiloid se inseră m.brahioradial. Fața anterioară a epifizei inferioare este ușor concavă și pe ea se inseră m.pătrat pronator. Posterior, epifiza distală prezintă două șanțuri: unul medial, larg, mai puțin adînc, prin care trec tendoanele mm.extensor al degetelor și extensor al indexului, iar altul lateral, mai adînc pe unde alunecă tendonul m.lung extensor al policelui.

Fața laterală a epifizei prezintă și ea două șanțuri verticale: unul medial, larg, puțin profund subîmpărțit uneori de o mică creastă, pe unde alunecă tendoanele mm.extensori radiali ai carpului și altul lateral, pe unde trec tendoanele mm.lung abductor și scurt extensor ai policelui. Toate aceste șanțuri sînt completate și adîncite de formațiuni fibroconjunctive, împreună cu care alcătuiesc tunele de alunecare ale tendoanelor.

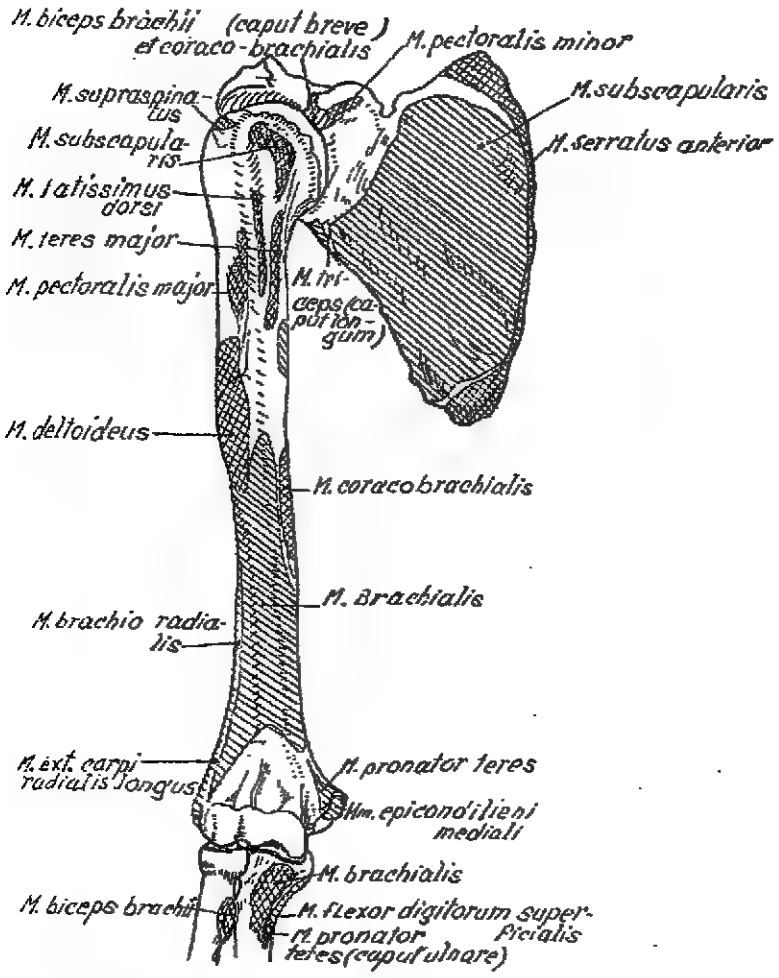

Fig. 8 – INSERȚIA MUȘCHILOR PE PARTEA ANTERIOARĂ A SCAPULEI ȘI HUMERUSULUI

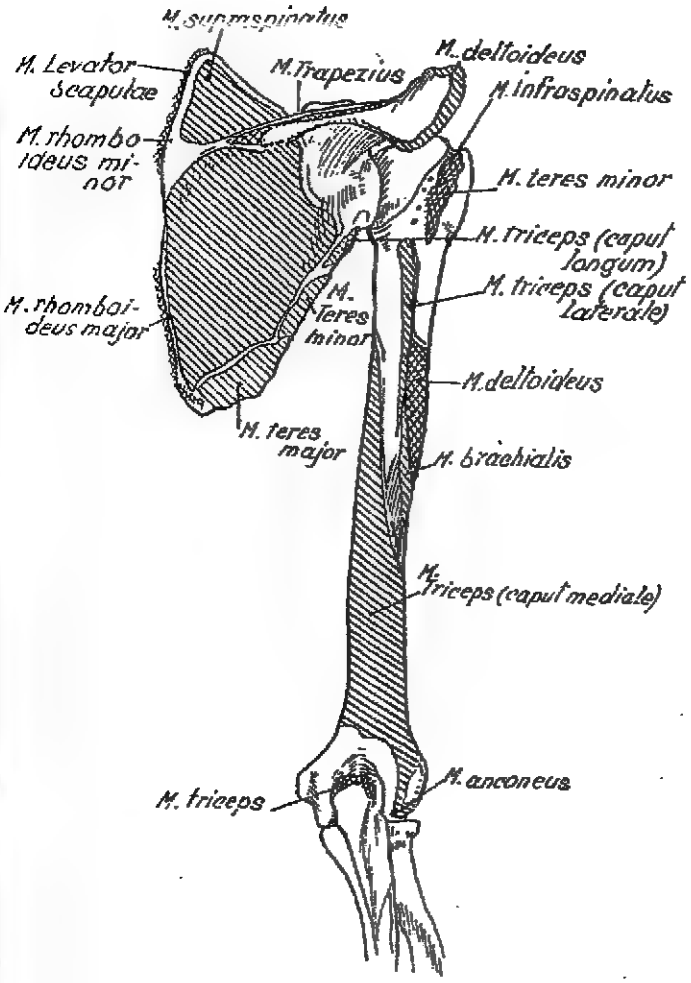

Fig. 9 – INSERȚIA MUSCHIILOR PE PARTEA POSTERIOARĂ A SCAPULEI ȘI HUMERUSULUI

Medial, extremitatea distală prezintă *incizura ulnară a radiusului* (incisura ulnaris), concavă sagital, pentru articulația cu circumferința articulară a capului ulnei. Pe marginea sa inferioară se inseră un fibrocartilaj triunghiular.

Arterele radiusului provin din a.radială, iar nervii din n.median (n.interosos anterior).

SCHELETUL MÎINII

Scheletul mîinii este format din 27 oase așezate în trei grupe; carp, metacarp și falange.

CARPUL (carpus) este alcătuit din opt *oase carpiene* (ossa carpi) și consituie segmentul proximal al scheletului mîinii. El unește metacarpul cu extremitățile distale ale oaselor antebrațului.

Cele opt oase sînt așezate pe două rînduri transversale, unul proximal și altul distal. Primul rînd este format dinspre lateral spre medial din scafoid, semilunar, piramidal și pisiform. În aceeași ordine rîndul distal cuprinde osul trapez, osul trapezoid, osul mare și osul cu cîrlig.

SCAFOIDUL (os scaphoideum) este ușor alungit cu axul mare oblic, inferior și lateral. Fața anterioară, nearticulară, este neregulată și prezintă o proeminență: *tuberculul osului scafoid* (tuberculum oss scaphoidei) pe care se inseră retinaculul flexorilor și m.scurt abductor al policelui. De asemenea, nearticulare sînt și fețele posterioare și laterală. Fața laterală prezintă șanțul arterei radiale. Cele trei fețe articulare ale scafoidului sînt: superioară, de formă convexă pentru fața articulară carpiană a radisului; inferioară pentru trapez și trapezoid și medială împărțită în două segmente — unul superior, plan pentru semilunar și altul inferior, concav, pentru osul mare.

SEMILUNARUL (os lunatum) se articulează superior, printr-o față convexă, cu fața articulară carpiană a radiusului. Inferior prezintă o față articulară concavă pentru osul mare, iar medial de aceasta o alta, pentru osul cu cîrlig. Lateral, semilunarul se articulează cu scafoidul, iar medial cu osul piramidal. Cele două fețe nearticulare, anterioară și posterioară, sînt neregulate și prezintă numeroase orificii vasculare.

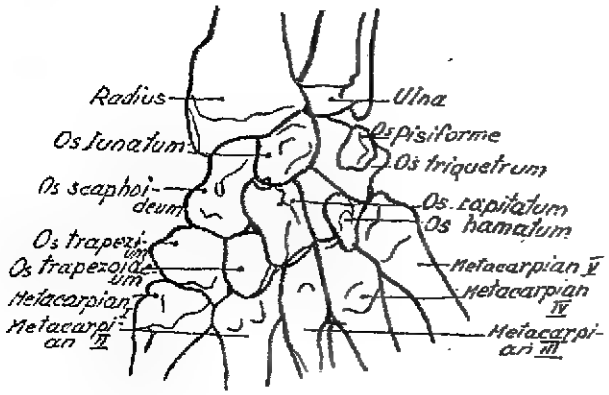

Fig. 10 – CARPUL (aspect anterior)

PIRAMIDALUL (os triquetrum) este de fapt cel mai medial os al rîndului proximal, deoarece pisiformul este așezat anterior. Are forma unei piramide, cu baza superior și vîrful inferior și medial. Superior, prin intermediul discului articular se articulează cu capul ulnei, inferior, printr-o fațetă articulară helicoidală cu osul cu cîrlig, iar lateral cu semilunarul. Fața anterioară prezintă o fațetă articulară ovalară, pentru pisiform. Posterior și medial piramidalul este rugos și nearticular.

PISIFORMUL (os pisiforme) este cel mai mic os al carpului, numele derivînd din asemănarea cu o boabă de mazăre „pisum". El prezintă patru fațete: laterală, medială, anterioară și posterioară — singura articulară — și doi poli, unul superior și altul inferior. Pe fața anterioară convexă se inseră tendonul m.flexor ulnar al carpului și are originea m.abductor al degetului mic. Fața posterioară, ovalară, se articulează cu o fațetă corespunzătoare a piramidalului. Medial, pisiformul prezintă un șanț vertical care întregit de formațiuni conjunctive formează un canal prin care trece nervul ulnar.

TRAPEZUL (os trapezium) primul și cel mai lateral os al rîndului distal al carpului, are trei fațete articulare și trei nearticulare, caracteristică a oaselor cap de rînd. Fața anterioară, nearticulară prezintă un șanț vertical prin care trece tendonul m.flexor radial al carpului. Lateral, acest șanț este mărginit de o proeminență osoasă, *tuberculul osului trapez* (tuberculum oss.trapezii). Pe acest tubercul se prinde lateral retinaculul flexorilor și își are originea m.opozant al policelui, capul superficial al m.flexor scurt al policelui și primul m.interosos palmar. Fețele laterală și posterioară sînt de asemenea nearticulare. Superior trapezului se articulează printr-o față triunghiulară cu scaloidul iar medial prin două fatete despărțite printr-o creastă, cu trapezoidul superior și metacarpianul II inferior. Fața articulară inferioară este cea mai caracteristică, are formă de șa și se articulează cu fața corespunzătoare a bazei primului metacarpian.

TRAPEZOIDUL (os trapezoideum) are o formă mai neregulată asemănată cu un con cu baza posterior. Are o față anterioară, mică, nearticulară pe care au originea capul oblic al m.adductor al policelui și capul profund al m.scurt flexor al policelui. Posterior prezintă o față nearticulară rugoasă dar mai mare. Fețele articulare sînt: superioară pentru scafoid, laterală pentru trapez, medială pentru osul mare și inferioară pentru metacarpianul II, ultima avînd de asemenea formă de șa.

OSUL MARE (os capitatum) cel mai voluminos os al carpului, este situat central, în jurul său grupîndu-se celelalte oase. Fața superioară este convexă și are forma unui cap articular (de aici derivînd și numele său) și se articulează cu scafoidul și semilunarul. Inferior, prezintă trei fețe articulare pentru metacarpienele II, III și IV. Fața laterală se articulează cu trapezoidul iar cea medială cu osul cu cîrlig; anterior și posterior osul mare prezintă fețe nearticulare. Fața anterioară prezintă un șanț transversal care este considerat colul osului mare, ce desparte capul de corp. Pe această față, pe o proeminență osoasă a corpului, își are originea capul profund al m.flexor scurt al policelui și capul oblic al m.adductor al policelui.

OSUL CU CÎRLIG (os hamatum) are o formă neregulată, asemănătoare unei prisme triunghiulare. Fața anterioară, nearticulară, prezintă o proeminență în formă de cîrlig — *cîrligul osului hamat* (hamulus oss.hamati), pe al cărui vîrf se prinde retinaculul flexorilor. Medial, cîrligul vine în raport cu ramura profundă a n.ulnar; la acest nivel pe el se inseră mm.opozant și flexor scurt al degetului mic. Cele patru fețe articulare ale osului cu cîrlig sînt: laterală, ce se articulează

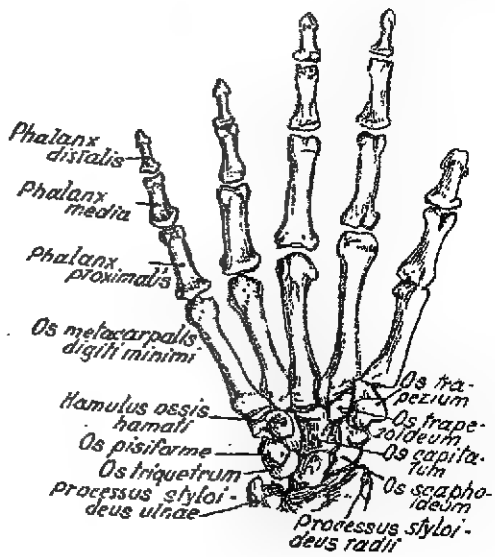

Fig.11. – OASELE MÎINII (aspect anterior)

cu osul mare, medială cu piramidalul, inferioară cu metacarpienele IV-V și superioară cu semilunarul. Fața posterioară este rugoasă, nearticulară.

Cele opt oase ale carpului solidarizate între ele prin formațiuni ligamentare formează în totalitate un masiv osos, care prezintă o față posterioară convexă și o față anterioară concavă în sens transversal. Fața anterioară are forma unui șanț cu direcție verticală numit *șanțul carpian* (sulcus carpi). Marginile proeminente ale acestui șanț sînt formate lateral de tuberculul scafoidului și al trapezului, iar medial de pisiform și cîrligul osului cu cîrlig. Pe aceste margini se inseră *retinaculul flexorilor* (retinaculum flexorum) care transformă șanțul carpian într-un canal osteofibros, *canalul carpian* (canalis carpi), prin care trec tendoanele mm.flexori ai degetelor, m.flexor radial al carpului, precum și porțiunea terminală a n.median.

Oasele supranumerare ale carpului sînt în general foarte rare, dar prezintă un oarecare interes medicolegal, legate de traumatismele carpului, cînd existența lor poate simula fracturi. Mai frecvent descris, *osul central al carpului* (os centrale) este un os mic, situat pe fața dorsală, între scafoid, trapezoid și osul mare. El există normal la făt dar se sudează în timpul vieții intrauterine la fața posterioară a scafoidului (Hencke și Leboucq). La unele rase de maimuțe prezența sa este constantă. Au fost descrise o serie întreagă de oase supranumerare, dar apariția acestora este foarte rară. Dintre ele amintim: epipiramisul, epilunatul, stiloidianul, paratrapezul, osciorul lui Gruber, osciorul lui Vesales etc.

METACARPUL (metacarpus) formează scheletul palmei și reprezintă primul rînd de oase lungi ale mîinii. Este alcătuit din *oase metacarpiene* numerotate de la I la V (ossa metacarpalis I — V), dinspre lateral spre medial. Între ele sînt spațiile interosoase și se articulează superior, prin baza lor cu al doilea rînd de oase carpiene, iar inferior prin capul lor cu baza falangei proximale.

Metacarpienele sînt oase lungi, ușor concave anterior și prezintă un corp și două extremități.

Corpul (corpus) este prismatic triunghiular inferior și rotunjit în jumătatea superioară prezentînd o față posterioară convexă, palpabilă în regiunea dorsală a mîinii și două fețe antero-laterală și antero-medială, netede pe care se inseră mm.interosoși.

Baza (basis) porțiune mai voluminoasă a osului este situată proximal. Ea prezintă pe fața superioară o față articulară pentru rîndul distal de oase carpiene. De asemenea, poate prezenta pe fețele laterale mici fațete articulare, prin care metacarpienele se articulează între ele.

Capul (caput) reprezentînd extremitatea distală a osului (este ușor turtit transversal) și are o suprafață articulară convexă pentru falanga proximală.

Caractere proprii ale metacarpienelor:

Primul metacarpian. Este cel mai scurt și cel mai gros și prezintă superior la nivelul bazei o față articulară în formă de șa prin care se articulează cu fața corespunzătoare a trapezului. Pe laturile bazei nu prezintă fațete articulare pentru metacarpienele vecine.

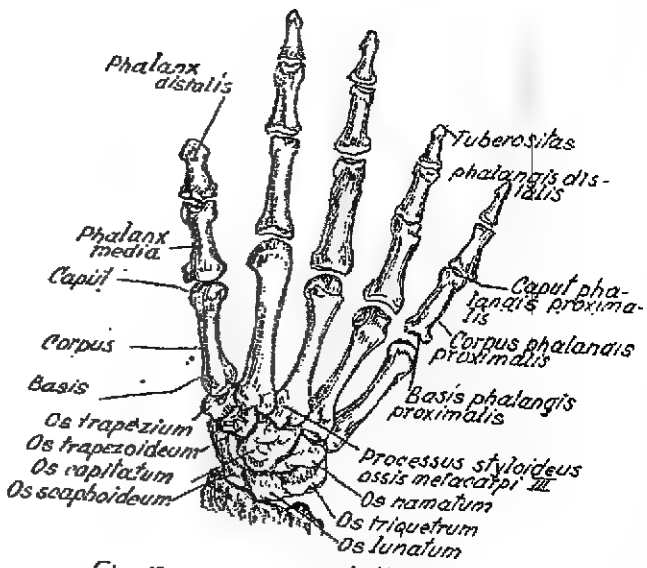

Fig. 12 – OASELE MÎINII (aspect posterior)

Pe bază se inseră anterior tendonul m.lung abductor al policelui, pe fața laterală a corpului m.opozant al policelui, iar pe cea medială primul m.interosos dorsal.

Metacarpianul II este cel mai lung și prezintă pe fața superioară a bazei trei fețe articulare pentru trapez, trapezoid și osul mare. Fața pentru trapezoid este concavă transversal dînd astfel un aspect bituberculat (asemănător cu o furcă) acestei extremități. Baza prezintă medial o față articulară pentru metacarpianul III, iar anterior se inseră tendonul m.flexor radial al carpului. Pe fața posterioară a bazei se inseră tendonul m.extensor lung radial al carpului.

Metacarpianul III urmează ca lungime metacarpianului II și se articulează superior cu osul mare. Prezintă pe bază, lateral, o față articulară pentru metacarpianul II, iar medial una pentru metacarpianul IV. Posterior, baza prezintă *procesul stiloidian* (processus styloideus), care pătrunde între osul mare și trapezoid. Pe procesul stiloidian se inseră m.lung extensor radial al carpului.

Metacarpianul IV, mai scurt ca precedentul prezintă și el pe laturile bazei două fațete articulare pentru metacarpienele III și V, deosebindu-se de metacarpianul III prin lipsa procesului stiloidian. Superior, baza se articulează cu osul mare și osul cu cîrlig.

Metacarpianul V, este cel mai mic și cel mai subțire prezentînd ca și cel de al doilea o singură față articulară în partea laterală a bazei pentru metacarpianul IV. Îl deosebim de cel de al doilea prin faptul că este unitubercular la nivelul bazei. Se articulează superior numai cu osul cu cîrlig. Pe fața posterioară a bazei se inseră tendonul m.extensor ulnar al carpului.

OASELE DEGETELOR MÎINII (ossa digitorum manus) alcătuiesc segmentul distal al scheletului mîinii și

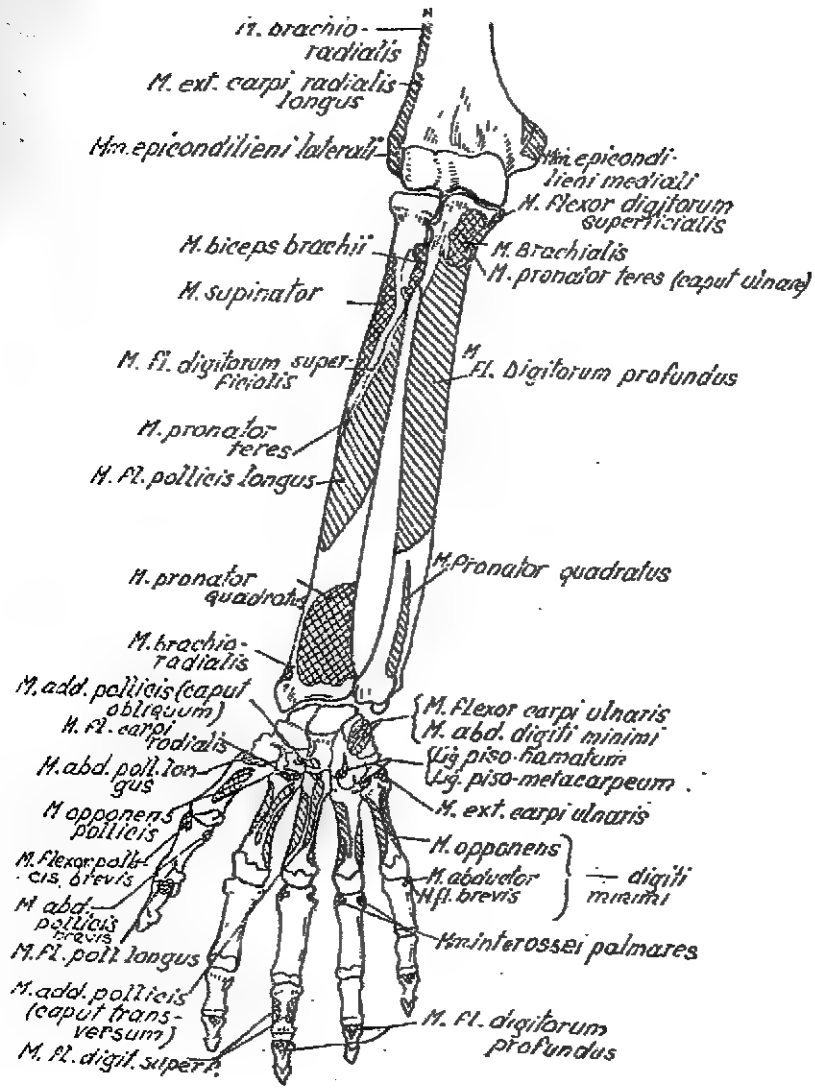

Fig. 13 — INSERȚIILE MUSCULARE PE FAȚA ANTERIOARĂ A OASELOR ANTEBRAȚULUI ȘI MÎINII. —

se numesc falange. Cu excepția policelui care are numai două falange, toate celelalte degete au cîte trei, numite: *falanga proximală* (phalanx proximalis), *falanga medie* (phalanx media) și *falanga distală* (phalanx distalis) (fig. 11, 12).

Falanga proximală este cea mai mare și prezintă caracterele unui os lung avînd o bază, un corp și un cap.

Baza falangei (basis phalangis) are formă de piramidă patrulateră prezentînd superior o față articulară ovalară, concavă, lărgită transversal, pentru articulația cu capul metacarpianului respectiv. Această față este mărginită medial și lateral de doi tuberculi pentru inserții ligamentare.

Corpul falangei (corpus phalangis) de forma unui semicilindru, turtit antero-posterior, prezintă o față anterioară plană și o față posterioară convexă.

Capul falangei (caput phalangis) turtit antero-posterior, este reprezentat de o față articulară în formă de trohlee, mai întinsă palmar decît dorsal. Ea se articulează cu baza falangei medii.

Falanga medie prezintă aceleași caractere cu cea proximală, fiind însă mai mică și prezentînd diferit fața articulară a bazei, care este despărțită în două mici cavități printr-o creastă sagitală. Această față se articulează cu trohlea capului primei falange.

Falanga distală are aceeași formă la nivelul bazei ca cea mijlocie. Corpul este mai lat superior și mai

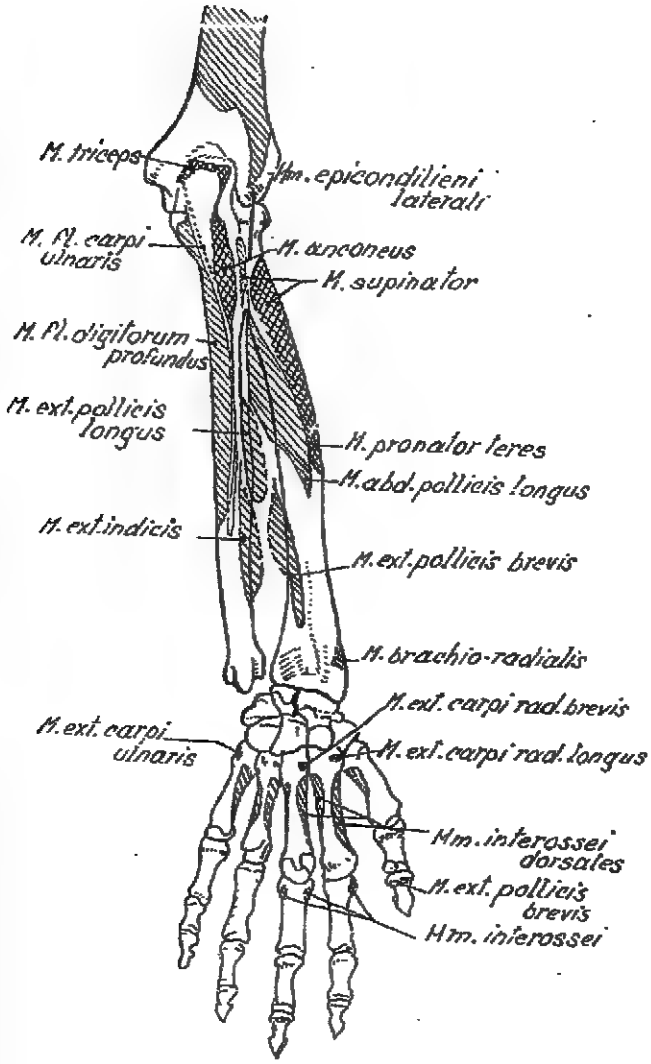

Fig. 14 – INSERȚIILE MUSCULARE PE FAȚA POSTERIOARĂ A OASELOR ANTEBRAȚULUI ȘI MÎINII.

îngust inferior. Distal, această falangă se termină cu o tuberozitate turtită antero-posterior, de formă semilunară, *tuberozitatea falangei distale* (tuberositas phalangis distalis). Ea este netedă posterior, corespunzînd patului unghial, și mai rugoasă anterior la nivelul pulpei degetului. *Oasele sesamoide* (ossa sesamoidea) sînt mici formațiuni sferice sau ovalare așezate pe fața anterioară a articulațiilor degetelor, și în special la nivelul articulației metacarpofalangiene. Dintre ele, sînt constante două, lateral și medial, la nivelul policelui, situate în grosimea ligamentelor metacarpofalangiene. Foarte rar se mai pot întîlni două sesamoide la index și la degetul mic.

ARTICULAȚIILE MEMBRULUI SUPERIOR

Articulațiile membrului superior se împart în: articulația centurii scapulare și articulațiile extremității libere.

ARTICULAȚIILE CENTURII SCAPULARE
(juncturae cinguli membri superioris)

Această articulație este formată din articulațiile sternoclaviculară și acromioclaviculară, ligg.coracoclaviculare și ligg.scapulei (fig. 15).

ARTICULAȚIA STERNOCLAVICULARĂ
(articulatio sternoclavicularis)

Fețele articulare sînt reprezentate de:

— *Incizura claviculară*, situată în unghiul superior al manubriului. Ea privește superior și lateral, fiind concavă în plan frontal și convexă în plan sagital. Diametrul sagital este mai mic decît cel al feței articulare de pe claviculă, aceasta depășind-o în special anterior;

— *Fața articulară claviculară* este formată din două mici suprafețe, una verticală pentru manubriu și alta orizontală pentru o mică fețișoară articulară aflată pe marginea superioară a cartilajului coastei I. Cele două suprafețe se întîlnesc într-un unghi obtuz deschis lateral. Fețele articulare sînt acoperite de fibrocartilaj.

Discul articular (discus articularis). Deși fețele articulare sînt acoperite de fibrocartilaj, congruența lor nu este perfectă. Aceasta este realizată printr-un disc fibrocartilaginos. El este mai gros la periferie unde aderă de capsulă și mai subțire central. Discul este așezat în plan sagital și împarte cavitatea articulară într-un segment medial și altul lateral. Uneori acest disc poate fi perforat în centru.

Mijloace de unire

Capsula articulară (capsula articularis) are forma unui manșon și se inseră pe marginea suprafețelor articulare. Suprafața sa exterioară este întărită de ligamente și vine în raport: superior cu tegumentul și inserția mușchiului sternocleidomastoidian, inferior cu cartilajul coastei I-a, posterior cu trunchiul și venele brahiocefalice, cu artera toracică internă și cu mm.sternohioidian și sternotiroidian, iar anterior cu mușchiul pectoral mare. Fețele superioare și anterioare ale acestei articulații sînt palpabile.

Capsula articulară este întărită la suprafață în special superior și inferior de ligamente:

— *lig.sternoclavicular anterior* (lig.sternoclaviculare anterius) lat, orientat oblic inferior. Se prinde pe extremitatea medială a claviculei și pe fața anterioară a manubriului sternal și se opune retropulsiei (proiecție înapoi);

— *lig.sternoclavicular posterior* (lig.sternoclaviculare posterius), situat posterior, este mai slab și se opune antepulsiei (proiecție înainte);

— *lig.interclavicular* (lig.interclaviculare) format din fibre scurte profunde și din fibre lungi superficiale. Fibrele scurte unesc clavicula cu incizura jugulară a manubriului, iar fibrele lungi trec peste aceasta unind între ele extremitățile mediale ale claviculelor;

— *lig.costoclavicular* (lig.costoclaviculare) se inseră pe impresiunea omonimă de pe fața inferioară a claviculei, de unde coboară medial pe cartilajul primei coaste și pe extremitatea ei anterioară.

Sinoviala. Căptușește la interior capsula și se inseră la marginea cartilajelor articulare. Cavitatea articulară este împărțită de discul articular în două compartimente: meniscosternal și meniscoclavicular. Cele două compartimente comunică între ele cînd discul este perforat.

Vascularizație și inervație

Arterele provin din artera toracică internă și artera toracică supremă, iar nervii din nn.supraclaviculari mediali (plexul cervical) și din n.mușchiului subclavicular (plexul brahial).

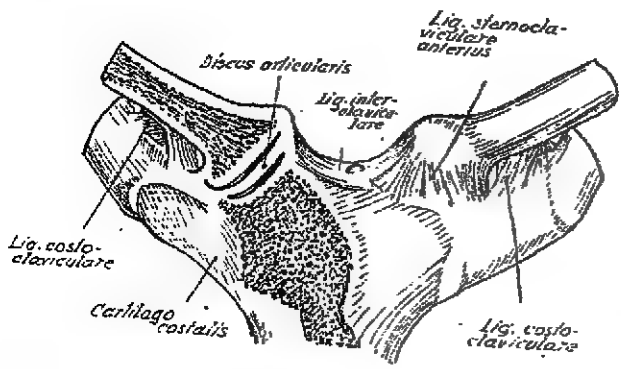

Fig.15 – ARTICULAȚIILE STERNO-CLAVICULARE (vedere anterioară)

ARTICULAȚIA ACROMIOCLAVICULARĂ
(articulatio acromioclavicularis)

Fețele articulare sînt reprezentate de: fața articulară de pe acromion, care este ovalară cu axul mare orientat sagital, ușor concavă și acoperită de cartilaj hialin și de cea de pe extremitatea laterală a claviculei, ușor convexă.

Discul articular (discus articularis) se găsește între fețele articulare fiind mai gros superior și lateral. El a fost studiat de Winston și Weitbrecht. Are aspect de fibrocartilaj complet, care transformă articulația într-o amfiartroză sau meniscoid.

Mijloacele de unire sînt reprezentate de:

— *capsula articulară* (capsula articularis) care se prinde la periferia fețelor articulare; — *ligamente:*

lig.acromioclavicular (lig.acromioclaviculare) situat superior, mai gros, fibrele sale amestecîndu-se cu aponevrozele mm.trapez și deltoid;

lig.coracoclavicular (lig.coracoclaviculare) realizează unirea la distanță. El se întinde de la procesul coracoid la fața inferioară a 1/3 laterale a claviculei și are două părți: *lig.trapezoid* (lig.trapezoideum) situat antero-lateral, mai lat, orientat sagital și *lig.conoid* (lig.conoideum) situat postero-medial, turtit în plan frontal, de forma unui con cu baza pe apofiza coracoidă și vîrful pe tuberculul conoid. Între cele două ligamente se găsește grăsime și uneori o bursă seroasă. Ele au rol în menținerea integrității morfofuncționale a articulației acromioclaviculare. Ruptura lor în disjuncțiile acromioclaviculare

este gravă, acest accident necesită de regulă intervenție chirurgicală.

Sinoviala este simplă sau dublă cînd articulația este separată de discul articular.

Raporturi — articulația este acoperită anterior de m.deltoid iar posterior de m.trapez. Fața ei superioară este subcutanată, palpabilă.

Vase și nervi. Arterele provin din a.tranversă a gîtului, iar nervii din ramura supraacromială a plexului cervical.

Lig.tranvers superior al scapulei (lig. transversum scapulae superius) se întinde de la baza procesului coracoid la partea superioară a incizurii scapulare pe care o transformă în orificiu. Prin acest orificiu trece n.suprascapular, iar superior de ligament a.suprascapulară însoțită de o venă satelită.

Lig.transvers inferior al scapulei (lig.transversum scapulae inferius) se întinde de la marginea laterală a spinei scapulei la marginea posterioară a cavității glenoide sau a colului humeral și capsulei articulare. Pe sub el trec nervul mușchiului infraspinos și o ramură a arterei suprascapulare.

Lig.coracoacromial (lig.coracoacromiale) are formă triunghiulară cu baza pe fața laterală a procesului coracoid și cu vîrful spre acromion, anterior de articulația acromioclaviculară. El are o față superioară care corespunde m.deltoid și o față inferioară care acoperă articulația umărului, de care este separat printr-o bursă seroasă.

ARTICULAȚIA MEMBRULUI SUPERIOR LIBER

(juncturae membri superioris liberi)

ARTICULAȚIA UMĂRULUI
(articulation humeri)

Este articulația care leagă extremitatea liberă a membrului superior de centura scapulară (fig. 16, 17).

Fețele articulare sînt reprezentate de:

— *cavitatea glenoidă* a scapulei, care este ușor concavă și acoperită de cartilaj hialin. Ea este mărită de *labrul glenoidal* (labrum glenoidale), formațiune fibrocartilaginoasă aderentă la circumferința cavității glenoide. Pe secțiune, labrul glenoidal este triunghiular, cu baza spre cavitatea glenoidă. Pe fața sa externă se inseră capsula articulară, iar fața internă privește spre articulație. În luxațiile umărului, labrul este desprins odată cu capsula articulară și cu periostul, capul humeral intrînd într-un buzunar format, anterior, din aceste formațiuni și posterior, de scapulă. În operațiile reparatorii pentru cura luxației recidivante de umăr, labrul glenoidal, împreună cu capsula articulară, se cos la marginea cavității glenoide. Labrul glenoidal este mai lat în partea inferioară a cavității glenoide;

— *capul humeral* acoperit de cartilaj hialin, mai gros decît cel glenoidian, este aproximativ sferic. Cartilajul este mai gros în partea superioară și prezintă o mică depresiune în dreptul tuberculului mic, unde se inseră ligamentul glenohumeral. Unii autori socotesc

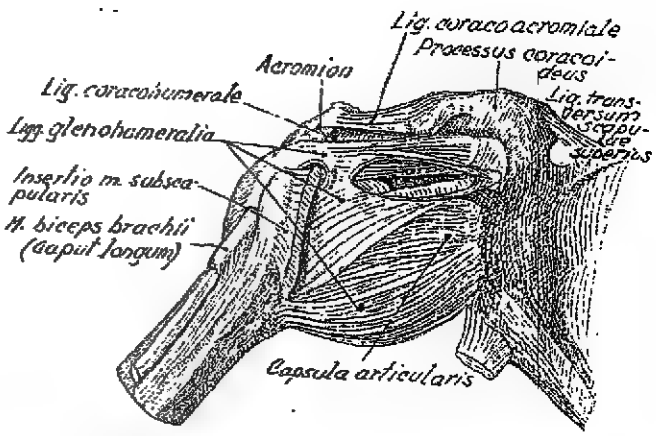

Fig. 16 — ARTICULAȚIA UMĂRULUI (anterior)

această depresiune ca fiind analoagă fosei capului femural. Această articulație este o articulație sferoidală.

Mijloace de unire

— *Capsula articulară* (capsula articularis) învelește articulația, inserîndu-se pe circumferința cavității glenoide, pe fața externă a labrului glenoidal și pe colul anatomic. La nivelul labrului inserția ei sare peste tendonul capului lung al bicepsului și se inseră pe baza procesului coracoid. Pe colul anatomic humeral inserția capsulară sare peste șanțul intertubercular. Inferior, capsula coboară pînă pe colul chirurgical, însoțită de un recес sinovial. Ea este relativ laxă și de grosime mică, permițînd mișcări ample, fibrele sale fiind orientate orizontal. Prezintă o serie de orificii pe unde ies recesuri sinoviale. La exterior se găsesc fibre longitudinale, la interior circulare, iar printre ele fibre oblice. Mușchii supraspinos și subscapular dau fibre care se prind pe capsulă. Aceste fibre, prin contracție, trag de capsulă și împiedică prinderea ei între fețele articulare, în diferite mișcări. Ea este întărită de *mușchii* care o acoperă. În partea inferioară este despărțită de lungul triceps, prin n.axilar și vasele circumflexe humerale posterioare. În ansamblu, fiind totuși subțire și laxă nu are rol în limitarea mișcărilor.

— *ligg.glenohumerale* (ligg.glenohumeralia) întăresc capsula în special anterior. Autorii francezi, descriu chiar trei ligamente ventrale (glenohumeral superior, mijlociu și inferior) sau supraglenosuprahumeral, supraglenoprehumeral și preglenosubhumeral, ele inserîndu-se la nivelul humerusului, primul pe tuberculul mic, al doilea inferior de acesta, iar ultimul pe colul chirurgical.

— *lig.coracohumeral* (lig.coracohumerale) este singurul mai bine individualizat. El se găsește în partea superioară a articulației și se prinde pe marginea laterală a procesului coracoid și pe tuberculul mare al humerusului, un fascicul al său ajungînd pe labrul gle-

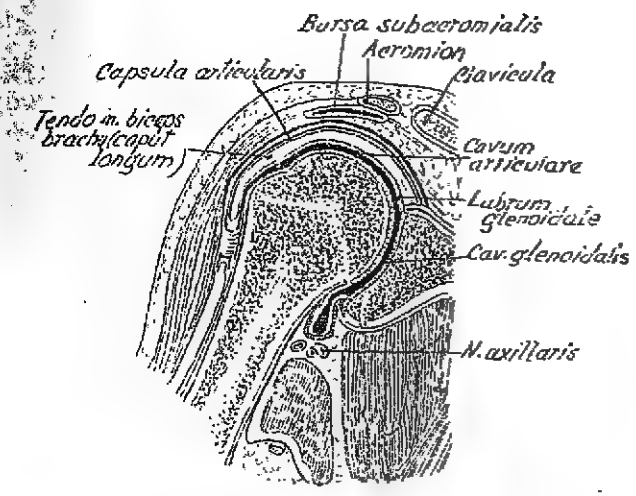

Fig. 17 – SECȚIUNE FRONTALĂ PRIN ARTICULAȚIA UMĂRULUI

noidal. Aceste ligamente limitează flexia umărului. La unele mamifere și la primatele inferioare este înlocuit cu m.pectoral mic.

Sinoviala căptușește capsula, aderînd la os la nivelul unde aceasta se depărtează de cartilajul articular. Ea are recesuri multiple, cele mai importante formînd burse pentru mușchi (pentru lungul biceps în șanțul intertubercular și pentru m.subscapular între ligamentele glenohumerale superior și mijlociu). Alte burse sinoviale sînt: subdeltoidiană, subcoracoidiană a mm.rotund mare, latissimus dorsi și pectoralul mare.

Raporturi: articulația umărului este învelită superior de m.supraspinos, inferior de capul lung al m.triceps, posterior de mm.subspinos și rotund mic, iar anterior de m.subscapular. Profund, articulația are raporturi cu conținutul axilei.

Arterele provin din aa.circumflexe humerale pentru partea inferioară a articulației, din a.suprascapulară pentru partea superioară și din a.subscapulară, care furnizează cele mai multe ramuri capsulei. Nervii provin din plexul brahial prin nn.scapulari superiori și inferiori și din n.axilar.

ARTICULAȚIA COTULUI
(articulatio cubiti)

Articulația cotului este complexă, realizîndu-se între epifiza distală a humerusului și epifizele proximale ale ulnei și radiusului și între acestea două din urmă. Deci ea este formată din *articulația humeroulnară* (articulatio humeroulnaris), *articulația humeroradială* (articulatio humeroradialis) și din *articulația radioulnară proximală* (articulatio radioulnaris proximalis). Cele trei cavități articulare comunică între ele, capsula fiind comună (fig. 18, 19).

Fețele articulare: *humerusul* ia parte la această articulație prin trohlee și capitul, acoperite de cartilaj hialin, care este mai gros pe humerus decît pe oasele antebrațului. Cartilajul articular se oprește în partea inferioară a foselor coronoidă, olecraniană și radială. *Radiusul* ia parte la articulația cu capitulul radial prin fața articulară de pe capul său. *Ulna* ia parte la articulația cu trohlea humerală, prin incizura trohleară. Epifizele proximale ale oaselor antebrațului se articulează între ele prin circumferința articulară a radiusului și incizura radială a ulnei.

Mijloacele de unire sînt reprezentate prin:

capsula articulară (capsula articularis) este comună și are o inserție complexă. Pe humerus, mărginește superior fosele olecraniană, coronoidă și radială, trecînd distal de epicondili, care rămîn astfel extraarticular. Pe ulnă, capsula se inseră pe marginile incizurii trohleare, pînă la nivelul incizurii radiale, unde trece pe radius inserîndu-se în continuare pe colul acestuia pînă la 5-7 mm distal de cap. Ea este destul de slabă, prezentînd la exterior fascicule de fibre longitudinale. Între aceste fascicule proemină recesuri ale sinovialei;

lig.colateral radial (lig.collaterale radiale) care pleacă de pe epicondilul lateral și ajunge la fața laterală a olecranului și la lig.inelar;

lig.colateral ulnar (lig.collaterale ulnare) întins de la epicondilul medial și marginea medială a procesului coronoid la fața medială a olecranului;

lig.inelar al radiusului (lig.anulare radii) care pornește din partea anterioară a incizurii radiale, înconjură circumferința articulară a radiusului și se inseră pe partea posterioară a incizurii radiale. Astfel, el

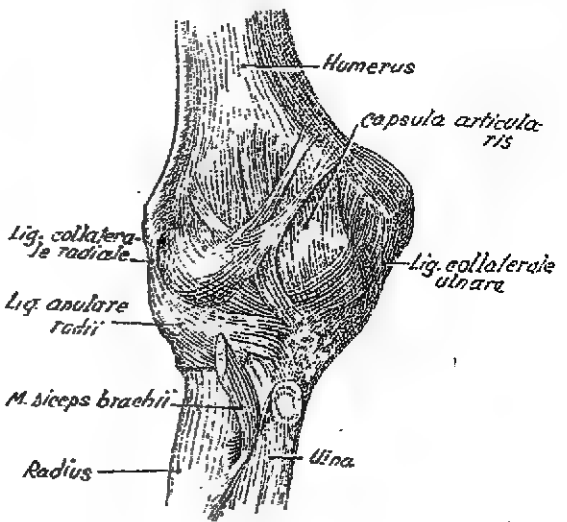

Fig. 18 – ARTICULAȚIA COTULUI (ventral)

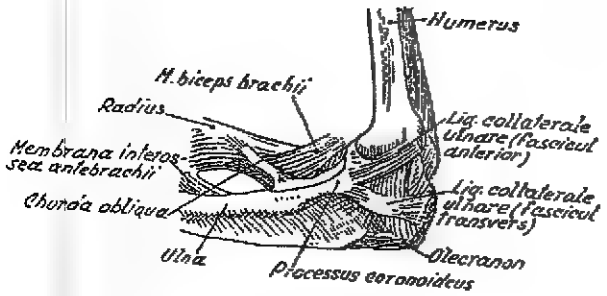

Fig.19 – ARTICULAȚIA COTULUI (medial)

cuprinde ca într-o chingă capul radiusului, menținîndu-l în contact cu incizura radială în timpul mișcărilor;

lig.pătrat (lig.quadratum) leagă marginea distală a incizurii radiale a ulnei cu colul radiusului.

Sinovialа căptușește capsula prelungindu-se prin recesuri pe fețele anterioară și posterioară ale articulației. Ea pornește de pe marginile trohleei și capitulului, pătrunde în cele trei fose, după care se reflectă pe capsulă. Între ea și capsulă se găsește o cantitate variabilă de grăsime.

Arterele provin din rețeaua arterială periarticulară a cotului, iar nervii din: musculocutan, medial, radial și ulnar.

MEMBRANA INTEROSOASĂ A ANTEBRAȚULUI (membrana interossea antebrachii) realizează sindesmoza radioulnară. Ea se inseră pe cele două treimi inferioare ale marginilor interosoase ale radiusului și ulnei, limita sa proximală fiind sub tuberozitatea radială, iar cea distală, superior de articulația radioulnară distală. Porțiunea superioară a spațiului interosos corespunzînd tuberozității radiale este ocupată de *coarda oblică* (chorda obliqua) (Weitbrecht) care coboară de la marginea laterală a tuberozității ulnei la extremitatea inferioară a tuberozității radiale. Între coarda oblică și marginea superioară a membranei interosoase se găsește un orificiu prin care a.interosoasă posterioară trece din regiunea anterioară a antebrațului în cea posterioară.

Membrana interosoasă este formată din fibre oblice inferior și medial, fiind foarte groasă în partea proximală. În sfertul distal este mai subțire și alcătuită dintr-un strat de fibre anterioare, orizontale și altul din fibre posterioare, oblice inferior și lateral. Pe ea au originea mușchii profunzi ai antebrațului. Coarda oblică este considerată de majoritatea autorilor un mușchi atrofiat cu rol probabil în limitarea supinației.

ARTICULAȚIA RADIOULNARĂ DISTALĂ
(articulatio radioulnaris distalis)

Fețele articulare sînt incizura ulnară a radiusului și circumferința articulară a ulnei. Capul ulnei se rotește în segmentul de cilindru reprezentat de incizura ulnară a radiusului și discul articular.

Discul articular (discus articularis) este un fibrocartilaj dispus transversal, intraarticular, între capul ulnei pe de o parte și piramidal și lunat pe de alta. Vîrful său se prinde pe procesul stiloid ulnar, iar baza pe marginea distală a incizurii ulnare. El este mai gros la periferie, în special în dreptul vîrfului.

Capsula articulară (capsula articularis) se inseră pe marginile suprafețelor articulare continuîndu-se apoi cu cea a articulației radiocarpiene. Pe fața sa anterioară și posterioară prezintă îngroșări care au fost descrise ca formațiuni ligamentare.

Sinovialа căptușește capsula și prezintă *recesul saciform* (recessus saciformis), care depășește proximal articulația și este frecvent afectat în sinovitele reumatismale.

ARTICULAȚIILE MÎINII
(articulationes manus)

Acestea cuprind articulația radiocarpiană, articulațiile intercarpiene, articulația mediocarpiană și articulația osului pisiform (fig. 20, 21).

ARTICULAȚIA RADIOCARPIANĂ (articulatio radiocarpea).

Fețele articulare sînt reprezentate de fața carpiană de pe epifiza distală a radiusului și de discul articular pe de o parte și de fețele proximale ale oaselor primului rînd carpian pe de altă parte. Această articulație este considerată ca fiind o articulație condiliană, în care condilul este format de oasele carpiene, iar cavitatea glenoidă de radius împreună cu discul articular.

Mijloace de unire: *capsula articulară*

— *capsula articulară* (capsula articularis) se inseră pe oase la periferia cartilajului articular și pe disc.

— *lig.radiocarpian palmar* (lig.radiocarpeum palmare) care este solid întins între marginea anterioară a epifizei distale a radiusului și baza procesului stiloid de unde se inseră printr-un fascicul superior pe lunat și pe piramidal și prin altul inferior pe capitat;

— *lig.ulnocarpian palmar* (lig.ulnocarpeum palmare) pleacă de pe disc și se inseră prin fascicule proximale, orizontale pe osul lunat, iar prin altele oblice, distale, pe piramidal și pe capitat;

— *lig.radiocarpian dorsal* (lig.radiocarpeum dorsale) mai subțire, pleacă de pe marginea posterioară a epifizei distale a radiusului și se îndreaptă oblic medial spre piramidal, ajungînd uneori pînă la lunat și capitat. El aderă la tecile mușchilor extensori ai degetelor;

— *lig.colateral carpian radial* (lig.collaterale carpi radiale) de formă triunghiulară, cu baza distal, se prinde pe vîrful procesului stiloid radial și pe navicular. Pe el alunecă tendonul m.lung abductor al policelui.

— *lig.colateral carpian ulnar* (lig.collaterale carpi ulnare) întins de la procesul stiloid ulnar la pisiform și piramidal.

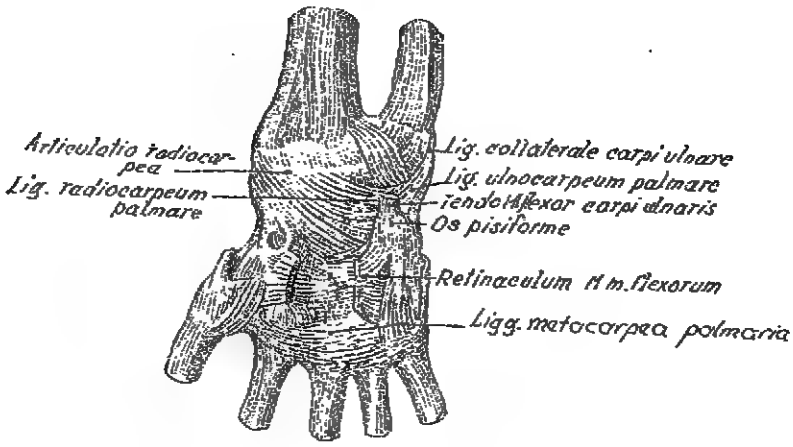

Fig. 20 - ARTICULAȚIILE MÎINII (PALMAR)

Sinoviala trimite o prelungire spre articulația radioulnară distală. Uneori ea se continuă cu aceea dintre piramidal și pisiform.

ARTICULAȚIILE INTERCARPIENE (articulationes intercarpeas).

Se realizează între oasele carpiene din același rînd. În rîndul proximal al oaselor carpului se găsesc două articulații între scafoid și lunat și între piramidal și lunat. În mod corespunzător, în rîndul distal, vor fi trei articulații între cele patru oase. Fiecare este prevăzută cu trei ligg. unul interosos, altul anterior și ultimul posterior. Deci, între oasele primului rînd vor fi cîte două *ligg.intercarpiene interosoase* (ligg.intercapea interossea) cîte două *ligg.intercapiene palmare* (ligg.intercarpea palmaria) și cîte două *ligg.intercarpiene dorsale* (ligg.intercapea dorsalia), pe cînd între oasele celui de al doilea cîte trei din fiecare. Sinovialele acestor articulații se continuă cu sinoviala articulației mediocarpiene.

ARTICULAȚIA OSULUI PISIFORM (articulatio ossis pisformis).

Capsula sa este întărită de *lig.pisohamat* (lig.pisohamatum) întins de la pisiform la cîrligul osului hamat și de *lig.pisometacarpian* (lig.pisometacarpeum) întins de la pisiform la tuberculul metacarpianului V.

ARTICULAȚIA MEDIOCARPIANĂ (articulatio mediocarpea).

Oasele primului rînd formează o suprafață articulară concavă, care se articulează cu suprafața convexă a oaselor rîndului al doilea. La extremitatea laterală a articulației, conformația este inversă, naviculatul fiind convex inferior se articulează cu concavitatea formată de trapez și trapezoid. Deci se realizează aspectul a două condilartroze, așezate sub forma unui S culcat, concavitatea laterală fiind orientată proximal.

Capsula este laxă, relativ subțire fiind întărită de *lig.radial al carpului* (lig.carpi radiatum) situat anterior, întins de la capitat la navicular și piramidal.

Sinoviala căptușește articulația mediocarpină, trimițînd prelungiri spre articulațiile rîndului 1 și 2.

Articulațiile mîinii primesc ramuri arteriale din aa.radială și ulnară.

Nervii provin din nn.median, ulnar și radial.

ARTICULAȚIA CARPOMETACARPIANA A POLICELUI (art.carpometacarpea pollicis).

Fețele articulare sînt reprezentate de baza metacarpianului I și de fața corespunzătoare a trapezului. Ambele au formă de șa, cea a trapezului fiind concavă transversal și convexă sagital. Cartilajul hialin care le

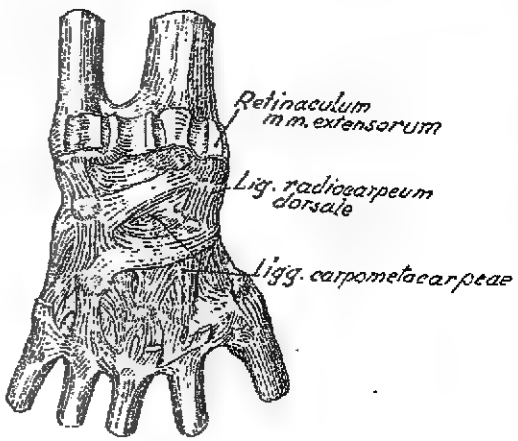

Fig. 21 - ARTICULAȚIILE MÎINII (DORSAL)

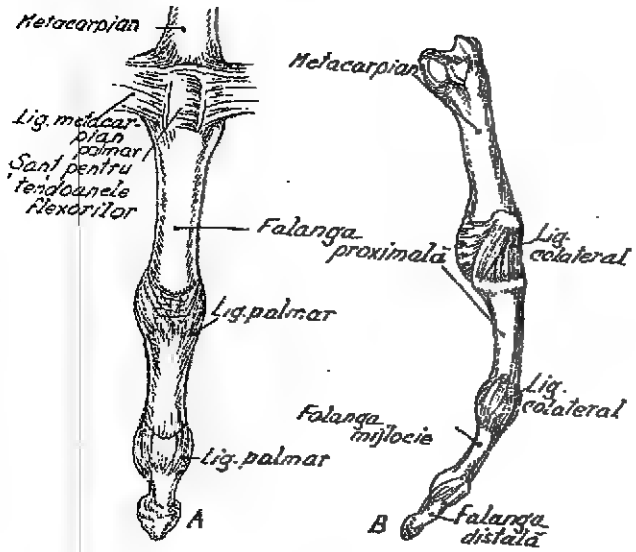

Fig.22- ARTICULAȚIILE METACARPO-FALANGIENE ȘI INTERFALANGIENE

acoperă este subțire. *Capsula articulară* (capsula articularis) este groasă, dar laxă.

ARTICULAȚIILE CARPOMETACARPIENE (articulationes carpometacarpeae).

Fețele articulare aparțin rîndului doi carpian și bazei metacarpienelor II-V.

Capsulele articulare (capsulae articulares) sînt laxe și întărite de ligamente.

Ligg.carpometacarpiene palmare (ligg.carpometacarpea palmaria) sînt în număr de patru. Primul pleacă de la trapez la baza metacarpianului III, iar celelalte de pe capitat la bazele metacarpienelor II, III, IV.

Ligg.carpometacarpiene dorsale (ligg.carpometacarpea dorsalia) sînt dispuse între trapez și metacarpianul II, între trapezoid și metacarpianul III, între capitat și metacarpianul III și între osul hamat și metacarpienele IV și V.

ARTICULAȚIILE INTERMETACARPIENE (articulationes intermetacarpeae).

Fețele articulare sînt mici, ovalare, situate pe părțile laterale ale bazelor metacarpienelor II-V.

Capsulele articulare (capsulae articulares) sînt întărite de *ligg.metacarpiene interosoase* (ligg.metarcarpea interossea), de *ligg.metarcarpiene dorsale* (ligg.metacarpea dorsalia) și de *ligg.metacarpiene palmare* (ligg.metacarpea palmaria).

ARTICULAȚIILE METARCAPOFALANGIENE (articulationes metacarpophalangeae).

Fețele articulare sînt reprezentate de capul metacarpienelor (suprafața articulară cu axul mare sagital) și de baza falangelor (suprafața cu axul mare transfersal). Fața carpiană depășește pe cea falangiană, astfel că pe circumferința acesteia din urmă se prinde un fibrocartilaj numit *lig.palmar* (lig.palmare) care mărește suprafața concavă a bazei falangei. Proximal, acest fibrocartilaj se prinde pe metacarpian.

Capsulele articulare (capsulae articulares) sînt laxe, întărite de ligamentele colaterale, anterioare și de lig.metacarpian transvers profund.

Ligg.colaterale (ligg.collateralia) sînt două pentru fiecare deget, se inseră pe fețele colaterale ale capetelor metacarpienelor și pe baza falangelor proximale.

Lig.metacarpian transvers profund (lig.metacarpeum transversum profundum) se întinde de la metacarpianul II la V pe fața anterioară a capului metacarpienelor, aderînd la baza falangelor proximale. Acest ligament unește între ele ligamentele colaterale și desparte mm.lombricali de mm.interososi palmari.

ARTICULAȚIILE INTERFALANGIENE ALE MÎINII (articulationes interphalangeae manus).

Policele are o singură articulație interfalangiană pe cînd celelalte degete cîte două. Articulațiile se realizează între bazele și capetele falangelor.

Capsulele articulare (capsulae articulares) sînt întărite de cîte două *ligg.colaterale* (ligg.colateralia) și de *ligg.palmare* (ligg.palmaria) (fig. 21).

MUȘCHII MEMBRULUI SUPERIOR (musculi membri superioris)

Topografic, mușchii membrului superior se împart în mm.centurii scapulare, ai umărului, brațului, antebrațului și mîinii. Mușchii care acționează asupra centurii scapulare au fost descriși la peretele toracic.

MUȘCHII UMĂRULUI

M.DELTOID (m.deltoideus) are *originea* pe jumătatea laterală a marginii anterioare a claviculei, pe marginea laterală a acromionului și pe marginea inferioară a spinei scapulei. Este un mușchi cărnos, gros cu fibrele convergente inferior. Se *inseră* pe tuberozitatea deltoidiană printr-un tendon puternic triunghiular. Mulți autori consideră deltoidul alcătuit din trei corpuri musculare: clavicular, acromial și spinal (sau anterior, mijlociu, posterior). La om se poate distinge limita dintre porțiunea anterioară și posterioară, fiecare din ele primind o ramură nervoasă separată, dar distincția netă a celor trei corpuri musculare nu apare decît la primatele inferioare, la lemurieni fiind cea mai evidentă.

Raporturi: este superficial, fiind acoperit de piele. Acoperă mm.supraspinos, rotund mic, rotund mare și subscapular. Prin intermediul acestora acoperă articulația umărului. La trecerea peste tuberculul mare prezintă *bursa subdeltoidiană* (bursa subdeltoidea). Anterior, marginea sa se alătură marginei superioare a m.pectoral mare, între cei doi mușchi fiind un spațiu, (șanțul deltopectoral), în care se găsește vena cefalică

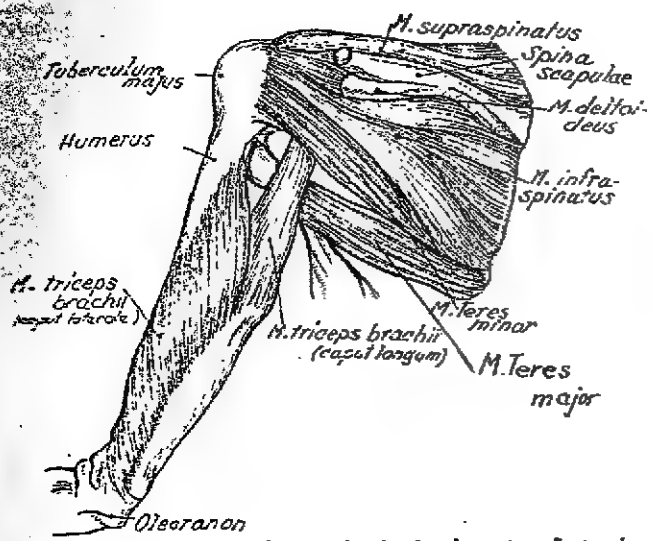

Fig. 23. – Mușchii posteriori ai umărului și brațului

și pe unde ajunge superficial în dreptul procesului coracoid, ramura acromială a arterei toracoacromiale.

Inervația este dată de nervul axilar (C_5—C_6).

Acțiune. Fasciculele clavicular și acromial fac flexie și rotație medială a brațului, pe cînd cel posterior extensie și rotație laterală. Cînd se contractă în totalitate face abducție, mișcare începută de m.supraspinos. Abducția dată de deltoid nu depășește orizontala, restul mișcării de ridicare a brațului făcîndu-se prin basculareа scapulei.

M.SUPRASPINOS (m.supraspinatus) are *originea* pe fosa supraspinoasă și pe fascia de înveliș. Este un mușchi cărnos cu fibrele orizontale. *Inserția* se face pe tuberculul mare al humerusului.

Raporturi. Este situat sub mușchiul deltoid și acoperă superior articulația umărului. Tendonul m.supraspinos trece printr-un spațiu delimitat de acromion și de capul humeral, spațiu în care vascularizația sa este de proastă calitate, iar fibrele sale pot fi traumatizate în cursul diferitelor mișcări. De cele mai multe ori acest tendon este afectat în periartritele scapulohumerale (posttraumatice), la nivelul său apărînd calcificări, rupturi etc.

Inervație. N.suprascapular (C_5—C_6).

Acțiune. Începe abducția brațului. De asemenea are rolul de „ligament activ" al articulației umărului și de tensor al capsulei articulare, prin fibre care se inseră pe aceasta.

M.INFRASPINOS (m.infraspinatus) aare *originea* pe fosa infraspinoasă, pe fascia sa de înveliș și pe septul care îl separă de mușchii rotunzi. Fasciculele sale converg lateral, după un traiect ușor ascendent. Se *inseră* pe tuberculul mare; aderă la capsula articulară.

Raporturile sînt asemănătoare cu ale m.supraspinos. Între el și capsula articulației umărului se află o bursă sinovială, *b.subtendinoasă a m.infraspinos* (b.subtendinea m.infraspinati).

Inervația este dată de n.suprascapular (C_5—C_6).

Acțiune. Este rotator lateral și adductor al brațului. Pune în tensiune capsula articulară.

M.ROTUND MIC (m.teres minor) are *originea* pe partea superioară a marginii laterale a scapulei, pe septurile fibroase care îl separă de mm.infraspinos și rotund mare. Fibrele sale alcătuiesc un corp muscular subțire, cu direcție oblică ascendent și lateral, care merge paralel cu marginea inferioară a m.infraspinos și se depărtează astfel de m.rotund mare. Se inseră pe tuberculul mare al humerusului (fig. 23).

Raporturi. Este situat în același plan cu m.infraspinos și m.rotund mare, fiind încadrat de aceștia.

Inervație. Din n.axilar.

Acțiune. Ca și infraspinosul.

M.ROTUND MARE (m.teres major) are *originea* pe unghiul inferior și pe marginea laterală a scapulei în partea ei inferioară și pe septurile care îl separă de m.infraspinos și m.rotund mic. El este mai gros decît precedentul și are aceeași direcție cu el. Se *inseră* pe creasta tuberculului mic.

Raporturi: este acoperit *posterior* de m.latissimus dorsi și lunga porțiune a m.triceps, *anterior,* vine în

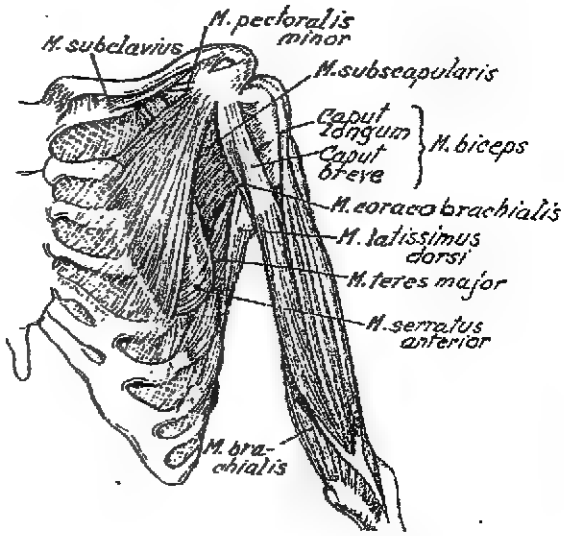

Fig. 24 Mușchii anteriori ai brațului și mușchii profunzi ai regiunii anterioare a toracelui.

raport cu m.latissimus dorsi care îl încrucișează, apoi cu mm.subscapular și coracobrahial. Marginea sa *inferioară* delimitează peretele posterior al axilei. Marginea *superioară* delimitează împreună cu m.rotund mic, capul lung al tricepsului și humerusul, patrulaterul *humerobirondotricipital*, prin care trec posterior n.axilar și a.circumflexă posterioară. Medial de acest patrulater se găsește un spațiu triunghiular delimitat inferior de m.rotund mare, superior de m.rotund mic și lateral de m.triceps (capul lung) numit *spațiul birondotricipital* prin care trece a.circumflexă scapulară. Între marginea inferioară a m.rotund mare, humerus și capul lung al m.triceps se găsește spațiul *rondohumerotricipital* prin care trec n.radial și vasele brahiale profunde. Între m.rotund mare și creasta tuberculului mic se află o bursă sinovială, *b.subtendinoasă a m.rotund mare* (b.subtendinea m.teretis majoris).

Inervația este dată de n.toracodorsal (C_5—C_6).

Acțiune — adductor, extensor și rotator medial al brațului. Cînd ia punct fix pe humerus, basculează lateral unghiul inferior al scapulei.

M.SUBSCAPULAR (m.subscapularis) are *originea* pe fața anterioară a scapulei. Fibrele sale converg spre unghiul lateral al scapulei, într-un tendon puternic care trece anterior de articulația umărului și se inseră pe tuberculul mic al humerusului și pe capsula articulară.

Raporturi. El acoperă articulația umărului, între el și aceasta găsindu-se o bursă sinovială, *b.subtendinoasă a m.subscapular* (b.subtendinea m.subscapularis). Medial este cuprins între scapulă și torace. Anterior, în dreptul articulației umărului este încrucișat de m..coracobrahial și biceps brahial (capul scurt).

Inervația este dată de nn.subscapulari (C_5—C_6).

Acțiune: este adductor și rotator medial al brațului și tensor al capsulei umărului.

MUȘCHII BRAȚULUI

Mușchii brațului se împart în mușchi ai regiunii anterioare (m.biceps, m.coracobrahial și m.brahial) și mușchi ai regiunii posterioare (m.triceps și m.anconeu). Mm.regiunii anterioare sînt inervați de n.musculocutan, iar cei ai regiunii posterioare de n.radial (fig. 24, 25).

MUȘCHII ANTERIORI AI BRAȚULUI

M.BICEPS BRAHIAL (m.biceps brachii) are originea prin *capul scurt* (caput breves), pe procesul coracoid printr-un tendon comun cu m.coracobrahial, iar prin *capul lung* (caput longum) pe tuberculul supraglenoidian al scapulei, printr-un tendon lung, cilindroid, care se găsește, la început, intraarticular; apoi, capul lung trece prin șanțul intertubercular pe care îl folosește ca hipomohlion. Cele două capete de origine se unesc la mijlocul brațului într-un corp muscular comun, fuziform, voluminos. *Inserția* se face printr-un tendon puternic, gros, pe tuberozitatea radială. De la acest tendon pleacă medial și distal, *aponevroza m.biceps brahial* (aponeurosis m.bicipitis brachii), care se prinde pe fasciile brahială și antebrahială, trecînd ca o punte peste vasele humerale și n.median. Între tendon și tuberozitatea radială se află *bursa bicipitoradială* (bursa bicipiti radialis).

Raporturi. În axilă, tendoanele de origine sînt acoperite de mușchii deltoid și pectoral mare și acoperă mm.subscapular, latissimus dorsi și rotund mare. Tendonul capului lung trece prin articulația umărului, fiind învelit de o *prelungire sinovială* (vagina synovialis intertubercularis). Pe toată lungimea brațului, mușchiul este situat superficial, sub piele și fascia brahială. Profund, are raporturi în partea superioară, cu m.coracobrahial, în partea inferioară cu m.brahial. Între biceps și cei doi mușchi se află n.musculocutan. Medial, de-a lungul bicepsului se găsesc vasele brahiale și n.median. La nivelul cotului, tendonul m.biceps delimitează împreună cu mușchii epicondilieni mediali și laterali, cele două șanțuri ale fosei cubitale. În cel medial coboară vasele brahiale și n.median, iar în cel lateral, n.radial.

Acțiune. Mușchiul biceps este un puternic flexor al antebrațului. Datorită inserției pe tuberozitatea radială, la începutul contracției sale, bicepsul este supi-

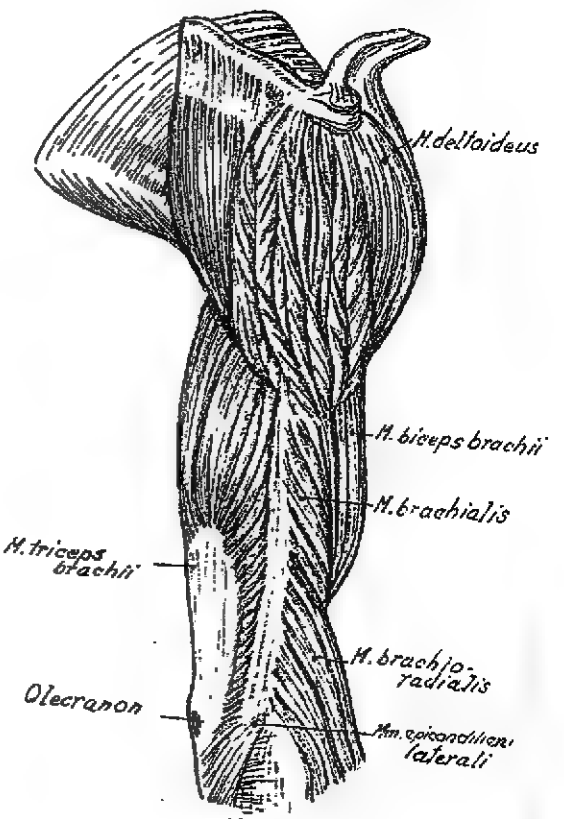

Fig.25 MUȘCHII BRAȚULUI (fața postero-laterală)

Secundar, este flexor, iar prin capul lung rotator medial al brațului.

M.BRAHIAL (m.brachialis) are *originea* pe fețele anterioare și pe marginile humerusului, precum și pe septurile intermusculare brahiale medial și lateral. Fibrele sale alcătuiesc un mușchi puternic, turtit antero-posterior, cu direcția axială. *Se inseră* pe tuberozitatea ulnei.

Raporturi. Se află profund de m.biceps, între ei coborînd n.musculocutanat, iar de-a lungul marginii sale mediale vasele brahiale și nervul median. Tendonul de inserție acoperă anterior articulația cotului.

Acțiune. Este flexor al antebrațului și tensor al capsulei cotului, pe care trimite fibre. Cînd ia punct fix pe antebraț, ajută la cățărat.

M.CORACOBRAHIAL (m.coracobrachialis) are *originea* pe procesul coracoid, iar *inserția* pe fața medială a humerusului.

Raporturi: este acoperit de mm.deltoid și pectoral mare și acoperă mm.subscapular, latissimus dorsi și rotund mare. Lateral, vine în raport cu capul scurt al bicepsului, iar medial cu vasele brahiale, nervii median, ulnar și musculocutanat. N.musculocutan îl perforează pe fața sa medială.

Acțiune: este flexor și adductor al brațului; cînd ia punct fix pe braț coboară umărul.

MUȘCHII POSTERIORI AI BRAȚULUI

M.TRICEPS BRAHIAL (m.triceps brachii) are trei capete de *origine: capul lung* (caput longum) pe tuberculul infraglenoidal, *capul lateral* (caput laterale) pe septul intermuscular lateral și pe fața posterioară a humerusului, superior de șanțul n.radial și *capul medial* (caput mediale) pe septul intermuscular medial și pe fața posterioară a humerusului, inferior de șanțul n.radial. Aceste trei capete își păstrează oarecum individualitatea, convergînd spre tendonul de *inserție* de pe olecran, fibrele profunde aderînd la capsulă. Fibrele cele mai superficiale ale tendonului, se continuă cu fascia antebrahială. Între tendon și olecran se află o bursă sinovială, *b.subtendinoasă a m.triceps brahial* (b.subtendinea m.tricipitis brachii).

Raporturi. În porțiunea proximală este acoperit de m.deltoid și ia parte la formarea spațiilor omo- și humerotricipital. În rest, este superficial. Între el și humerus trece n.radial și vasele brahiale profunde. Medial, de-a lungul său coboară n.ulnar.

Acțiune. Este extensor al brațului și antebrațului, iar prin caput lung, adductor al brațului.

M.ANCONEU (m.anconeus) are *originea* pe epicondilul lateral. Este un mușchi scurt, triunghiular, cu baza orientată spre ulnă și vîrful spre epicondil. Se inseră pe marginea laterală a olecranului.

Raporturi. Este superficial; acoperă posterior articulația cotului (fig. 25).

Acțiune. Este extensor al antebrațului.

FASCIA BRAȚULUI
(fascia brachii)

Fascia brațului are formă cilindrică și acoperă mușchii brațului, aflîndu-se sub piele. Proximal, se continuă cu fasciile mm.pectoral mare, infraspinos, deltoid și cu fascia axilară. Distal, se inseră pe cei doi epicondili humerali și pe olecran, continuîndu-se în jos, cu fascia antebrahială. Pe fața superficială se găsesc venele cefalică și basilică, și ramurile senzitive ale nn.radial, cutanat brahial medial și axilar. Suprafața sa interioară este în raport cu mușchii, cărora le furnizează fascii de înveliș. Independent de aceasta, din fascia brahială se desprind două septuri conjunctive groase, care merg pînă la humerus și separă mușchii regiunii anterioare de cei ai regiunii posterioare a brațului. *Septul intermuscular medial al brațului* (septum intermusculare brachii mediale) se prinde pe buza medială a șanțului intertubercular, pe marginea medială a humerusului și pe epicondilul medial. Pe fața sa anterioară coboară vasele brahiale și n.median, iar pe cea posterioară n.ulnar (care îl perforează dinspre anterior spre posterior). *Septul intermuscular lateral al brațului* (septum intermusculare brachii laterale) se prinde pe buza laterală a șanțului intertubercular, pe marginea laterală a humerusului și pe epicondilul lateral. Acest sept este perforat dinspre posterior spre anterior în jumătatea inferioară a brațului, de n.radial și de vasele brahiale profunde.

Fascia brahială este mai densă posterior. Ea este alcătuită din fibre conjunctive orientate longitudinal și circular (oblice inferior și medial). Ea este întărită de fibre provenind din mm.pectoral mare și latissimus dorsi. Pe fascia brațului și în special pe septurile sale se inseră mm.brahial și brahioradial, care acționează ca tensori ai săi.

MUȘCHII ANTEBRAȚULUI

Mușchii antebrațului sînt dispuși în trei grupe: laterali, anteriori și posteriori (fig. 26, 27, 28).

MUȘCHII ANTERIORI AI ANTEBRAȚULUI

Mușchii anteriori ai antebrațului sînt dispuși în patru planuri. În planul superficial, dinspre lateral spre medial sînt mm.: rotund pronator, flexor radial al carpului, palmar lung și flexor ulnar al carpului; în planul al doilea: mușchiul flexor superficial al degetelor; în planul al treilea: mm.flexor profund al degetelor și lung al policelui, iar în planul profund mușchiul pătrat pronator.

Acești mușchi sînt inervați de nervul median cu excepția m.flexor ulnar al carpului și a fasciculului medial al m.flexor profund al degetelor care sînt inervați de n.ulnar.

M.ROTUND PRONATOR (m.pronator teres) are origine pe epicondilul medial prin *capul humeral* (caput humerale), pe procesul coronoid prin *capul ulnar* (caput ulnare) și pe septul care îl separă de m.flexor radial al carpului; se inseră pe fața laterală a radiusului în treimea ei mijlocie.

Raporturi: acoperă m.brahial și m.flexor superficial al degetelor. Lateral, formează cu m.brahioradial un unghi deschis superior în care se găsesc m.biceps brahial, m.brahial, n.radial și a.brahială. La acest nivel, n.medial părăsește vasele brahiale cu care a coborît de-a lungul brațului, angajîndu-se între fasciculele de origine ale m.pronator rotund.

Acțiune: este flexor al antebrațului și pronator.

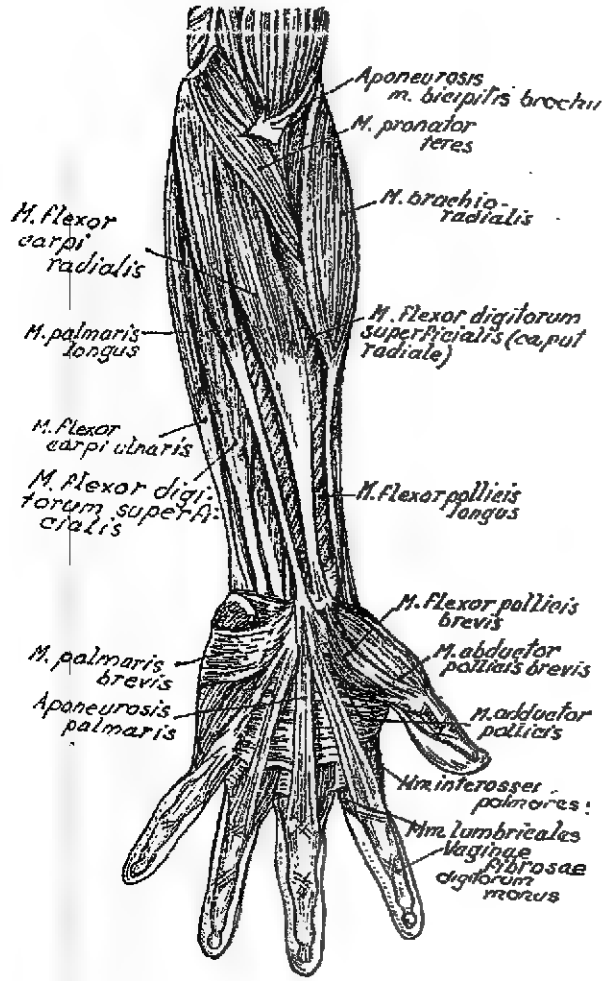

Fig.26 – MUȘCHII ANTERIORI AI ANTEBRAȚULUI (plan superficial)

M.FLEXOR RADIAL AL CARPULUI (m.flexor carpi radialis). Are *originea* pe epicondilul medial, pe fascia antebrahială și pe septurile intermusculare învecinate; se *inseră* pe fața anterioară a bazei metacarpianului III.

Raporturi: acoperă m.flexor superficial al degetelor. Lateral, se găsește m.rotund pronator, care merge divergent față de m.flexor radial al carpului, astfel că la jumătatea antebrațului tendonul acestuia coboară flancat lateral de tendonul m.brahioradial și medial de cel al m.palmar lung. În șanțul delimitat de tendoanele mm.brahioradial și flexor radial al carpului se află vasele radiale și ramura superficială a n.radial, iar în șanțul dintre tendonul m.flexor radial al carpului și cel al m.palmar lung trec tendoanele m.flexor superficial al degetelor și n.median. Tendonul m.flexor radial al carpului trece printr-un canal osteofibros, canalul carpian, împreună cu tendoanele mm.flexori ai degetelor și n.median spre palmă.

M.PALMAR LUNG (m.palmaris longus) are originea pe epicondilul medial, pe fascia antebrahială și pe septurile intermusculare, care îl separă de ceilalți mușchi. Tendonul său, lung, ajuns la nivelul articulației radiocarpiene se desface în două porțiuni: medială, care se prinde pe originea mușchilor eminenței hipotenare, pe aponevroza palmară superficială și pe retinaculul flexorilor și laterală, care se prinde pe originea mm.tenari.

Raporturi. Acoperă m.flexor superficial al degetelor, iar distal n.median.

Acțiune. Este flexor al mîinii și tensor al aponevrozei palmare.

M.FLEXOR ULNAR AL CARPULUI (m.flexor carpi ulnaris) are originea prin *capul humeral* (caput humerale) pe epincondilul medial și pe septurile intermusculare și prin *capul ulnar* (caput ulnare) pe buza medială a olecranului și pe marginea posterioară a ulnei în partea ei superioară. *Se inseră* pe pisiform. Tendonul de inserție dă prelungiri puternice la ligamentul pisohamat.

Raporturi. La origine, printre cele două capete ale mușchiului se angajează n.ulnar. Pe un traiect de cîțiva centimetri, n.ulnar merge prin corpul muscular, fapt de care trebuie ținut seama la disecția nervului pentru a nu leza filetele nervoase care se distribuie mușchiului. M.flexor ulnar al carpului este superficial, acoperind mm.flexori superficial și profund al degetelor. De la jumătatea antebrațului acoperă n.ulnar căruia i se alătură la ieșirea dintre flexorii degetelor vasele ulnare. Pe toată lungimea sa, posterior și medial vine în raport cu ulna.

Acțiune: este flexor și adductor al mîinii.

M.FLEXOR SUPERFICIAL AL DEGETELOR (m.flexor digitorum superficialis) are originea pe epicondilul medial și pe marginea medială a procesului coronoid, ambele origini alcătuind *capul humeroulnar* (caput humeroulnare) și prin *capul radial* (caput radiale) pe fața anterioară a radiusului în treimea mijlocie. Fibrele sale alcătuiesc un corp muscular lat. La unirea treimii mijlocii cu cea inferioară a antebrațului, corpulmuscular se continuă cu patru tendoane care trec pe sub retinaculul flexorilor ocupînd planul cel mai superficial. *Inserție:* fiecare tendon se împarte la baza degetului repectiv în două fișii care trec lateral și medial, prinzîndu-se pe fețele laterale ale bazei falangei mijlocii.

Raporturi: acoperă m.flexor profund al degetelor, între ei aflîndu-se n.median și vasele ulnare. Se angajează sub retinaculul flexorilor însoțit de tendoanele mm.flexor profund al degetelor, lung flexor al policelui și nervul median, care sînt situați mai profund. În această porțiune o teacă sinovială (vagina) facilitează alunecarea tendoanelor. În palmă tendoanele sale sînt acoperite de arcul arterial palmar superficial, aponevroza palmară superficială și piele. Profund, se găsesc tendoanele flexorului profund. La degete, tendoanele sale se angajează într-un tunel osteofibros situat în dreptul articulației metacarpofalangiene (vagina fibrosa digitorum manus), împreună cu tendonul m.flexor profund al degetelor. În acest canal, tendonul m.flexor superficial își pierde profilul cilindric devenind pe fața posterioară concav transversal, ca un jghiab în care stă tendonul flexorului profund. Printre fasciculele care se inseră pe falanga mijlocie trece tendonul m.flexor

profund, spre falanga distală. Se creează astfel o imagine de butonieră lungă, oblică, în tendonul superficial care permite tendonului flexorului profund să treacă dintr-un plan posterior primului, într-un plan anterior. În tecile fibroase, tendoanele flexorului superficial alunecă liber, avînd o excursie mare, amplă, deși sînt totuși legate de fețele palmare ale falangelor prin formațiuni conjunctive laxe, purtătoare de vase nutritive (mezotendoane).

Acțiune: este în primul rînd flexor al falangei mijlocii a degetelor II-V. Secundar este flexor al degetelor pe mînă, al mîinii pe antebraț și antebrațului pe brat.

M.FLEXOR PROFUND AL DEGETELOR (m.flexor digitorum profundus) are *originea* pe cele 3/4 superioare ale fetei anterioare a ulnei, pe membrana interosoasă și pe fața anterioară a radiusului, medial și sub tuberozitatea radială. Fibrele sale converg într-un corp muscular lat, care se continuă de la jumătatea antebrațului cu patru tendoane. Partea tendinoasă a sa începe mai proximal decît cea a precedentului. Cele patru tendoane ale sale coboară posterior de cele ale flexorului superficial prin tunelul osteofibros determinat de retinaculul flexorilor și se răspîndesc în palmă spre cele patru degete (II — V), după ce oferă puncte de origine pentru mm.lombricali. După ce trec prin butonierele formate de tendoanele m.flexor superficial, se *inseră* pe fata palmară a bazei falangei distale a degetelor II — V.

Raporturi. Anterior, se află n.median și vasele ulnare, acoperite de m.flexor superficial al degetelor, iar posterior, membrana interosoasă și m.pătrat pronator. Medial, se găsesc m.flexor ulnar al carpului și mănunchiului vasculonervos ulnar, iar lateral mănunchiul vasculonervos interosos și m.flexor lung a policelui. După trecerea prin canalul carpian și prin palmă, unde are raporturi posterioare cu arcul palmar arterial profund, tendoanele acestui mușchi trec pe fața palmară a falangelor, în raport cu tendoanele flexorului superficial.

Acțiune. Acțiunea sa principală este de flexie a falangei distale. Celelalte acțiuni secundare se confundă cu ale flexorului superficial, cu excepția flexiei antebrațului pe brat.

M.FLEXOR LUNG AL POLICELUI (m.flexor pollicis longus) are *originea* pe fața anticară a radiusului în 3/4 proximale și pe partea laterală a membranei interosoase. Corpul muscular este relativ scurt, de la jumătatea antebrațului continuîndu-se cu un tendon, care trece prin canalul carpian pentru a se angaja în palmă medial de eminența tenară. Inserția se face pe fața anterioară a bazei falangei distale a policelui.

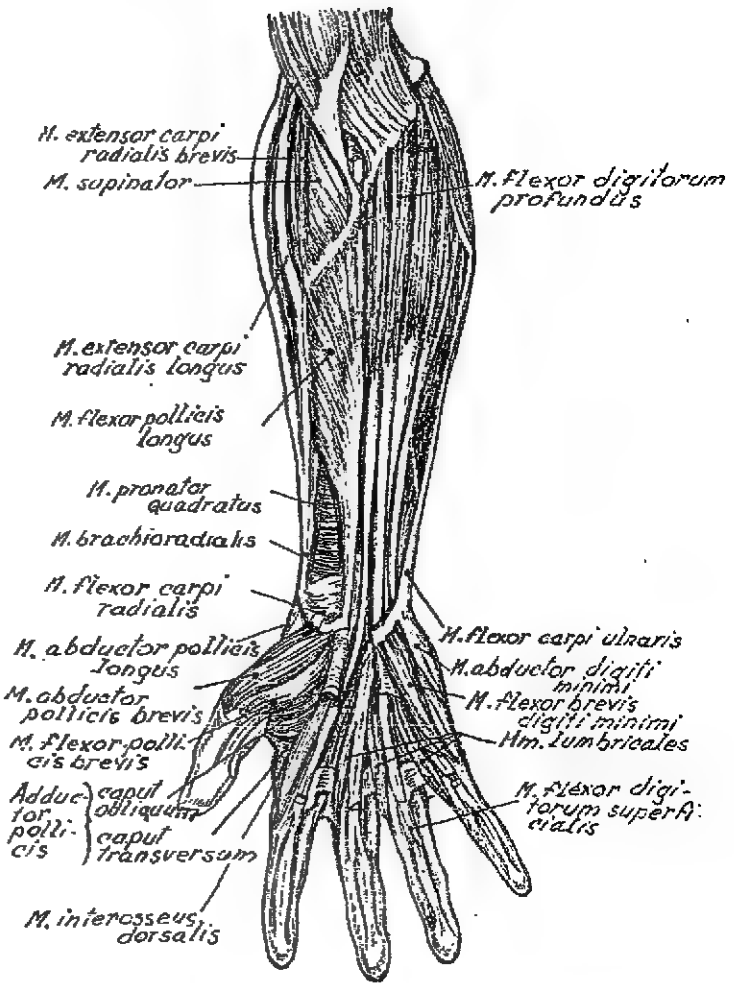

Fig. 27 – MUȘCHII ANTERIORI AI ANTEBRAȚULUI (plan profund)

Raporturi. Este acoperit anterior de mm.flexor superficial al degetelor și flexor radial al carpului, iar distal de m.brahioradial. Între acești mușchi și lungul flexor al policelui se află vasele radiale și ramura superficială a n.radial. Posterior, se află radiusul, membrana interosoasă, iar distal m.pătrat pronator. Medial, se află m.flexor profund al degetelor. În canalul carpian tendonul său este plasat cel mai lateral. În palmă merge de-a lungul marginii mediale a eminenței tenare într-un șanț format de cele două fascicule ale m.flexor scurt al policelui.

Acțiune: este flexor al ultimei falange al policelui și secundar al primei falange pe metacarpianului I.

M.PĂTRAT PRONATOR (m.pronator quadratus) are *originea* pe marginea anterioară și medială în pătrimea inferioară a ulnei și *inserția* pe fața anterioară

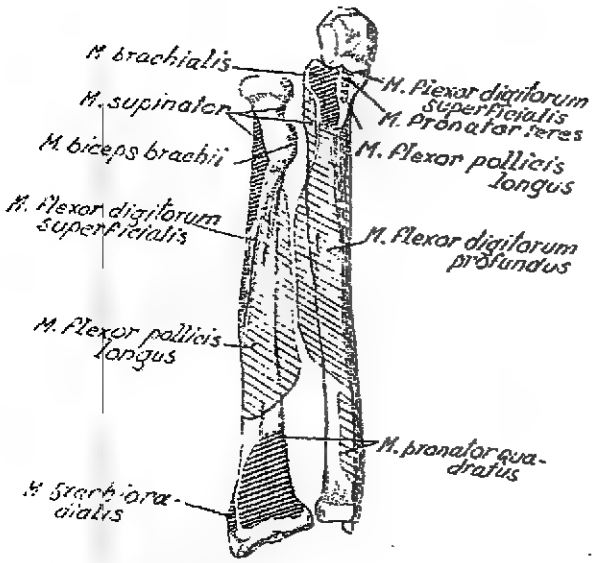

Fig. 28 — INSERȚII PE FAȚA ANTERIOARĂ A RADIUSULUI ȘI ULNEI.

a radiusului în sfertul distal pînă aproape de marginea sa anterioară.

Raporturi: posterior vine în raport cu radiusul, ulna și membrana interosoasă. Anterior, peste el trec tendoanele mm.flexor ulnar al carpului și flexorilor degetelor.

Acțiune: este pronator al antebrațului.

MUȘCHII LATERALI AI ANTEBRAȚULUI

Mușchii laterali ai antebrațului sînt în număr de patru cu originea pe epicondilul lateral și pe marginea laterală a humerusului. De la suprafață spre profunzime se găsesc mm.: brahioradial, lung extensor radial al carpului, scurt extensor radial al carpului și supinator. Sînt inervați de n.radial.

M.BRAHIORADIAL (m.brahioradialis) are *originea* pe marginea laterală a humerusului, distal de șanțul nervului radial și pe septul intermuscular lateral. Se termină în treimea mijlocie a antebrațului printr-un tendon, care coboară de-a lungul radiusului pînă la procesul său stiloid, pe care se inseră.

Raporturi: este acoperit de fascia antebrahială; distal, este încrucișat de tendoanele mm.lung abductor al policelui și extensor scurt al policelui. În drumul său acoperă mm.extensori radiali ai carpului, rotund pronator și radiusul. La nivelul cotului, împreună cu tendonul m.biceps delimitează șanțul bicipital lateral. Marginea sa medială vine în raport cu ramura superficială a n.radial și cu vasele radiale, fiind mușchiul satelit al a.radiale.

Acțiune: este semipronator al antebrațului și flexor al acestuia pe brat. Acțiunea sa de supinator nu apare decît atunci cînd antebrațul este în pronație.

M.LUNG EXTENSOR RADIAL AL CARPULUI (m.extensor carpi radialis longus) are *originea* pe treimea distală a marginei laterale a humerusului, sub originea m.brahioradial și se *inseră* pe fața posterioară a bazei metacarpianului II.

Raporturi: proximal este acoperit de m.brahioradial, iar distal de mm.lung abductor, lung și scurt extensori ai policelui, acoperind m.scurt extensor radial al carpului și radiusul. Tendonul său alunecă printr-un jghiab situat în imediata apropiere a procesului stiloid radial pe fața posterioară a epifizei radiale distale.

Acțiune: execută extensia mîinii pe antebraț, abducția mîinii pe antebraț și este flexor secundar al antebrațului.

M.SCURT EXTENSOR RADIAL AL CARPULUI (m.extensor carpi radialis brevis) are *originea* pe epicondilul lateral, pe ligamentul lateral al cotului și pe septul care îl separă de m.extensor al degetelor; se *inseră* pe procesul stiloid al bazei metacarpianului III.

Raporturi: este acoperit în cea mai mare parte de m.lung extensor radial al carpului. Distal, este încrucișat de cei trei mușchi ai policelui (lung și scurt extensor, lung abductor). Acoperă radiusul pe care se află proximal inserția m.supinator, iar distal a m.pronator rotund. Trece prin același jghiab cu m.extensor lung radial al carpului. Tendoanele acestor doi mușchi merg împreună încă de la nivelul jumătății inferioare a antebrațului, unite între ele printr-o lamă de țesut conjunctiv, avînd o teacă sinovială comună. Deseori între extensorii radiali și m.supinator sau între aceștia și mușchii policelui care îl încrucișează se află burse seroase.

Acțiune: are aceleași acțiuni ca ale mușchiului precedent, abducția fiind însă mult mai redusă.

M.SUPINATOR (m.supinator) are *originea* sub incizura radială a ulnei pe sfertul proximal al marginei

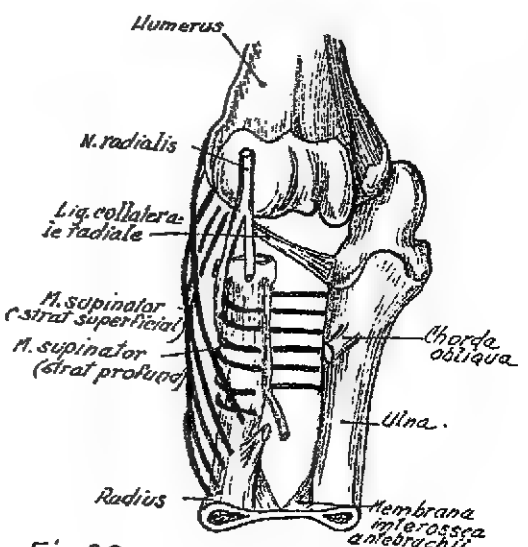

Fig. 29 — Schema fibrelor mușchiului supinator.

laterale a ulnei, pe ligamentul inelar și pe ligamentul lateral al cotului. Se *inseră* pe fața laterală și anterioară a treimii proximale a radiusului, între ligamentul inelar și inserția m.pronator rotund (fig. 29).

Raporturi: este acoperit de mm.extensori radiali ai carpului și de m.extensor al degetelor și degetului V, apoi de m.extensor ulnar al carpului. În ansamblu mușchiul este format din două fascicule suprapuse printre care trece ramura profundă a n.radial.

Acțiune: este supinator al antebrațului.

MUȘCHII POSTERIORI AI ANTEBRAȚULUI

Regiunea posterioară a antebrațului cuprinde opt mușchi dispuși în două planuri: superficial, în care dinspre lateral spre medial se găsesc mm.extensor al degetelor, extensor al degetului mic, extensor ulnar al carpului și anconeul și profund, în care se găsesc în aceeași ordine mm.lung abductor al policelui, scurt extensor al policelui, lung extensor al policelui și extensor al indexului. Toți acești mușchi sînt inervați de n.radial (fig. 30, 31, 32, 33).

M.EXTENSOR AL DEGETELOR (m.extensor digitorum) are *originea* pe epicondilul lateral pe fața profundă a fasciei antebrahiale și pe septurile fibroase intermusculare. În jumătatea inferioară a antebrațului se împarte în patru fascicule pentru: index, medius, inelar și pentru degetul mic. *Inserția* se face prin trei lame tendinoase, pentru fiecare deget: una mijlocie care se inseră pe fața posterioară a bazei falangei mijlocii și două colaterale care o ocolesc pe aceasta reunindu-se pe fața posterioară a falangei mijlocii, pentru ca apoi să se insere pe falanga distală.

Raporturi. Proximal este superficial, iar distal, trece pe sub retinaculul extensorilor. Acoperă m.supinator, vasele interosoase posterioare, mușchii stratului profund, articulația radiocarpiană, metacarpienele, mușchii interosoși dorsali, falangele. În dreptul capului metacarpienelor, tendoanele sînt unite între ele prin benzi conjunctive tranversale. În dreptul articulației metacarpofalangiene, tendonul m.extensor al degetelor primește exapansiunile tendinoase ale mm.lombricali și interosoși., împreună cu care formează un aparat fibrotendinos complex al degetelor.

Acțiune: extensor al falangei mijlocii pe cea proximală, extensor al falangei distale (secundar) și extensor al degetelor pe metacarp, al mîinii și al antebrațului.

M.EXTENSOR AL DEGETULUI MIC (m.extensor digiti minimi) are *originea* pe epicondilul lateral și pe fascia antebrahială și se *inseră* pe fețele dorsale ale bazelor falangelor II și III ale degetului mic, după ce a fuzionat cu tendonul provenit din m.extensor al degetelor.

Raporturi: este parțial acoperit lateral de m.extensor ulnar al carpului. Raporturile sale profunde sînt identice cu ale precedentului. Tendonul său trece printr-un șanț aflat pe fața posterioară a capului ulnei.

Acțiune: extensor al degetului mic.

M.EXTENSOR ULNAR AL CARPULUI (m.extensor carpi ulnaris) are *originea* pe epicondilul lateral prin *capul humeral* (caput humerale), pe fascia antebrahială și prin *capul ulnar* (caput ulnare) pe fața și marginea posterioară a ulnei. Se *inseră* pe partea medială a bazei metacarpianului V.

Acțiune: extensor și adductor al mîinii.

M.LUNG ABDUCTOR AL POLICELUI (m.abductor pollicis longus) are originea pe fețele posterioare ale ulnei și radiusului și pe membrana interosoasă. Tendonul de *inserție trece prin șanțul cel mai lateral de pe fața posterioară a epifizei distale a radiusului și se prinde pe partea laterală a bazei primului metacarpian, unele fibre ajungînd pe m.trapez.*

Raporturi: în jumătatea distală a antebrațului devine superficial. În apropierea articulației radiocarpiene încrucișează mm.extensori radiali ai carpului.

Acțiune: produce abducția și anteducția policelui și abducția mîinii.

M.SCURT EXTENSOR AL POLICELUI (m.extensor pollicis brevis) are *originea* pe fața posterioară a membranei interosoase și a oaselor antebrațului. Tendonul său trece prin același șanț cu al m.lung abductor al policelui și se *inseră* pe fața posterioară a bazei falangei proximale a policelui.

Acțiune: extensor al falangei proximale și abductor al policelui.

M.LUNG EXTENSOR AL POLICELUI (m.extensor pollicis longus) are *originea* pe fața posterioară a

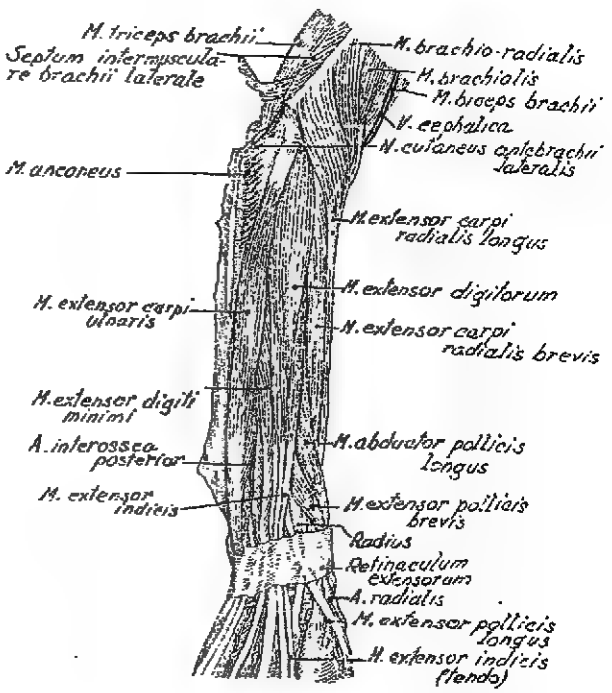

Fig. 30 - FAȚA POSTERIOARĂ A ANTEBRAȚULUI (planul superficial)

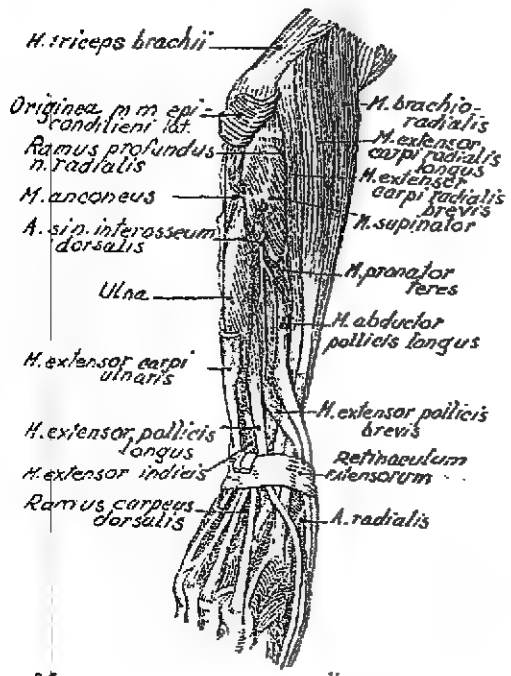

Fig. 31 – FAȚA POSTERIOARĂ A ANTEBRAȚULUI (PLANUL PROFUND)

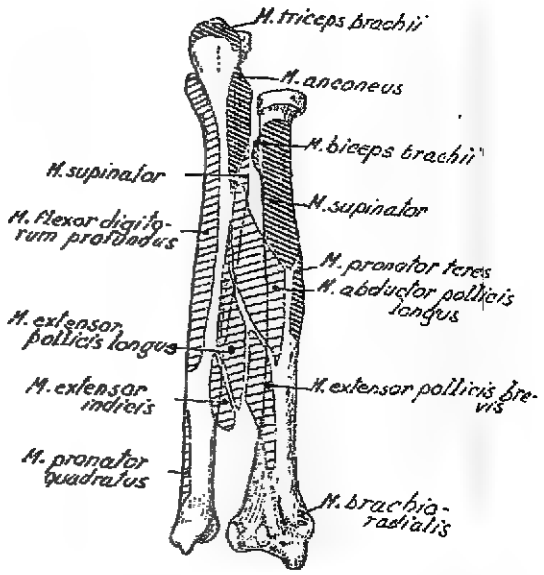

Fig. 32 – INSERȚII PE FEȚELE POSTERIOARE ALE RADIUSULUI ȘI ULNEI.

Fig. 33 – VEDERE LATERALĂ A MÎINII

ulnei și a membranei interosoase și se *inseră* pe fața dorsală a falangei distale a policelui.

Raporturi: tendonul său merge la început împreună cu cel al m.scurt extensor al policelui. Proximal de retinaculul extensorilor se despart pentru a se realătura în dreptul bazei metacarpianului I. Acest spațiu cu axul mare orientat distal și ușor lateral, avînd ca latură laterală tendoanele mm.lung abductor și scurt extensor ale policelui, iar ca latură medială tendonul m.lung extensor al policelui se numește „tabachera anatomică" (pielea ridicată de cele două laturi formează o depresiune în care se punea tutunul pentru a fi prizat). Pe planul osos al tabacherei se găsesc dinspre proximal spre distal tendoanele mm.scurt și lung extensori radiali ai carpului și a.radială.

Acțiune: extensor și abductor al policelui.

M.EXTENSOR AL INDEXULUI (m.extensor indicis) are *originea* pe fața posterioară a ulnei și a membranei interosoase. Tendonul său trece pe sub retinaculul extensorilor prin același spațiu cu m.extensor al degetelor și se *inseră* pe articulația metacarpofalangiană a indexului, unde fuzionează cu tendonul provenit din m.extensor al degetelor.

Raporturi. Este cel mai medial mușchi al planului profund.

Acțiune. Extensia indexului.

FASCIA ANTEBRAȚULUI
(fascia antebrachii)

Fascia antebrațului continuă pe cea brahială de la nivelul cotului. Ea se inseră proximal pe epicondili și pe olecran, dar se pare că este o întreținere a fi-

brelor ei cu cele ale fasciei brahiale. Ea este cilindrică și mai groasă posterior. Distal, se continuă cu fascia mîinii. Este formată din fibre circulare și longitudinale, prezentînd orificii prin care trec vasele și nervii superficiali. Dintre acestea, la nivelul plicii cotului unul este mai mare, prin el trecînd vena care face anastomoza între sistemele venoase superficiale și profund ale antebrațului. Fața sa interioară aderă puternic la ulnă și furnizează fascii mușchilor antebrațului, dar nu dă septuri intermusculare. Fasciile mm.pătrat pronator și flexor superficial al degetelor sînt mai bine individualizate. Lateral și medial, fața profundă a fasciei schițează cîte un sept intermuscular, care se inseră pe marginea posterioară a radiusului și respectiv a ulnei, separînd cele trei grupe de mușchi ai antebrațului.

La nivelul articulației radiocarpiene, fascia antebrațului formează două chingi fibroase, dispuse transversal, numite retinacule. *Retinaculul flexorilor* (retinaculum flexorum) este situat anterior, întins de la tuberculul scafoidului și al trapezului pînă la pisiform și cîrligul osului cu cîrlig. El este format la suprafață din fibre verticale și oblice, iar profund din fibre transversale, care formează lig.transvers al carpului. Acest ligament delimitează împreună cu carpul, *canalul carpian* (canalis carpi), prin care trec tendoanele mm.flexori ai degetelor și n.median spre palmă. De pe fața sa profundă se desprinde un sept fibros care se inseră pe navicular, trapezoid și capitat, determinînd formarea unui canal lateral pentru tendonul m.flexor radial al carpului și a altuia medial pentru n.median și tendoanele mm.flexori. Retinaculul flexorilor se continuă cu fasciile tenară și hipotenară. Pe fața lui anterioară se inseră m.lung palmar, iar inferior constituie originea mm.tenari și hipotenari. Anterior de el trec vasele și n.ulnar. În același plan cu retinaculul flexorilor se găsesc tendoanele mm.brahioradial, flexori radial și ulnar ai carpului.

Retinaculul extensorilor (retinaculum extensorum) este dreptunghiular, așezat pe fața posterioară a extremității distale a antebrațului, mult mai subțire. De pe fața sa profundă se desprind septuri, care se inseră pe fețele posterioare ale epifizelor distale ale radiusului și ulnei și care determină împreună cu șanțurile respective tunele prin care alunecă tendoanele mm.extensori. Dinspre lateral spre medial acestea sînt: pentru mm.abductor lung și scurt extensor al policelui, pentru mm.extensori radiali ai carpului, pentru extensorul lung al policelui, pentru extensorul degetelor și al indexului, pentru extensorul degetului mic și pentru extensorul ulnar al carpului. Cele două retinacule reprezintă un mijloc de contenție al tendoanelor care trec spre mînă (fig. 34).

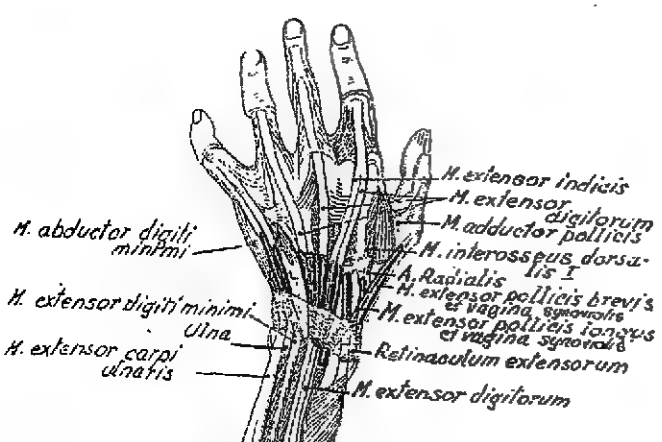

Fig. 34 – REGIUNEA DORSALĂ A MÎINII (plan superficial)

TECI FIBROASE ȘI SINOVIALE

La nivelul articulațiilor metacarpofalangiene tendoanele mm.flexori superficial și profund trec printr-un tunel osteofibros la a cărui formare participă *tecile fibroase ale degetelor mîinii* (vaginae fibrosae digitorum manus) și fața anterioară a falangelor corespunzătoare. Acest tunel ține pînă la falanga distală. În dreptul falangei proximale diametrul său este mai mare, iar fibrele mai condensate. La nivelul articulațiilor interfalangiene fibrele sînt mai puține și orientate oblic, încucișîndu-se între ele pentru a forma *partea cruciformă a tecii fibroase* (pars cruciformis vaginae fibroasae). La nivelul degetelor II-IV, tendoanele mm.flexori sînt învelite de *teci sinoviale digitale* (vag.tendinum digitorum manus); ele se întind de la falanga distală la capul metacarpianului corespunzător (fig. 35, 36).

Tecile sinoviale (vaginae synoviales) acoperă tendoanele mm.flexori și extensori ai degetelor, ușurîndu-le alunecarea și căptușesc tecile fibroase. Au conformație asemănătoare seroaselor, fiind formate dintr-o foiță parietală și alta tendinoasă, care se continuă între ele prin funduri de sac situate la extremitățile lor. Aceste foițe, în timpul mișcării tendoanelor, alunecă una pe alta prin intermediul unei lame de lichid care are rol lubrefiant. Tecile sinoviale ale mm.flexori sînt: *teaca sinovială a m.flexor radial al carpului* (vag.synovialis tendinis m.flexoris carpi radialis), *teaca tendonului m.lung flexor al policelui* (vag.tendinis m.flexoris pollicis longi), care însoțește acest tendon de la baza falangei medii pînă la 1-2 cm proximal de retinaculul flexorilor și *teaca sinovială comună a mm.flexori* (vag.synovialis communis mm.flexorum), care pleacă de la baza falangei distale a degetului mic, învelește tendoanele flexoare ale acestuia, iar în palmă, cuprinde tendoanele flexoare ale degetelor IV, III, II formînd o teacă comună care urcă la 2 cm proximal de retinaculul flexorilor.

Deci, policele și degetul mic au teci digitocarpiene, care ajung pînă în partea distală a antebrațului, anterior de m.pătrat pronator, pe cînd celelalte degete au teci digitale și carpiene. De aici posibilitatea propagării unei supurații a policelui sau degetului mic la palmă și antebraț, în timp ce un panarițiu al celorlalte degete nu se propagă proximal tocmai din cauza tecilor sinoviale distincte, digitale și carpiene. Există posibilitatea confluenței

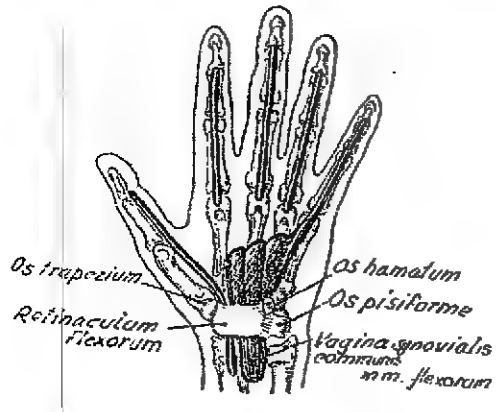

Fig 35 — TECILE SINOVIALE PALMARE

palmare a celor două teci digitocarpiene. Fața posterioară a fiecărei teci sinoviale digitale este legată de tendoanele mm.flexori corespunzători, prin *frîuri tendinoase* (vincula tendinum). Acestea pot fi *scurte* (vinculum breve) și *lungi* (vinculum longum). Cele scurte sînt cîte două pentru fiecare deget unul care leagă tendonul flexorului superficial de falanga proximală și al doilea, care leagă tendonul flexorului profund de falanga medie. Frîurile lungi sînt în număr de trei pentru fiecare deget și anume: două la nivelul bifurcării flexorului superficial și altul pentru flexorul profund la nivelul falangei distale.

Tecile sinoviale ale mm.extensori se găsesc pe fața dorsală a mîinii și tapetează tendoanele extensorilor la trecerea lor prin canalele osteofibroase determinate de retinaculul extensorilor și jghiaburile de pe fața dorsală a epifizei distale a radiusului. Aceste teci depășesc retinaculul, atît superior cît și inferior cu 2-3 cm. În număr de șase, dinspre lateral spre medial sînt: pentru *mm.lung abductor și extensor scurt al policelui* (vag.tendinum mm.abductoris longi et extensoris brevis pollicis), pentru *mm.extensori radiali ai carpului* (vag.tendinum mm.extensorum carpi radialium) pentru *m.extensor lung al policelui* (vag.tendinis m.extensoris pollicis longi), pentru *mm.extensori al degetelor și al indexului* (vag.tendinum mm.extensoris digitorum et extensoris indicis), pentru *extensorul degetului mic* (vag.tendinis m.extensoris digiti minimi) și pentru *m.extensor ulnar al carpului* (vag.tendinis m.extensoris carpi ulnaris).

MUȘCHII MÎINII

Mușchii mîinii se grupează în mușchi laterali, care formează o proeminență vizibilă la suprafața numită eminența tenară, mușchi mediali, care formează eminența hipotenară, iar între aceștia mușchii lombricali și interosoși (fig. 37).

MUȘCHII EMINENȚEI TENARE

Aceștia sînt reprezentați de:

M.SCURT ABDUCTOR AL POLICELUI (m.abductor pollicis brevis) cu *originea* pe tuberculul navicularului și al trapezului, pe retinaculul flexorilor și pe tendonul m.lung abductor al policelui. Se *inseră* pe fața laterală a bazei falangei proximale a policelui. O expansiune a tendonului său se prinde pe tendonul extensorului scurt al policelui.

Raporturi. Este superficial.

Inervație. N.median.

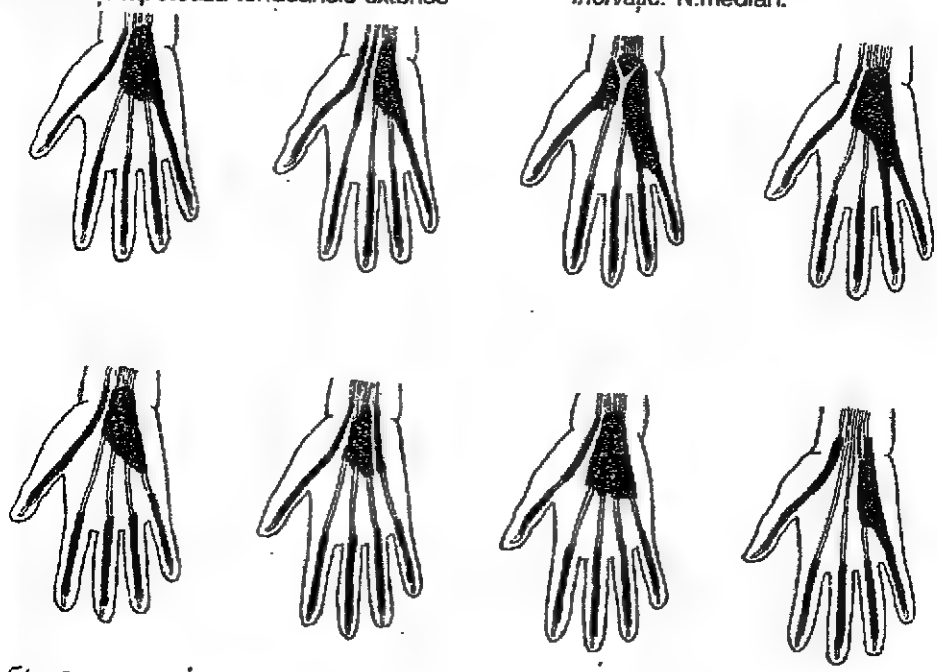

Fig. 36 – VARIANTE DE TECI SINOVIALE ALE TENDOANELOR MUȘCHILOR FLEXORI AI DEGETELOR.–

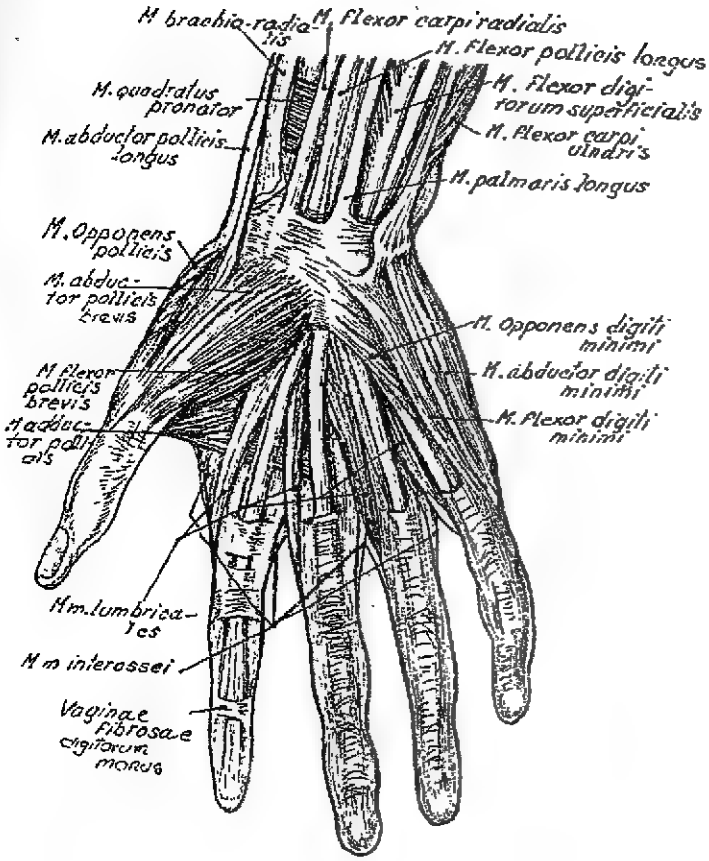

Fig 37 – MUȘCHII PALMEI

M.SCURT FLEXOR AL POLICELUI (m.flexor pollicis brevis) are *originea* prin *capul superficial* (caput superficiale) pe retinaculul flexorilor și prin *capul profund* (caput profundus) pe trapez, pe teaca fibroasă a flexorului radial al carpului, trapezoid și os capitatum. Se *inseră* prin capul superficial, situat lateral, pe marginea laterală a bazei falangei proximale a policelui, iar prin cel profund, situat medial, pe marginea medială a bazei falangei proximale a policelui. Înainte de a se prinde pe falangă, cele două fascicule se inseră pe sesamoidul metacarpofalangian corespunzător.

Raporturi. Acoperă mm.opozant și adductor al policelui. Printre cele două fascicule ale sale, trece tendonul m.lung flexor al policelui.

Inervație. Capul superficial de n.median iar cel profund uneori de n.ulnar.

Acțiune. Rotează metacarpianul I în jurul axului său longitudinal și îl deplasează anterior și medial; ajută mm.scurt abductor al policelui și opozant.

M.OPOZANT AL POLICELUI (m.opponens pollicis) are *originea* pe retinaculul flexorilor și pe trapez și se *inseră* pe partea laterală a feței palmare a metacarpianului I. Este *inervat* de n.median.

Acțiune. Aduce metacarpianul I medial și anterior, rotindu-l medial în jurul axului său longitudinal. Prin acțiunea sa și a mușchilor precedenți, la care se adaugă cea a mușchiului lung abductor al policelui, se realizează „opoziția" policelui, adică plasarea sa anterioară față de fețele palmare ale celorlalte degete.

M.ADDUCTOR AL POLICELUI (m.adductor pollicis) este cel mai profund și întins mușchi al regiunii. Are formă triunghiulară și ocupă primul spațiu interosos. El are originea prin *capul oblic* (caput obliquum) pe fața palmară a oaselor rîndului I carpian și prin *capul transvers* (caput transversum) pe baza și marginea palmară a bazei metacarpianului II. Uneori, fibre ale acestui mușchi, se prind pe aponevroza de inserție a mm.interosoși II și III. Fibrele celor două fascicule se îndreaptă oblic sau transversal spre police, *inserîndu-se* pe osul sesamoid medial și pe fața medială a bazei falangei proximale a policelui.

Raporturi. Este acoperit de mușchii precedenți și acoperă la rîndul său, dinspre medial spre lateral metacarpienele III-II, spațiul II interosos cu mm.interosoși respectivi, tendoanele flexorilor degetelor și lombricalii fiind situați pe fața sa palmară.

Inervație: n.ulnar.

Acțiune: Adductor al policelui.

MUȘCHII EMINENȚEI HIPOTENARE

M.PALMAR SCURT (m.palmaris brevis) este un mușchi pielos și are *originea* pe fața profundă a dermului regiunii iar *inserția* pe aponevroza palmară.

Acțiune. Este un mușchi rudimentar. El produce cutele transversale ale pielii regiunii hipotenare; este un mușchi involuntar.

M.ABDUCTOR AL DEGETULUI MIC (m.abductor digiti minimi) are *originea* pe pisiform și pe tendonul m.flexor ulnar al carpului, iar *inserția* pe partea medială a bazei falangei proximale a degetului mic. El trimite o expansiune fibroasă tendonului m.extensor al degetului.

M.SCURT FLEXOR AL DEGETULUI MIC (m.flexor digiti minimi brevis) are *originea* pe cîrligul osului hamat și pe retinaculul flexorilor și *se inseră* pe partea medială a falangei proximale a degetului V, împreună cu tendonul precedentului.

Raporturi. Este acoperit de palmarul scurt și se află situat în același plan cu abductorul degetului mic, lateral de el.

M.OPOZANT AL DEGETULUI MIC (m.opponens digiti minimi) are *originea* pe retinaculul flexorilor și pe cîrligul osului hamat și se inseră pe fața medială a metacarpianului V.

Raporturi. Este cel mai profund mușchi al regiunii.

Acțiune. Apropie metacarpianul V de axul mîinii și-l duce ușor palmar. Acțiunea sa de rotație laterală asupra metacarpianului este contestată.

Inervația mușchilor hipotenari este dată de ramura profundă a n.ulnar.

Mușchii lombricali și interosoși

Acești mușchi sînt dispuși în două planuri: superficial — mm.lombricali și profund — mm.interosoși (fig. 38).

Mm.LOMBRICALI (mm.lumbricales) sînt în număr de patru. *Originea* lor este pe tendoanele m.flexor profund al degetelor în felul următor: primul lombrical pe fața laterală a tendonului pentru index, al doilea pe fața laterală a tendonului pentru medius, al treilea pe fața medială a tendonului pentru medius și pe cea laterală a tendonului pentru inelar, și al patrulea pe fața medială a tendonului pentru inelar și pe cea laterală a tendonului pentru degetul mic. *Inserția* se face pe fața laterală a articulației metacarpofalangiene a ultimelor patru degete și pe tendonul extensorului comun al degetului respectiv.

Raporturi. Sînt acoperiți la nivelul palmei de tendoanele m.flexor superficial al degetelor, de arcul arterial palmar superficial și acoperă spațiile interosoase. La nivelul articulației metacarpofalangiene au posterior ligamentul transvers metacarpian, iar anterior vasele și nervii colaterali ai degetelor.

Inervația. N.median inervează cei doi mușchi lombricali laterali, iar n.ulnar pe cei doi lombricali mediali.

Acțiune. Sînt flexori ai primei falange și extensori ai ultimelor două falange.

Mm.INTEROSOȘI (mm.interossei) (fig. 39, 40, 41). Acești mușchi se găsesc în spațiile interosoase, fiind trei palmari și patru dorsali.

Mm.interosoși palmari (mm.interossei palmares) în număr de trei ocupă spațiile interosoase II, III și IV, avînd originea pe fața metacarpianului care privește

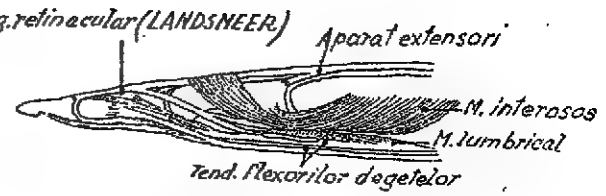

Fig. 38

APARATELE FLEXOR ȘI EXTENSOR ALE DEGETELOR (după VILLAIN și DUPUIS)

spre axul mîinii (excepînd al treilea metacarpian prin care trece acest ax). Se inseră printr-un tendon subțire pe tendonul m.extensor al degetului respectiv (II, IV și V), distal de articulația metacarpofalangiană.

Raporturi. Sînt acoperiți de fascia profundă a mîinii și dorsal acoperă mm.interosoși dorsali. Sînt separați de mm.lombricali prin ligamentul metacarpian transvers profund.

Inervație: sînt inervați de n.ulnar.

Acțiune. Sînt flexori ai falangelor proximale, extensori ai ultimelor și adductori ai degetelor (apropie degetele).

Mm.interosoși dorsali (mm.interossei dorsales) sînt mai întinși decît precedenții, ocupînd cea mai mare parte a spațiului interosos. Se prind pe ambele metacarpiene care delimitează spațiul respectiv. *Originea* lor se află pe jumătatea dorsală a fețelor metacarpienelor care delimitează un spațiu interosos și se întinde și pe jumătatea palmară a feței metacarpianului, opusă axului mîinii (pe care nu se prinde un interosos palmar). Corpul lor muscular alcătuit din fibre oblice distal, se termină printr-un tendon, care se îndreaptă spre degetul corespunzător originii celei mai întinse, unde se termină prin două fișii; una se inseră

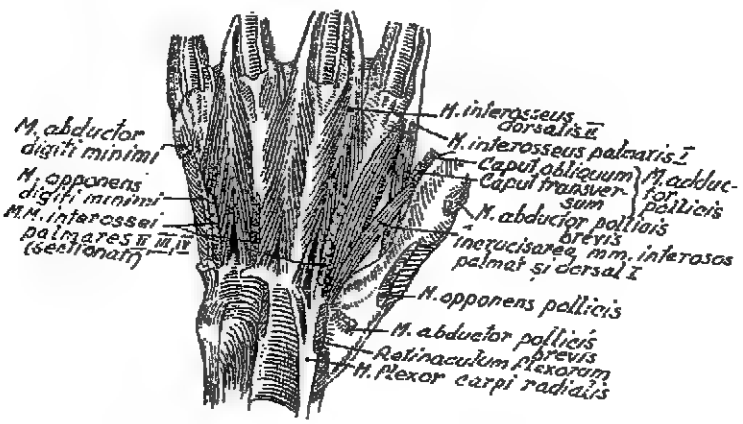

Fig. 39 MUȘCHII INTEROSOȘI DORSALI AI MÎINII DREPTE (vedere palmară).

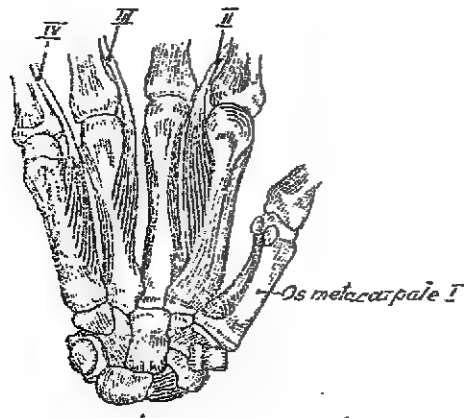

Fig. 40 MM. INTEROSOȘI PALMARI (dreapta)

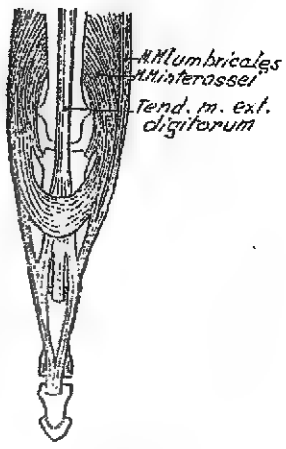

Fig. 41 – APARATUL EXTENSOR AL DEGETULUI – (după VILLAIN și DUPUIS)

pe baza falangei proximale și alta se desface într-un evantai, care se termină pe tendonul m.extensor al degetelor. Așadar, primul interosos dorsal se inseră pe index, al doilea și al treilea interosos dorsal se inseră pe medius, iar al patrulea interosos dorsal se inseră pe inelar. Deci, mediusul are doi interosoși dorsali, neavînd nici unul palmar.

Raporturi: anterior, se află mm.interosoși palmari, arterele metacarpiene palmare, tendoanele mm.lombricali și flexori profund al degetelor. Proximal, au raport cu arcul arterial palmar profund și sînt perforați de arterele perforante. Dorsal, vin în raport cu aa.metacarpiene dorsale.

Inervație. Sînt inervați de n.ulnar.

Acțiune: sînt flexori ai falangelor proximale, extensori ai falangelor a II și a III-a și abductori ai degetelor (răsfiră degetele).

FASCIILE ȘI APONEVROZELE MÎNII

FASCIA DORSALĂ (fascia dorsalis manus) este alcătuită din două lame:

— *lama superficială* este subcutanată și acoperă tendoanele mm.extensori. Se *inseră* pe metacarpienele I — V, terminîndu-se printr-un țesut lax la nivelul degetelor. Este o continuare a fasciei antebrahiale, inserîndu-se proximal pe retinaculul extensorilor;

— *lama profundă* acoperă mm.interosoși dorsali și fețele dorsale ale metacarpienelor.

APONEVROZA PALMARĂ (aponeurosis palmaris) are formă de evantai cu vîrful proximal și cu partea lățită spre articulațiile metacarpofalangiene. Este alcătuită din tracturi fibroase longitudinale dublate de fibre transversale; de pe fața sa profundă pleacă septuri care separă tecile mm.flexori ai degetelor și mănunchiurile neurovasculare ale degetelor. *Fibrele longitudinale* se grupează în fascicule pretendinoase situate anterior de tecile mușchilor flexori ai degetelor, pierzîndu-se pe fața profundă a pielii palmare a degetelor. Ele pot fi sediul nodulilor fibroși și retracțiilor fibroase din boala Dupuytren, boală invalidizantă datorită flexiei ireductibile a degetelor pe care o produce. Tratamentul său constă în extirparea chirurgicală a aponevrozei palmare. *Fibrele transversale* (fasciculi transversi) sînt slab reprezentate proximal și bine reprezentate distal unde delimitează șapte arcade: patru digitale pe sub care trec tendoanele mm.flexori ai degetelor și trei interdigitale pe sub care trec tendoanele mm.lombricali și mănunchiurile vasculonervoase ale degetelor. Părțile din aponevroza palmară situate de o parte și de alta a fasciculelor pretendinoase alcătuiesc fascicule laterale și mediale (perforante) care ocolesc articulațiile metacarpofalangiene și ajungînd dorsal se fixează pe fețele posterioare ale falangelor proximale ale degetelor II — V. Părțile colaterale ale aponevrozei palmare alcătuiesc fasciile eminențelor *tenare* și *hipotenare*. Ele sînt mult mai subțiri și mai puțin rezistente. La unirea lor cu aponevroza palmară se află septurile conjunctive care separă palma în cele trei loji. *Inserția* acestor septuri conjunctive se face pe metacarpienele III și V. Septul palmar medial este perforat de ramurile profunde ale a. și n.ulnar; cel lateral se întinde de la trapez la teaca fibroasă a lungului flexor al policelui. El este perforat de o ramură a nervului median.

FASCIA PALMARĂ. Acoperă spațiile interosoase și metacarpienele. Ea se inseră pe metacarpiene cu excepția celui de al treilea. Proximal, această fascie se confundă cu capsula și ligamentele palmare dintre oasele carpiene, iar distal cu ligamentul metacarpian transvers.

VASCULARIZAȚIA MEMBRULUI SUPERIOR

ARTERELE MEMBRULUI SUPERIOR

ARTERA AXILARĂ
(arteria axillaris)

Limite: a.axilară continuă a.subclavie de la marginea anterioară a claviculei și pînă la marginea inferioară a m.pectoral mare. În prima sa porțiune are raporturi mai apropiate cu peretele lateral toracic, trecînd posterior de m.pectoral mic. Luînd acest mușchi ca reper, traiectul arterei se împarte în trei porțiuni: porțiunea suprapectorală, retropectorală și infrapectorală. Împreună cu v.axilară și cu elementele plexului brahial formează mănunchiul vasculonervos axilar.

Traiect și raporturi. În porțiunea suprapectorală este acoperită anterior de fascia clavipectorală, de m.marele pectoral, de n.pectoral lateral și de vv.cefalică și toracoacromială. În apropierea marginei superioare a m.mic pectoral, pe fața anterioară a a.axilare se găsește ansa pectoralilor. Posterior, a.axilară corepunde primelor două spații intercostale, fiind așezată pe m.dințat anterior și avînd raport cu nn.pectoral medial și toracodorsal, precum și cu fasciculul medial al plexului brahial. Medial de arteră se află v.axilară, care ceva mai sus se va așeza pe fața anterioară a arterei axilare. Lateral, se găsesc fasciculele lateral și posterior al plexului brahial. În porțiunea a doua artera este mai mult ascunsă de elementele nervoase. Ea se află situată mai posterior, între rădăcinile laterală și medială ale n.median, avînd dorsal nn.radial, axilar și m.subscapular. Medial, se află v.axilară, iar anterior m.pectoral mic învelit în fascia sa și m.pectoral mare. Lateral de arteră se găsește m.coracobrahial, care este m.satelit al arterei (fig. 42).

În ultima porțiune, se află între nn.median și musculocutan și m.coracobrahial situați lateral, v.axilară și n.ulnar, medial, iar nn.radial și axilar, posterior. Aici, este culcat pe tendoanele reunite ale mm.rotund mare, latissimus dorsi și subscapular. Anterior, este acoperită de fascia clavicoracoaxilară și de m.pectoral mare (fig. 43). Astfel, în ultimele două porțiuni vine în raport strîns cu peretele anterior al axilei. A.axilară dă următoarele ramuri:

RAMURI SUBSCAPULARE (rami subscapulares) care coboară cu nervii omonimi pe fața anterioară a scapulei.

A.TORACICĂ SUPREMĂ (a.thoracica suprema) se desprinde inferior de m.subclavicular, merge pe marginea superioară a m.mic pectoral, peste primele două spații intercostale. Ea se împarte într-o ramură profundă, care se găsește posterior de m.pectoral mic, îndreptîndu-se spre mm.dințat anterior și intercostali externi II-IV și o ramură superficială, care

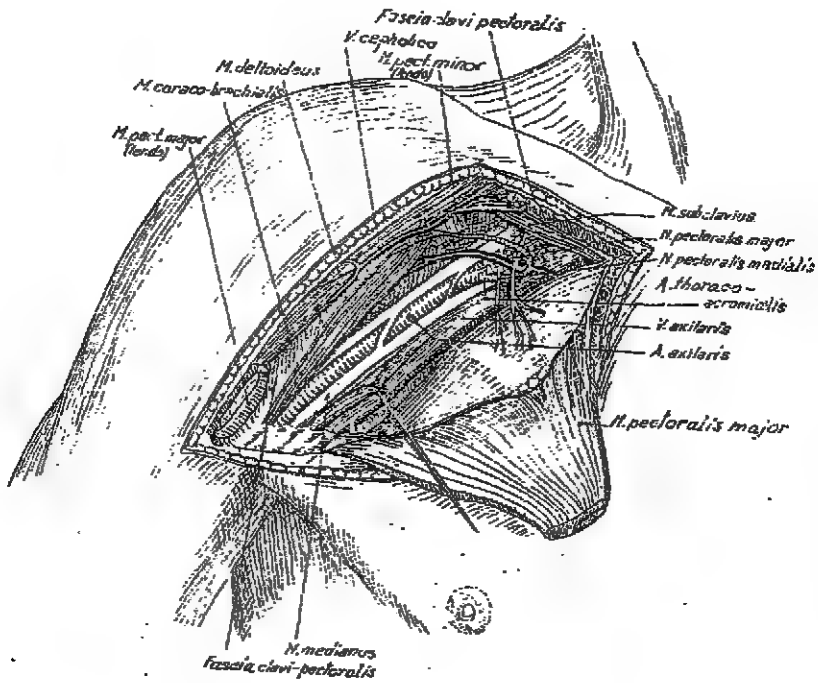

Fig. 42 : – ARTERA AXILARĂ

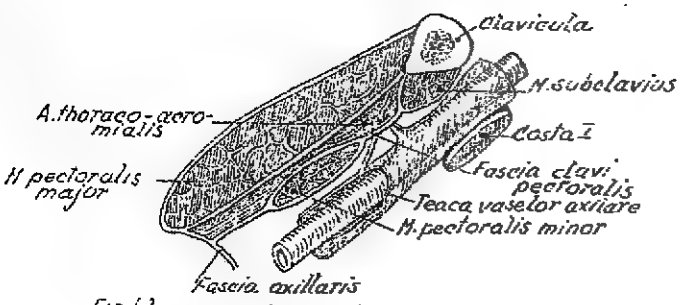

Fig.43 - FASCIA CLAVIPECTORALĂ (după CUNNINGHAM)

pătrunde între cei doi mușchi pectorali, irigîndu-i. Este mai voluminoasă decît prima și perforează m.pectoral mare pentru a iriga regiunea mamară, fiind de aceea mai voluminoasă la femeie.

A.TORACOACROMIALĂ (a.thoracicoacromialis) are originea pe fața anterioară a a.axilare,perforează fascia coracoclaviculară medial de m.pectoral mic, împărțindu-se imediat într-un buchet de ramuri.

R.acromială (r.acromialis) care se îndreaptă de-a lungul claviculei, deasupra procesului coracoid, spre fața profundă a originii m.deltoid pe care îl irigă. Dă ramuri articulației umărului, perforează apoi deltoidul anastomozîndu-se cu ramuri din a.suprascapulară pentru a forma *rețeaua acromială* (rete acromiale).

R.deltoidiană (r.deltoideus) coboară prin spațiul deltopectoral, acoperită de v.cefalică și irigă m.deltoid, anastomozîndu-se cu aa.circumflexe humerale.

Rr.pectorale (rr.pectorales) care însoțesc nn.pectorali între mm.pectorali, pe care îi irigă. Ea se distribuie și glandei mamare, m.subclavicular și articulației sternoclaviculare.

A.TORACICĂ LATERALĂ (a.thoracica lateralis) se desprinde de pe fața medială a a.axilare, lateral de inserția coracoidiană a m.pectoral mic și coboară pe digitațiile m.dințat anterior, posterior de pectoralul mic. Se termină în dreptul spațiului V sau VI intercostal. Pe peretele lateral al toracelui se află anterior n.toracic lung. Ea dă ramuri pentru mm.pectorali, dințat anterior, pentru ganglionii axilari și se anastomozează cu aa.intercostale, toracică internă și acromiotoracică. Pentru glanda mamară dă *ramuri mamare laterale* (rr.mammarii laterales).

R.CLAVICULARĂ (r.clavicularis) mai mică merge anterior de claviculă, distribuindu-se mușchilor și tegumentelor vecine.

A.SUBSCAPULARĂ (a.subscapularis) este voluminoasă, profundă și se angajează între capul lung al tricepsului și marginea laterală a scapulei. În dreptul mm.rotunzi dă *a.circumflexă scapulară* (a.circumflexa scapulae), care trece prin spațiul birondotricipital, ajungînd pe fața dorsală a scapulei, unde dă rr.musculare și anastomotice pentru aa.transversa a scapulei și transversa colli (cercul arterial anastomotic periscapular). A.subscapulară se continuă apoi ca *a.toracodorsală* (a.thoracodorsalis) și coboară de-a lungul marginii laterale a m.latissimus dorsi în unghiul dintre aceasta și m.dințat anterior, fiind situată posterior de n.toracodorsal. Ea se distribuie mm.latissimus dorsi, dințat anterior, intercostali.

ARTERA CIRCUMFLEXĂ HUMERALĂ ANTERIOARĂ (a.circumflexa humeri anterior) mai mică și mai subțire, trece posterior de m.coracobrahial și capul scurt al m.biceps în apropierea inserției humerale a m.subscapular. La nivelul colului chirurgical, sub deltoid, se împarte în două ramuri — ascendentă care urcă în șanțul intertubercular și se distribuie capsulei articulației umărului, și o alta, care continuă traiectul arterei pînă la marginea inferioară a inserției m.deltoid pe care îl irigă.

Ambele ramuri se anastomozează cu a.circumflexă humerală posterioară (fig. 44).

A.CIRCUMFLEXA HUMERALĂ POSTERIOARĂ (a.circumflexa humeri posterior) după emergența din a.axilară, trece împreună cu n.axilar prin patrulaterul humerobirondotricipital apoi pe fața profundă a m.deltoid, unde se ramifică. Ramurile sale merg pînă la marginea anterioară a m.deltoid. Aici se realizează numeroase anastomoze cu aa.circumflexă humerală anterioară, toracoacromială, subscapulară și brahială profundă.

CERCURILE ARTERIALE PERISCAPULARE ȘI ALE ARTICULAȚIEI UMĂRULUI (fig. 46)

La nivelul articulațiilor dintre diversele segmente ale membrului superior, există anastomoze arteriale de mare importanță în practica chirurgicală. O leziune vasculară, o obstrucție arterială, o ligatură, situate între ramurile anastomotice a două teritorii diferite nu

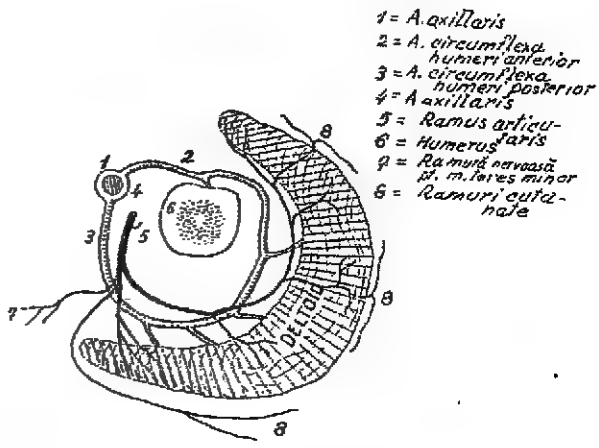

Fig.44 - ARTERELE CIRCUMFLEXE HUMERALE ȘI N.AXILLAR (după CUNNINGHAM)

periclitează circulația arterială a membrului permițînd dilatarea acestor derivații colaterale. În schimb, blocarea circulației superior sau inferior de originea colateralelor, poate compromite membrul. În jurul scapulei și a articulației umărului se formează următoarele rețele anastomotice (fig. 45):

R.acromială din a.toracoacromială cu aa.suprascapulară, cervicală profundă și transversă a gîtului — ramuri ale a.subclavii — cu rr.ascendente din aa.circumflexe humerale.

R claviculară a a.toracoacromiale cu aa.toracică laterală, subscapulară și cu aa.toracică internă și intercostală supremă din aa.subclavie.

Aa.circumflexe cu rr.ascedente din a.brahială profundă.

A.transversă a gîtului cu a.circumflexă a scapulei în fosa infraspinoasă.

A.toracoacromială cu a.suprascapulară, inferior de acromion.

A.toracică lateralâ și a.toracoacromială cu prime e două aa.intercostale anterioare și cu a.toracică internă.

A.suprascapulară cu a.subscapulară în jurul spinei scapulei.

Aa.circumflexe humerale cu rr.musculare ascedente din a.brahială și cu a.brahială profundă, pe fața posterioară a umărului. De asemenea, aa.circumflexe humerale se anastomozează și cu aa.toracoacromială și suprascapulară pe părțile anterioare și laterală ale articulației umărului.

S-au descris anastomoze între vasele care irigă nervii (vasa nervorum) (Bries, Holl, Hofmann) și între vasele care irigă pereții arterelor (vasa vasorum) (Leriche, Moure, Porta, Pirogoff, Ostrogowski).

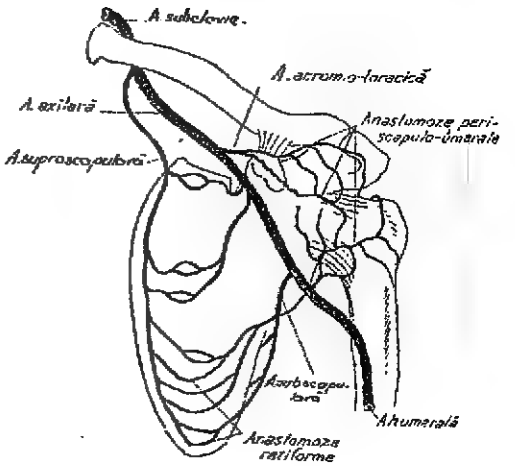

Fig.45 - REȚEAUA ARTERIALĂ PERISCAPULARĂ

ARTERA BRAHIALĂ
(artera brachialis)

Limite Continuă a.axilară și ține pînă la plica cotului, unde la 1-2 cm distal de ea se divide în rr.terminale: a.radială și a.ulnară (fig. 46, 47, 48).

Traiect și raporturi: coboară pe marginea medială a mm.biceps brahial și brahial, în interstițiul dintre aceștia. În partea superioară a brațului este superficială, fiind situată anterior de septul intermuscular medial, iar în cea inferioară este profundă, așezată pe m.brahial. Este însoțită de două vene și de n.median, ultimul încrucișînd-o anterior dinspre lateral spre medial. A.brahială împreună cu vv.brahiale și cu n.median formează mănunchiul vasculonervos al brațului. Posterior, vine în raport de sus în jos cu mm.triceps, coracobrahial și brahial, precum și cu n.radial. Medial de ea în partea superioară a brațului se află nn.cutanat brahial medial și ulnar. În apropierea cotului se așează în șanțul bicipital medial, împreună cu vv.brahiale și n.median. Ea dă următoarele ramuri.

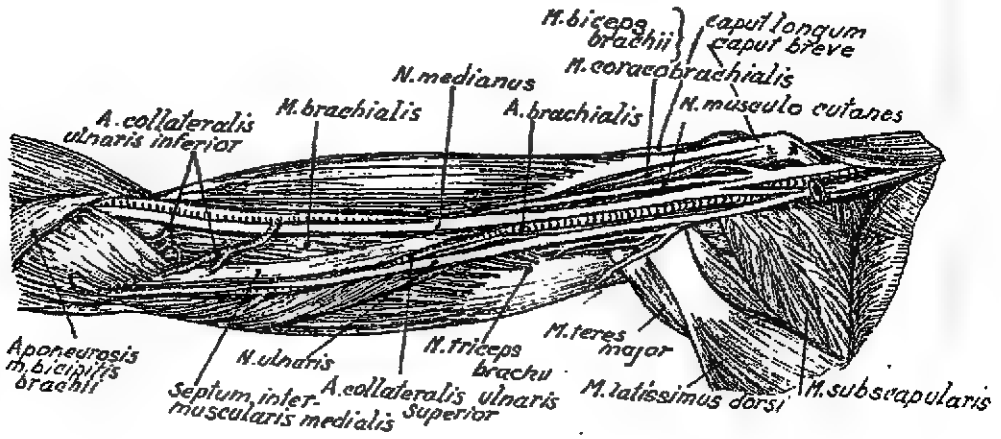

Fig.46 - A. BRAHIALĂ

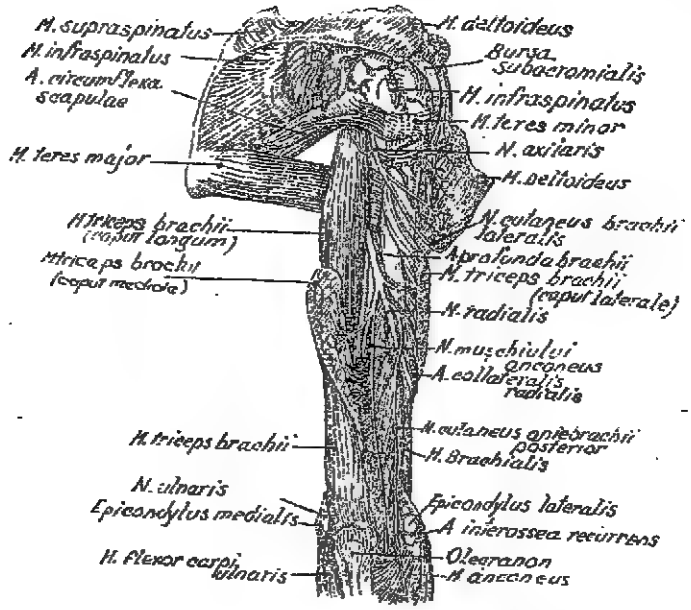

Fig. 47 – REGIUNEA POSTERIOARĂ A UMĂRULUI ȘI BRAȚULUI (plan profund)

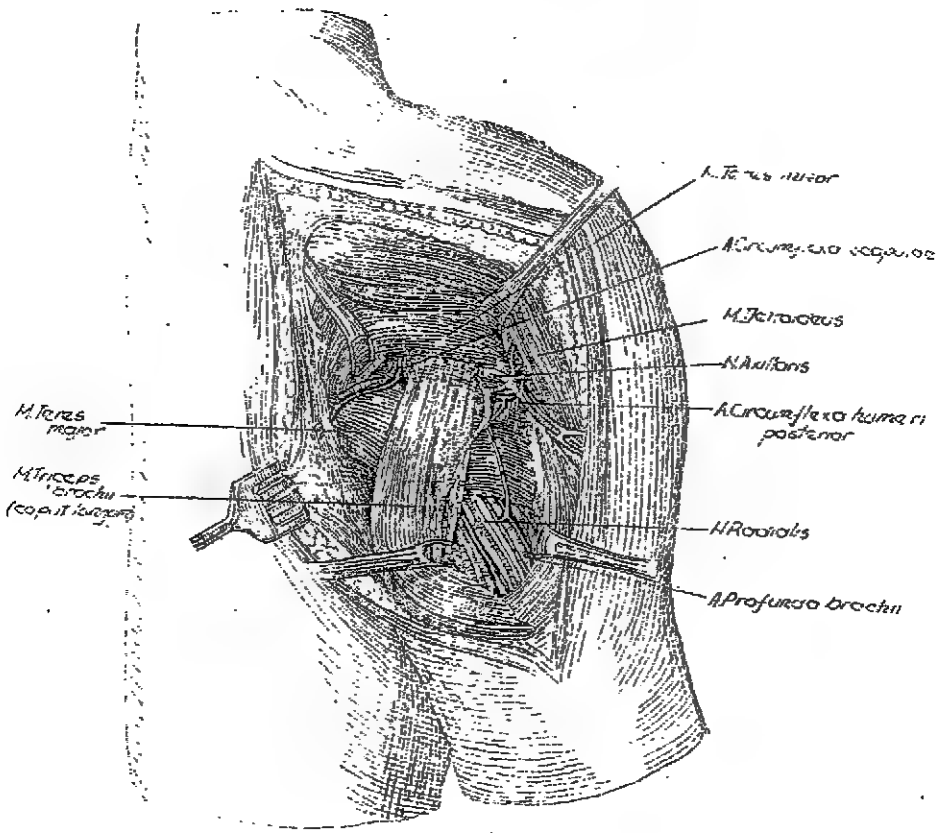

Fig. 48 – REGIUNEA POSTERIOARA A UMARULUI

A.BRAHIALĂ PROFUNDĂ (a.profunda brachii) este cea mai voluminoasă colaterală. Se desprinde la marginea inferioară a m.rotund mare și împreună cu n.radial și cu două vene satelite trece prin șanțul radial în regiune posterioară a brațului. Aici este situată între capul medial și lateral al m.triceps, acoperită de capul lung al m.triceps. Ea emite următoarele ramuri:

A.colaterală medie (a.colateralis media) se îndreaptă inferior spre cot.

A.colaterală radială (a.collateralis radialis), care în apropierea septului intermuscular lateral părăsește n.radial și iese de sub capul lateral al m.triceps ajungînd între epicondilul lateral și olecran.

A nutritivă a humerusului (a.nutriciae humeri) desprinsă în apropierea originii a.brahiale profunde.

R.deltoidiană (r.deltoideus) desprinsă în apropierea inserțiilor mm.deltoid și coracobrahial.

A.COLATERALĂ ULNARĂ SUPERIOARĂ (a.collateralis ulnaris superior) se desprinde din a.brahială cam la același nivel cu precedenta. După 4-5 cm perforează septul intermuscular medial și coboară împreună cu n.ulnar pînă în șanțul de pe fața posterioară a epicondilului medial, participînd la formarea rețelei articulare a cotului.

A.COLATERALĂ ULNARĂ INFERIOARĂ (a.collateralis ulnaris inferior) se desprinde de sub precedenta la 3-6 cm și merge înaintea septului intermuscular medial al brațului. După un scurt traiect se divide într-o ramură care irigă m.brahial și se anastomozează cu ramura anterioară a arterei colaterale ulnare superioare, și o ramură, care coboară spre originea m.pronator rotund, pe care îl irigă, anastomozîndu-se cu a.recurentă ulnară. Destul de constant din ultima ramură se desprinde o colaterală, care perforează septul intermuscular, deasupra epicondilului medial, alăturîndu-se arterei colaterale ulnare superioare, pentru a forma rețeaua arterială a cotului.

ARTERA RADIALĂ
(arteria radialis)

Limite: se întinde de la bifurcația arterei brahiale pînă în regiunea palmară (fig. 49).

Traiect și raporturi. Artera radială străbate antebrațul, tabachera anatomică și palma. În *regiunea anterioară a antebrațului,* proximal, este situată profund, fiind acoperită de m.brahioradial. În traiectul ei acoperă succesiv tendonul m.biceps și mm.brahial și supinator, așezîndu-se în interstițiul dintre mm.brahioradial și rotund pronator. Distal, devine superficială, trecînd anterior de mm.flexor superficial al degetelor, flexor lung al policelui și pătrat pronator. În ultima porțiune vine în contact prin intermediul m.pătrat pronator cu fața anterioară a epifizei distale radiale, ceea ce face posibilă palparea ei în „șanțul pulsului" (între tendoanele mm.brahioradial și flexor radial al carpului). Lateral de a.radială merge ramura superficială a n.radial. Pe tot traiectul său artera este însoțită de cele două vene radiale.

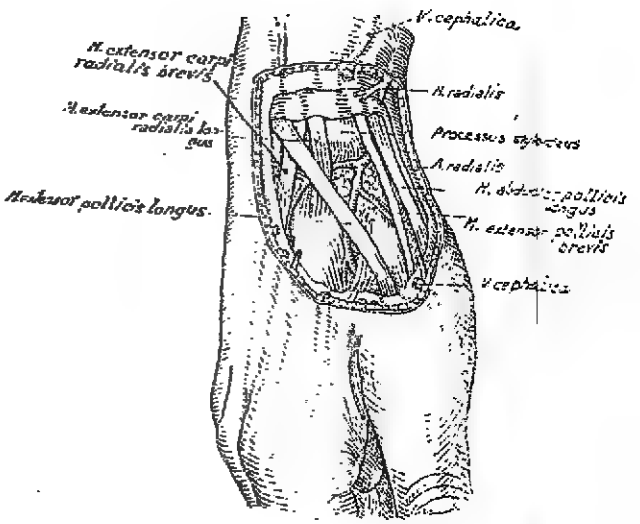

Fig. 49.—TABACHERA ANATOMICĂ

În *tabachera anatomică* artera radială ajunge după ce ocolește distal, spre posterior procesul stiloid radial. Ea străbate tabachera oblic spre distal și dorsal, trecînd pe sub tendoanele mm.lung abductor al policelui și scurt extensor al policelui, apoi pe sub tendonul m.lung extensor al policelui, după care se așează pe originea primului m.interosos dorsal. În tabachera anatomică este acoperită de v.digitală a policelui și de ramuri senzitive dorsale ale n.radial.

În *regiunea palmară* ajunge perforînd primul spațiu interosos la bază, trecînd succesiv prin m.interosos dorsal și m.adductor al policelui (fig. 50). La acest nivel se anastomozează cu ramura profundă a a.ulnare, alcătuind arcul arterial palmar profund. Ea dă următoarele ramuri:

A.RECURENTA RADIALĂ (a.recurrens radialis) se formează în apropierea cotului și urcă în șanțul bicipital lateral între mm.brahioradial și branial pentru a se anastomoza cu a.brahială profundă (a.colaterală radială).

R.CARPIANA PALMARĂ (ramus carpeus palmaris) se desprinde de baza procesului stiloid radial, urmează marginea distală a m.pătrat pronator, anastomozîndu-se cu ramura corespunzătoare din a.ulnară pentru a forma arcul carpian palmar din care se desprind ramuri pentru articulația radiocarpiană.

R.PALMARA SUPERFICIALĂ (r.palmaris superficialis) se desprinde imediat sub precedenta la nivelul șanțului pulsului, trece anterior de retinaculul flexorilor, perforează mm.tenari sau trece superficial de ei și se îndreaptă medial între tendoanele flexorilor degetelor și aponevroza palmară pentru a se anastomoza cu a.ulnară. Astfel ia naștere *arcul arterial palmar superficial.* Artera irigă mm.eminenței tenare.

R.DORSALĂ A CARPULUI (r.carpeus dorsalis) se desprinde în tabachera anatomică, trece profund

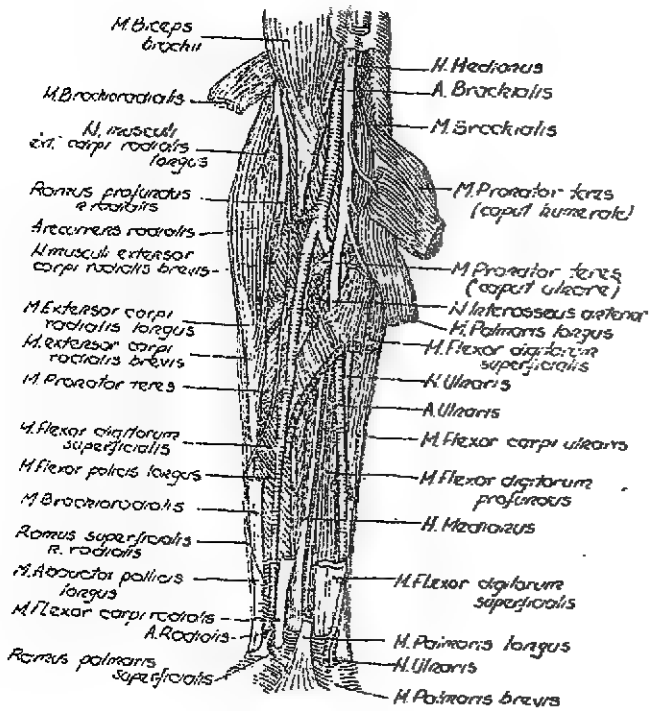

Fig 50 - ARTERELE ANTEBRAȚULUI

de mm.extensori și se anastomozează cu o ramură analogă a a.ulnare cu care alcătuiește *rețeaua articulară dorsală a carpului* (rete carpi dorsale). În concavitatea acestei arcade ajunge și artera interosoasă dorsală din a.ulnară. Această rețea este culcată pe planul osos fiind acoperită de tendoanele mm.extensori. Din concavitatea ei, în dreptul fiecărui spațiu interosos se desprind *aa.metacarpiene dorsale* (aa.metacarpea dorsales) așezate pe mm.interososi dorsali. Artera primului spațiu provine cel mai frecvent din a.radială și se află pe fața ulnară a primului metacarpian. Aa.metacarpiene ale spațiilor II-IV se îndreaptă spre degete trimind în spațiile interosoase ramuri anastomotice în aa.metacarpiene palmare. Ele trec dorsal de ligamentul metacarpian și se ramifică în dreptul fiecărui spațiu osos în cîte două *aa.digitale dorsale* (aa.digitales dorsales) pentru marginile dorsale a două degete învecinate. Pentru marginea ulnară a auricularului există o singură arteră, care se desprinde direct din arcul arterial dorsal.

ARCUL PALMAR PROFUND (arcus palmaris profundus) este în contact direct cu bazele metacarpienelor II-IV și ia naștere din unirea arterei radiale cu ramura profundă a a.ulnare care este de calibru mai mic. R.profundă a n.ulnar trece profund, între arcul arterial și planul osos. Tendoanele mm.flexori ai degetelor acoperă acest arc. Din convexitatea arcului arterial profund ies *arterele metacarpiene palmare* (aa.metacarpeae palmares), care se îndreaptă spre degete. În spațiile interosoase, cele patru artere dau *ramuri perforate* (rami perforantes) pentru aa.metacarpiene dorsale, anastomozîndu-se apoi aproape de baza degetelor cu arterele digitale palmare comune provenite din arcul arterial palmar superficial. Din concavitatea arcului arterial palmar profund se desprind ramuri anastomotice pentru r.carpiană palmară a a.radială.

A.PRINCIPALA A POLICELUI (a.princeps pollicis) se desprinde din a.radială în traiectul ei prin primul spațiu interosos. Trece între mm.opozant și scurt flexor al policelui, de-a lungul feței mediale a primului metacarpian, pînă la capul acestuia, fiind acoperită de tendonul m.flexor al policelui. Aici se ramifică în două artere digitale proprii pentru police și *artera radială a indexului* (a.radialis indicis).

ARTERA ULNARĂ
(arteria ulnaris)

Limite: începe la nivelul bifurcației arterei brahiale și se întinde pînă la pisiform. Uneori, a.brahială se poate bifurca la nivelul brațului sau chiar în axilă. În aceste cazuri, a.ulnară poate fi foarte subțire, așezată superficial, iar alteori poate lipsi, ramurile ei provenind din a.radială (fig. 51, 52, 53).

Traiect și raporturi. În partea superioară a antebrațului, ea are un traiect oblic spre lateral, de la originea sa din șanțul bicipital medial pînă la unirea treimii proximale cu a doua treime distală a liniei ce unește epicondilul medial cu pisiformul. În *treimea proximală* a antebrațului, a.ulnară se găsește profund de capul ulnar al m.pronator rotund și coboară culcată pe mm.brahial și flexor profund al degetelor; apoi trece pe sub arcada fibroasă de origine a m.flexor superficial al degetelor. În continuare ea coboară între cei doi mm.flexori ai degetelor. N.median încrucișează anterior artera și se așează lateral, la distanță de ea, iar n.ulnar situat medial de arteră se apropie treptat de ea. Pe tot traiectul său este însoțită de două vene satelite.

În cele *două treimi distale* ale antebrațului traiectul său corespunde liniei care unește epicondilul medial cu pisiformul (linia de proiecție a arterei). Ea părăsește m.flexor profund al degetelor și se așează pe m.pătrat pronator avînd medial tendonul m.flexor ulnar al carpului (care este mușchiul ei satelit), lateral tendoanele mm.flexori ai degetelor, iar anterior fascia antebrahială și pielea. În sfertul inferior al antebrațului ea este superficială, putînd fi palpată. Medial de arteră se află n.ulnar.

În *regiune palmară* a.ulnară trece anterior de retinaculul flexorilor, lateral de osul pisiform pînă în loja hipotenară. În această ultimă porțiune a.ulnară este învelită într-un paragiu descris de Guyon, mai bine organizat la nivelul carpului; acesta, ar reprezenta o cale de comunicare între antebraț și palmă. După angajarea sa în loja hipotenară, artera se divide în ramuri pentru cele două arcuri arteriale, palmare. Ramurile a.ulnare sînt:

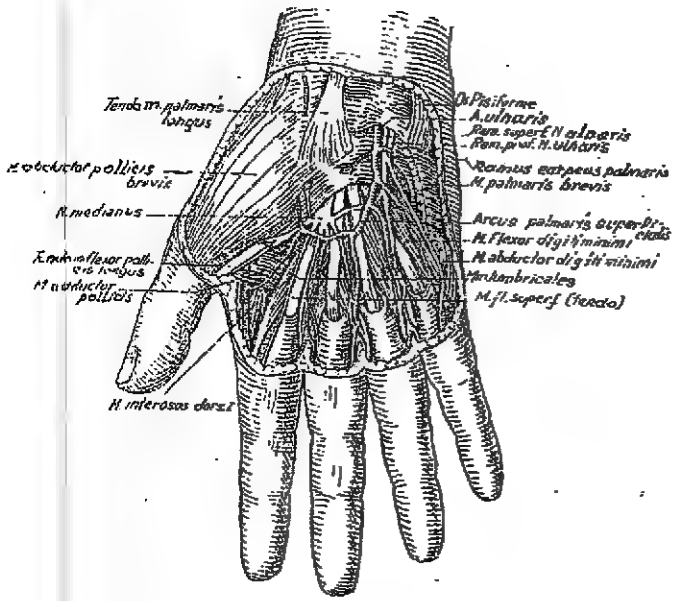

Fig. 51 – ARCADA PALMARĂ SUPERFICIALĂ

A.RECURENTA ULNARĂ (a.recurrens ulnaris) pleacă de sub originea a.ulnară și se împarte în două ramuri:

— *r.anterioară* (r.anterior) urcă între mm.brahial și rotund pronator pentru a se anastomoza cu a.colaterală ulnară inferioară;

— *r.posterioară* (r.posterior) trece profund de m.flexor ulnar al carpului, printre cele două origini ale sale și ajunge posterior de epicondilul medial, unde se anastomozează cu a.colaterală ulnară superioară.

A.INTEROSOASĂ COMUNĂ (a.interossea communis) se desprinde distal de precedenta și se divide în două ramuri care merg pe fețele anterioară și posterioară ale membranei interosoase. Ea irigă mușchii profunzi ai lojei anterioare a antebrațului, oasele antebrațului și porțiunea distală a mușchilor lojei posterioare.

A interosoasă anterioară (a.interossea anterior) coboară pe membrana interosoasă pînă în apropierea m.pătrat pronator pe care îl irigă; cel mai frecvent, din ea se desprinde *artera n.median* (a.mediana), care însoțește nervul omonim; superior de m.pătrat pronator, străbate membrana interosoasă, pentru a trece în regiunea posterioară, unde participă la formarea arcului carpian posterior.

A.interosoasă posterioară (a.interossea posterior) trece pe fața posterioară a membranei interosoase prin orificiul dintre membrana interosoasă și coarda oblică. In regiunea posterioară a antebrațului, trece printre cele două planuri musculare, iar distal se anastomozează cu precedenta. Irigă mm.posterioari ai antebrațului și se termină prin ramuri subțiri în rețeaua dorsală a carpului. Ea dă *a.interosoasă recurentă* (a.interossea recurres).

R.CARPIANA PALMARă (r.carpeus palmaris) are originea pe marginea distală a m.pătrat pronator și se îndreaptă transversal, pentru a se anastomoza cu r.omoloagă din a.radială.

R.CARPIANĂ DORSALĂ (r.carpeus dorsalis) are originea la același nivel cu precedenta, trece pe sub m.flexor ulnar al carpului și participă la formarea rețelei dorsale a carpului.

R.PALMARĂ PROFUNDĂ (r.palmaris profundus) se desprinde distal de pisiform trece între mm.abductor și flexor al degetului mic, sub m.opozant împreună cu ramura profundă a n.ulnar. Se anastomozează cu a.radială formînd arcada palmară profundă.

Distal de pisiform, artera ulnară are un traiect convex inferior în interstițiul dintre aponevroza palmară și mușchii flexori ai degetelor. Ea se anatomozează cu ramura palmară superficială a a.radială și formează *arcada palmară superficială* (arcus palmaris superficialis). Uneori, această arcadă poate fi formată exclusiv de a.ulnară. Din convexitatea ei se desprind *aa.digitale palmare comune* (aa.digitales palmares communes) care se divid în cîte două *aa.digitale palmare proprii* (aa.digitales palmares propriae). Acestea coboară împreună cu ramurile din nn.median și ulnar pe fețele care se privesc ale ultimelor patru degete, anastomozîndu-se în pulpa degetelor. De asemenea ele se

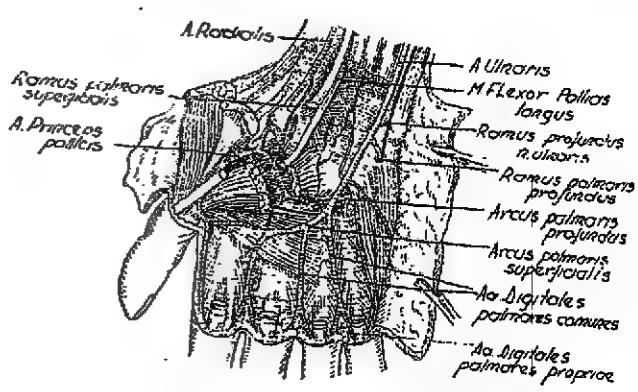

Fig. 52 - ARCURILE ARTERIALE PALMARE

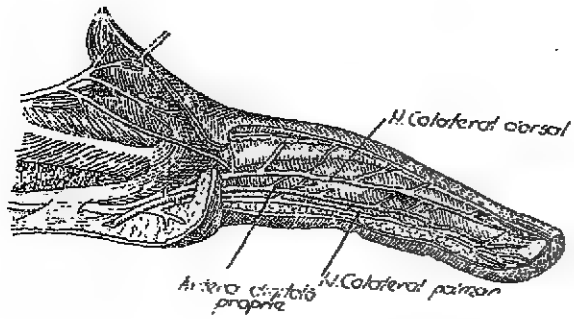

Fig 53 MANUNCHIUL VASCULO-NERVOS AL DEGETULUI

anastomozează și cu aa.digitale posterioare. A.medială pentru auricular pleacă direct din arcada superficială.

REȚEAUA ARTERIALĂ A COTULUI
(rete articulare cubiti)

Rețeaua arterială a cotului este formată de două inele arteriale periepicondiliene, unite prin ramuri posterioare (olecraniene). Din aa.brahială și brahială profundă coboară aa.colaterale ulnare superioară și inferioară, precum și aa.colaterală medie și radială. Din aa.radială și ulnară urcă a.radială recurentă (care se anastomozează cu a.colaterală din a.brahială profundă), aa.recurente ulnare anterioară și posterioară, care se anatomozează cu aa.colaterale ulnare superioară și inferioară în dreptul epicondilului respectiv.

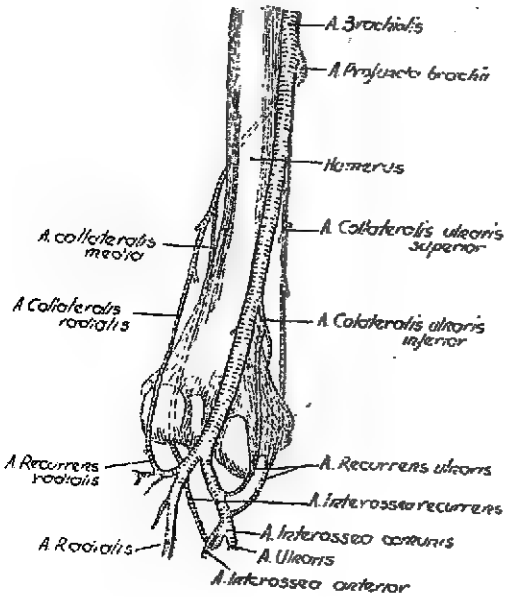

Fig. 54 RETE ARTICULARE CUBITI

A.interosoasă recurentă ajunge posterior, între capul radial și olecran, alimentînd ramurile anastomotice orizontale, care unesc cele două cercuri epicondiliene. Arterele cotului sînt bogat inervate, de la nivelul lor putînd pleca reflexe vasoconstrictoare (de exemplu în paralizia de tip Volkmann). Vasele interosoase primesc inervația din nn.interosoși (fig. 54).

VENELE MEMBRULUI SUPERIOR

Venele membrului superior sînt superficiale și profunde. Venele profunde însoțesc de obicei, cîte două, arterele omonime începînd de la nivelul degetelor. Venele superficiale sînt subcutanate și se anastomozează cu precedentele.

VENELE PROFUNDE ALE MEMBRULUI SUPERIOR

Vv.profunde ale membrului superior încep prin *vv.digitale palmare* (vv.digitales palmares) care se varsă în arcul venos palmar superficial. La nivelul mîinii, *vv.metacarpiene palmare* (vv.metacarpeae palmares), se varsă în *arcul venos palmar profund* (arcus venosus palmaris profundus), pe cînd *vv.metacarpiene dorsale* (vv.metacarpeae dorsales) în vv.dorsale ale mîinii și în vv.radiale. La antebraț, sînt cîte două *vv.radiale* (vv.radiales) și două *vv.ulnare* (vv.ulnares), ultimele anastomozîndu-se la plica cotului cu vv.superficiale. Vv.ulnare și radiale formează *vv.brahiale* (vv.brachiles) care se varsă în *v.axilară* (v.axillaris).

VENA AXILARĂ
(vena axillaris)

Vena axilară, mai voluminoasă decît artera, este unică și are aceleași limite ca și aceasta. Este situată medial și anterior de arteră și primește afluenți corespunzători arterelor cu originea în a.axilară. În plus în ea se varsă vena cefalică. De-a lungul ei se găsesc ganglioni limfatici axilari, continuîndu-se cu vena subclavie (fig. 55).

VENELE SUPERFICIALE ALE MEMBRULUI SUPERIOR

Vv.superficiale ale membrului superior încep prin *rețeaua venoasă dorsală a mîinii* (rete venosum dorsale manus), care are originea în *venele digitale dorsale*. Acestea formează pe fața dorsală a falangelor proximale arcuri venoase digitale convexe distal. Din capetele acestor arcade pleacă *vv.metacarpiene dorsale* (vv.metacarpeae dorsales), cîte una-două pentru fiecare spațiu interosos și *vv.intercapitale* (vv.intercapitales), care trec printre capetele metacarpienelor stabilind anastomoze cu venele digitale palmare comune. Vv.metacarpiene dorsale se anastomozează între ele pe fața dorsală a mîinii, alcătuind rețeaua venoasă dorsală a mîinii. În palmă se formează *arcul venos palmar superficial* (arcus venosus palmaris superficial) situat între aponevroza palmară și piele, mai puțin

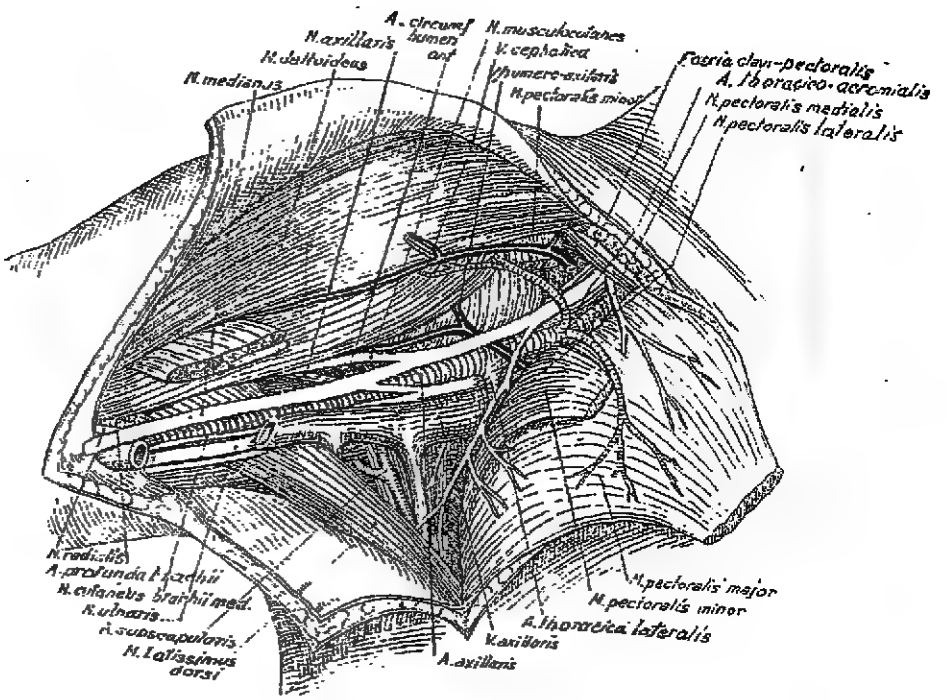

Fig 55 –MĂNUNCHIUL VASCULONERVOS AXILAR.–

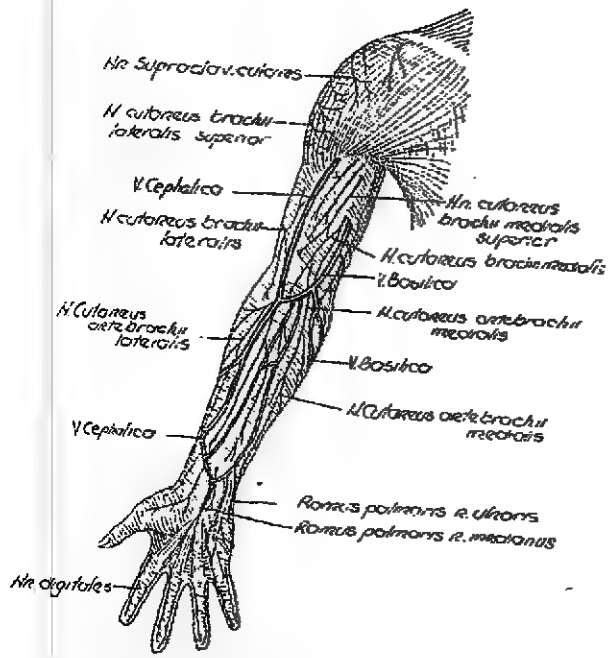

Fig. 56 - VENELE ȘI NERVII SUPERFICIALI AI MEMBRULUI SUPERIOR

dezvoltat ca cel dorsal, cu care se anastomozează lateral și medial (fig. 56).

Vv.superficiale ale antebrațului sînt așezate în special pe fața anterioară a antebrațului.

V.CEFALICĂ (v.cephalica) continuă rețeaua dorsală a mîinii, traversînd de jos în sus tabachera anatomică; urcă pe fața postero-laterală a antebrațului, pînă în treimea sa mijlocie, unde trece anterior, ajungînd la plica cotului, lateral.

V.BAZILICĂ (v.basilica) (fig. 57) continuă rețeaua venoasă dorsală a mîinii și trece pe fața anterioară a antebrațului, medial, urcînd pînă la cot. Uneori, este dublată de o venă mai subțire (v.ulnară accesorie).

V.MEDIANĂ A ANTEBRAȚULUI (v.mediana antebrachii) ia naștere pe fața anterioară a antebrațului, în treimea distală și urcă spre plica cotului, între precedentele. Destul de des, rețeaua venoasă anterioară a antebrațului, urcă pînă la plica cotului, vena mediană fiind foarte scurtă. Această venă, la nivelul plicii cotului se bifurcă în *v.mediană cefalică* (v.mediana cephalica) și *v.mediană bazilică* (v.mediana basilica) care se unesc cu v.cefalică și respectiv bazilică. Astfel, la nivelul plicii cotului, se realizează un desen venos în formă de „M", utilizat cel mai des pentru punctiile venoase (recoltări de sînge, injecții intravenoase, perfuzii, transfuzii, etc.).

V.cefalică urcă prin șanțul bicipital lateral, subcutanat, pe fața anterioară a m.biceps brahial, pînă în șanțul deltopectoral, unde se angajează sub fascie. În dreptul procesului coracoid, perforează fascia clavipectorală și se varsă în v.axilară.

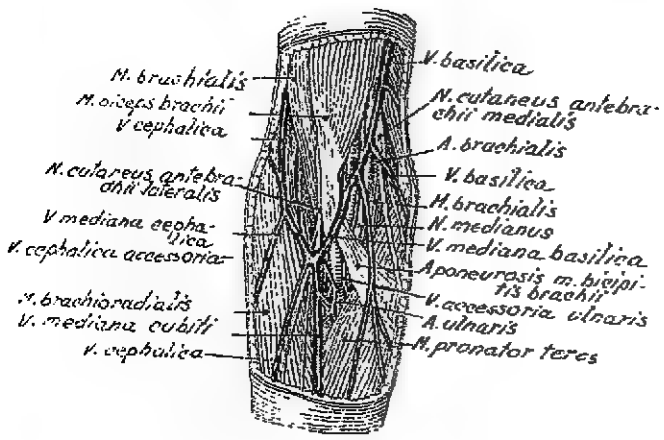

Fig. 57 — REGIUNEA ANTERIOARĂ A COTULUI (plan superficial)

V.bazilică urcă prin șanțul bicipital medial, subcutanat, pînă în apropierea treimii mijlocii a brațului, unde perforează fascia brațului, se angajează într-o dedublare a acestei fascii pe marginea medială a m.biceps brahial, vărsîndu-se apoi în v.brahială.

Anastomozele dintre sistemele venoase se realizează la diferite nivele, chiar vărsarea celor două vene terminale ale sistemului superficial în vv.axilară și brahială, reprezentînd o astfel de anastomoză.

O anastomoză constantă, voluminoasă se află la nivelul cotului, între v.mediană a antebrațului sau v.mediană basilică și v.radială, reprezentată de *v.mediană a cotului* (v.mediana cubiti) (fig. 57). Ea perforează fascia cotului, lateral de aponevroza mușchiului biceps brahial, pătrunzînd printre acest mușchi și m.brahioradial.

V.axilară primește v.toracică laterală și v.toracoepigastrică care sînt tributare, prin anastomozele cu alte vene teritorului venei epigastrice inferioare. Ambele sisteme venoase posedă valvule (unele chiar ostiale, adică la vărsarea lor în venele mai mari), dar mai slab reprezentate ca la membrul inferior.

LIMFATICELE MEMBRULUI SUPERIOR

Gg.CUBITALI (nodi lymphatici cubitales) sînt în număr de 2-3, situați subcutanat, la două laturi de deget proximal de epicondilul medial, pe traiectul venei basilice. Uneori există și 1-2 ganglioni mai profunzi, sub fascie. Ei strîng limfa din partea medială a mîinii și antebrațului. Vasele eferente merg spre gg.axilari.

Gg.AXILARI (nodi lymphatici axillares) constituie o stație ganglionară limfatică cu importanță anatomico-chirurgicală, datorită aferențelor lor. Din studiul adenopatiilor (hipertrofie inflamatorie sau de altă natură) diverselor grupe ganglionare care iau parte la formarea acestor stații, putem diagnostica sediul și stadiul unei leziuni (inflamatorii sau tumorale) din teritoriul respectiv (membrul superior, mamelă, regiune scapulară, perete toracic). Gg.axilari se împart în cinci subgrupe (fig. 58):

Gg.laterali (nodi lymphatici laterales) sau grupul brahial alcătuit din patru-cinci ganglioni, situați medial de v.axilară; primesc limfa din tot membrul superior.

Gg.subscapulari (nody lymphatici subscapulares) în număr de 5-7, sînt situați în jurul vaselor subscapulare, pe peretele posterior al axilei. Colectează limfa de la umăr și ceafă.

Gg.pectorali (nodi lymphatici pectorales) în număr de 4-8 sînt așezați pe peretele medial al axilei. Ei sînt, în general grupați în jurul a.toracice laterale și primesc vase aferente de la mamelă și porțiunea supraombilicală a peretelui anterolateral al trunchiului.

Gg.centrali (nodi lymphatici centrales) în număr de 3-5, așezați în centrul axilei, printre ei trecînd anastomozele dintre nn.intercostali și cutanat antebrahial

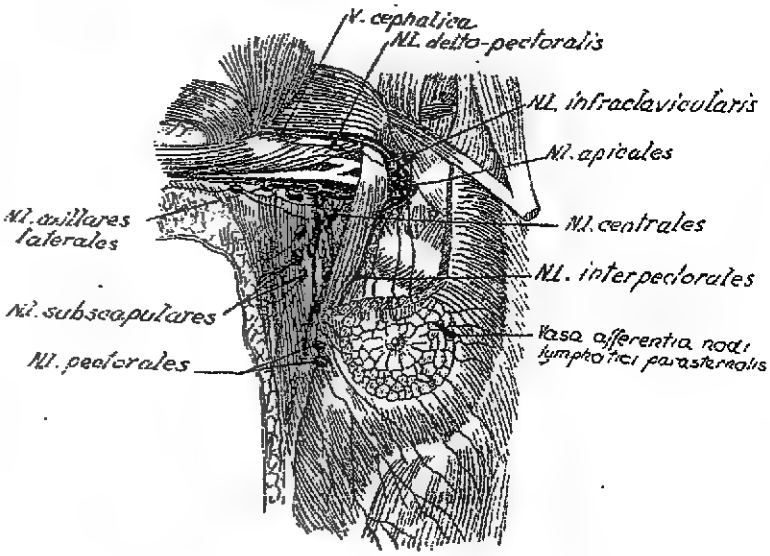

Fig. 58 — GANGLIONII LIMFATICI AXILARI

medial. Acest grup primește aferențele grupelor precedente.

Gg.apicali (nodi lymphatici apicales) sînt în număr de 5-12, situați la vîrful axilei, medial de vasele axilare. Primesc aferențe de la membrul superior și de la grupele precedente.

Din grupul ganglionar apical pleacă 2-3 vase aferente, care se vor uni în spațiul dintre v.subclavie și m.subclavicular, în *trunchiul subclavicular* (truncus subclavius). Trunchiul subclavicular din dreapta se varsă în ductul limfatic drept, iar cel din stînga în canalul toracic.

În general, limfaticele superficiale ale membrului superior se varsă în gg.cubitali, apicali și laterali. Ele încep la nivelul pielii mîinii și formează rețele digitale, care se continuă cu rețelele limfatice palmare și dorsale ale mîinii. Vasele limfatice palmare sînt satelite vv.superficiale și corespund plicilor de flexie ale mîinii. Colectoarele lor, urcă medial de m.biceps și se varsă în gg.laterali. Limfaticele provenite din rețeaua dorsală a mîinii, urcă pe fața posterioară a antebrațului și apoi pe cea anterioară a brațului, pentru a se vărsa în gg.laterali ai grupului axilar; unele se varsă în gg.cubitali. Limfa regiunii scapulare ajunge atît în gg.subscapulari cît și în gg.cervicali profunzi. Limfaticele profunde se varsă în gg.cubitali și apoi în cei laterali, colectoarele lor fiind satelite vaselor sanguine profunde. Între cele două rețele există anastomoze.

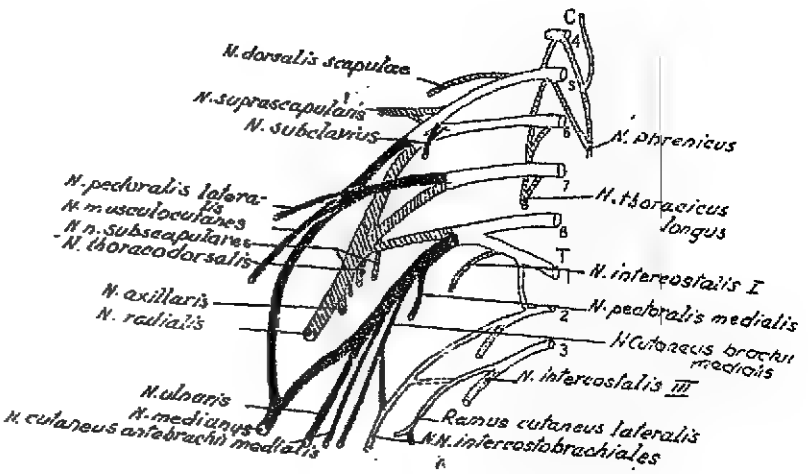

Fig. 59 –SCHEMA ALCĂTUIRII PLEXULUI BRAHIAL

INERVAȚIA MEMBRULUI SUPERIOR

Inervația membrului superior este asigurată de *plexul brahial* (plexus brachialis) (fig. 59, 60). Numai mici porțiuni ale regiunilor proximale sînt inervate motor (mm.trapez, ridicătorul scapulei) sau senzitiv (pielea umărului) de ramuri descendente din plexul cervical.

Plexul brahial, format din anastomozele rr.anterioare ale nn.spinali C_5—T_1, are forma unui triunghi cu baza în regiunea laterală a gîtului și vîrful în axilă. Ramurile anterioare ale nn.spinali C_5—T_1 se unesc în *trunchiurile plexului* (trunci plexus). Astfel, rr.anterioare din C_5 și C_6 formează *trunchiul superior* (truncus superior), r.anterioară a lui C_7 formează *trunchiul mijlociu* (truncus medius) iar rr.anterioare din C_8 și T_1 se unesc în *trunchiul inferior* (truncus inferior). La scurtă distanță după formarea lor, trunchiurile se divid în cîte două ramuri, una anterioară și alta posterioară. Toate diviziunile posterioare se unesc în *fasciculul posterior* (fasciculus posterior). Diviziunile anterioare ale trunchiurilor superior și mijlociu se unesc în *fasciculul lateral* (fasciculus lateralis), așezat lateral și anterior de a.axilară, iar diviziunea anterioară a trunchiului inferior, cea mai groasă, formează *fasciculul medial* (fasciculus medialis), situat medial și anterior de a.axilară. Fasciculul posterior dă naștere la două rr.terminale ale plexului brahial (nn.radial și axilar), iar celelalte fascicule, după ce dau cîteva rr.colaterale și terminale (nn.ulnar, musculocutanat, cutanat antebrahial medial, etc.), se unesc anterior de a.axilară formînd cel mai voluminos nerv al membrului superior — n.median. Dispoziția fasciculelor plexului prevestește distribuția ulterioară a rr. ce se vor forma din ele (din fasciculul posterior se formează nervi pentru fața posterioară, extensoare a membrului, iar din cele medial și lateral pentru fața anterioară. R.anterioară a lui C_5 primește

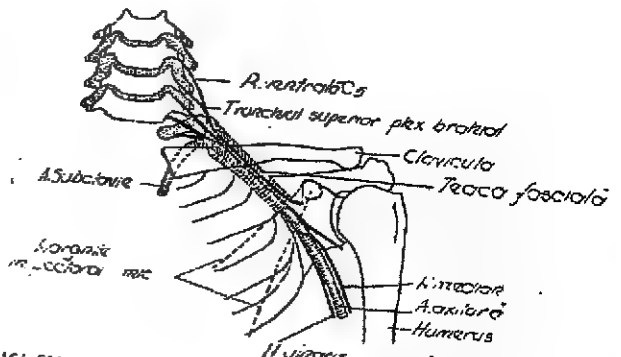

Fig. 60 - TEACA FASCIALA A VASELOR AXILARE A NERVILOR MEMBRULUI SUPERIOR se continuă cu fascia prevertebrală mediilor, iar lateral cu fascia axilară. (CUNNINGHAM)

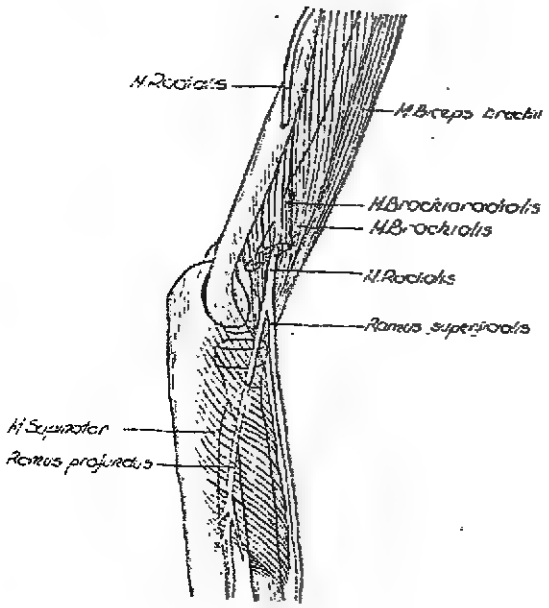

Fig.61 – N. RADIAL LA NIVELUL COTULUI

o anastomoză de la r.anterioară a lui C_4, iar r.anterioară a lui T_1 trimite o anastomoză la r.anterioară a lui T_2. Plexul brahial conține și rr.vegetative care ajung fie la rr.anterioare ale lui C_5—C_6 pe calea rr.comunicante ale gg.cervical simpatic mijlociu, fie la rr.anterioare ale lui C_7, T_1, venind de la gg.cervical simpatic inferior.

Topografic, plexul brahial prezintă o *parte supraclaviculară* (pars supraclavicularis) (vezi volumul „cap și gît") și o *parte infraclaviculară* (pars infraclavicularis). Din prima pornesc nn.dorsal al scapulei, toracic lung, subclavicular și suprascapular. Partea infraclaviculară începe la trecerea plexului prin spațiul dintre prima coastă și claviculă. Medial de el se află a.subclavie. distal, fasciculele plexului se găsesc posterior, lateral și respectiv medial de a.axilară.

Rr.plexului brahial pot fi împărțite după teritoriul ce distribuie și după modul de ramificare. După teritoriu se clasifică în nn. ai centurii scapulare, ai extremității libere și ai peretelui toracic. După modul de ramificare se împart în nn.terminali (median, ulnar, musculocutan, radial, axilar și cutanați brahial și antebrahial mediali) și nn.colaterali (subscapular, pectorali și toracic lung.)

NERVII CENTURII SCAPULARE

N.DORSAL AL SCAPULEI (n.dorsalis scapulae) (C_3—C_5) merge posterior și lateral de plex, perforează m.scalen mijlociu, se așează medial și profund de m.ridicător al scapulei, coborînd apoi pe marginea medială a scapulei. Inervează mm.ridicător al scapulei și romboizi.

N.SUPRASCAPULAR (n.suprascapularis) (C_5—C_6) apare distal de precedentul, se îndreaptă posterior și pătrunde sub m.trapez, mergînd pe fața anterioară a acestuia și a m.omohioidian, pînă la incizura scapulei. Apoi, trece pe sub lig.transvers superior al scapulei, intră în fosa supraspinoasă și apoi în cea infraspinoasă, ocolind lateral spina scapulei. Inervează mm.supra- și infraspinos și capsula articulației umărului.

N.SUBCLAVICULAR (n.subclavius) (C_5, C_6) se desprinde anterior, din originea trunchiului superior, merge spre marginea laterală a m.scalen anterior, trece peste v.subclavie și se distribuie m.subclavicular; uneori dă o ramură comunicantă pentru n.frenic.

N.TORACIC LUNG (vezi pereții trunchiului).

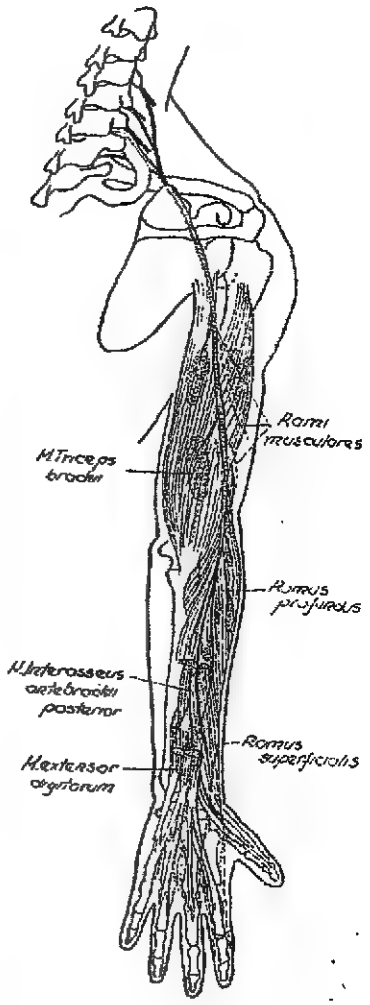

Fig.62 – N. RADIAL

N.PECTORAL LATERAL (n.pectoralis lateralis) (C_5—C_7) (vezi pereții trunchiului).

N.PECTORAL MEDIAL (n.pectoralis medialis) (vezi pereții trunchiului).

Nn.SUBSCAPULARI (nn.subscapulares) (C_5, C_6) în număr de doi, superior și inferior, iau naștere pe fața posterioară a fasciculului posterior, trec posterior de a.axilară și pătrund în m.subscapular pe care îl inervează. N.subscapular superior inervează și m.rotund mare.

N.TORACODORSAL (n.thoracodorsalis) (C_6—C_8) se desprinde imedial sub precedenții (sau între ei) și trece anterior de aa.subscapulară și toracodorsală. Se termină la unghiul inferior al scapulei, pe fața anterioară a m.latissimus dorsi. Dă ramuri acestuia și pentru m.rotund mare.

NERVII EXTREMITĂȚII LIBERE

N.AXILAR (n.axillaris) (C_5—C_6) (fig. 61) iese din fasciculul posterior, înconjură antero-posterior marginea inferioară a m.subscapular și se alătură vaselor circumflexe humerale posterioare. El dă *rr.musculare* (rr.musculares) pentru mm.rotund mic și deltoid și *n.cutanat brahial lateral superior* (n.cutaneus brachii lateralis superior), care merge între mm.deltoid și lungul triceps, perforează fascia m.deltoid și inervează fața posterioară a umărului și supero-laterală a brațului.

N.RADIAL (n.radialis) (C_5—C_8) se formează din fasciculul posterior. El trece anterior și inferior de tendonul m.latissimus dorsi, între capul lung și medial al tricepsului și apoi cu a.brahială profundă perforează septul intermuscular medial și pătrunde în șanțul n.radial, pe sub m.triceps. În drumul său perforează apoi septul intermuscular lateral al brațului și ajunge în șanțul bicipital lateral (între mm.biceps brahial și brahial-medial — și mm.brahioradial și lung extensor radial al carpului-lateral). Dă următoarele ramuri (fig. 61, 62):

n.cutanat brahial posterior (n.cutaneus brachii posterior) se desprinde în axilă, ocolește inferior tendonul m.latissimus dorsi, trece printre capul lung al tricepsului și humerus, perforează fascia brațului și se distribuie tegumentului postero-lateral al brațului;

n.cutanat antebrahial posterior (n.cutaneus antebrachii posterior) părăsește n.radial în șanțul bicipital lateral, perforează fascia brațului în apropierea septului intermuscular lateral și coboară subcutanat inervînd senzitiv fața posterioară a antebrațului;

r.superficială (r.superficialis) se desprinde la nivelul cotului, trece printre mm.brahioradial și rotund pronator, coborînd lateral de a.radială, pe marginea anterioară a m.brahioradial, pînă în treimea distală a antebrațului, unde perforează fascia, trecînd posterior pentru a inerva fața posterioară a tegumentelor mîinii. Se anastomozează cu rr. din nn.cutanat antebrahial posterior și musculocutan. Pe fața posterioară a mîinii dă trei *nn.digitali dorsali* (nn.digitales dorsales) pentru marginea laterală a policelui și pentru primele două spații interosoase. R. pentru police inervează marginea laterală a acestuia, posterior, pînă la vîrf. Celelalte două ramuri inervează fața posterioară a indexului și marginea laterală posterioară a mediusului pînă la prima articulație interfalangiană. Pe fața posterioară a mîinii mai dă o *r.comunicantă pentru n.ulnar* (r.communicans ulnaris);

r.profundă (r.profundus) se desprinde la cot, trece printre fasciculele m.supinator, înconjură antero-posterior colul radiusului, pe fața sa laterală, ajungînd între mm.superficiali și profunzi ai regiunii posterioare a antebrațului. După ce dă ramuri pentru aceștia, capătă numele de *n.interosos posterior* (n.interosseus posterior), care se distribuie mm.posteriori profunzi ai antebrațului;

rr.musculare (rr.musculares) se distribuie mm.posteriori ai brațului și mm.posteriori și laterali ai antebrațului.

N.MEDIAN (n.medianus) (C_5—T_1) (fig. 63, 64) este cel mai voluminos nerv al plexului. Se desprinde

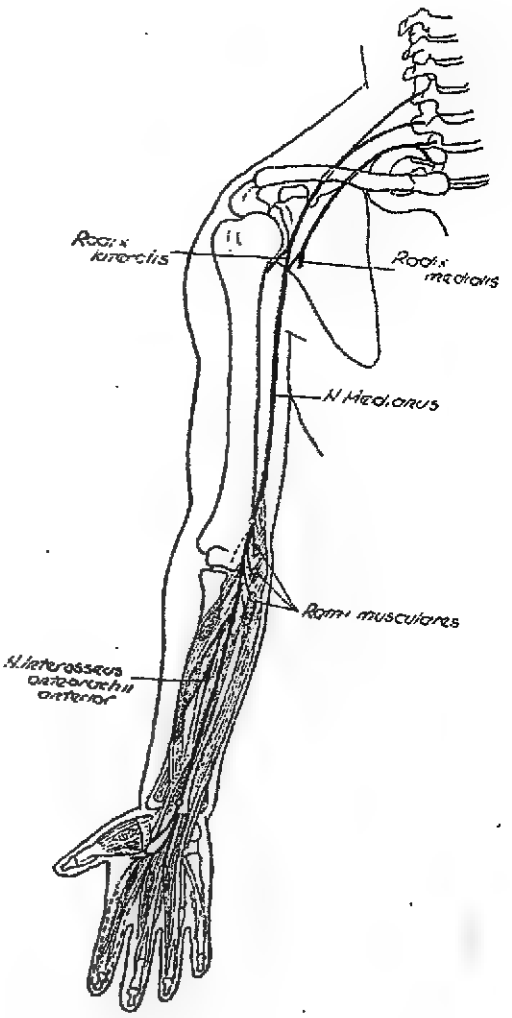

Fig. 63 – N. MEDIAN

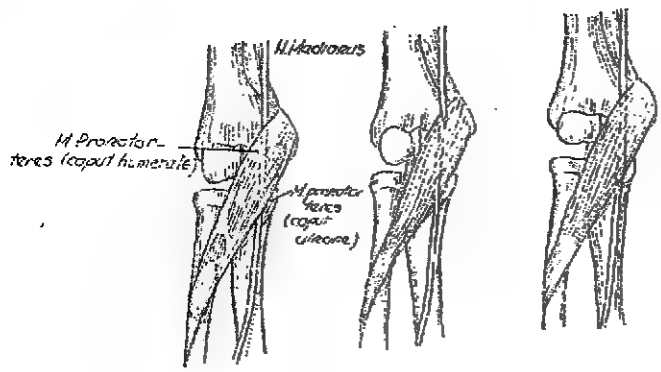

Fig.64 – VARIANTE ALE RAPORTURILOR N.MEDIANULUI CU M.PRONATOR ROTUND

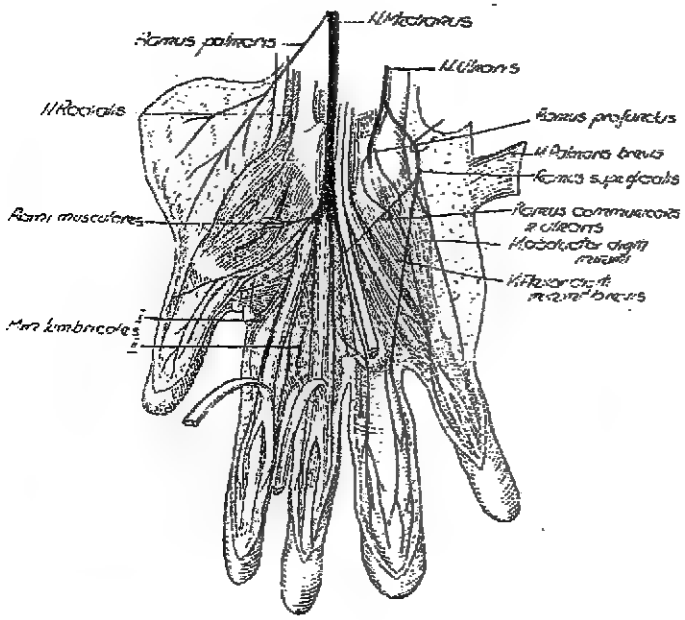

Fig.65 N.MEDIAN ȘI ULNAR LA NIVELUL PALMEI

în axilă din fasciculele lateral (principalul contingent de fibre) și medial al plexului brahial, prin *rădăcina laterală* (radix lateralis) și respectiv *medială* (radix medialis), care se unesc anterior și lateral de a.axilară. Nervul se află la început pe fața anterioară a m.subscapular, medial de m.coracobrahial. Coboară, avînd posterior tendoanele mm.latissimus dorsi și rotund mare, medial de m.coracobrahial pe care îl încrucișează. Apoi, se așează medial de mm.brahial și biceps brahial. La braț, el însoțește vasele brahiale. Față de arteră este situat (proximal) anterior și lateral, dar o încrucișează apoi pe dinainte, așezîndu-se medial de ea. Împreună cu vasele brahiale trece prin șanțul bicipital medial, pe sub expansiunea aponevrotică a m.biceps și apoi printre originile m.rotund pronator. În continuare, trece sub arcada de origine a m.flexor superficial al degetelor, în spațiul dintre acesta și mm.flexori profund al degetelor și lung al policelui. În partea distală a antebrațului, devine mai superficial, fiind așezat profund de tendoanele mm.flexor radial al carpului și lung palmar. Trece pe sub retinaculul flexorilor, anterior de tendoanele mm.flexori ai degetelor (fig. 65). El dă următoarele ramuri:

rr.musculare (rr.musculares) pentru mm.anteriori ai antebrațului (cu excepția m.flexor ulnar al carpului și a părții mediale a m.flexor profund al degetelor), mm.eminenței tenare (în afară de adductor și de partea profundă a m.scurt flexor al policelui) precum și pentru primii doi lombricali;

n.antebrahial interosos anterior (n.interosseus antebrachii anterior) ia naștere sub m.rotund pronator, se alătură arterei omonime, merge pe membrana interosoasă, inervînd mm.profunzi din loja anterioară a antebrațului;

r.palmară a n.median (n.palmaris n.mediani) părăsește n.median, proximal de retinaculul flexorilor și inervează pielea eminenței tenare și a palmei;

nn.digitali palmari comuni (nn.digitales palmares comunes) în număr de trei, se găsesc în primele trei spații interosoase între tendoanele flexorilor (posterior) și arcul palmar superficial cu aponevroza palmară (anterior). În spațiile interosoase se împart în *nn.digitali palmari proprii* (nn.digitales palmares proprii) (cîte doi pentru fiecare spațiu), care inervează cutanat fața anterioară a degetelor I-III și jumătatea laterală a feței anterioare a inelarului. La nivelul articulațiilor interfalangiene proximale ale degetelor II-IV, se desprind rr.digitale pentru ultimele două falange ale acestor degete. Ramura din spațiul III interosos dă o *r.comunicantă cu n.ulnar* (r.communicans cum n.ulnaris).

N.ULNAR (n.ulnaris) (C_8—T_1) (fig. 66)se desprinde din fasciculul medial, fiind situat posterior de a.brahială; apoi, coboară îndepărtîndu-se de aceasta, perforează septul intermuscular medial la jumătatea brațului și ajunge în regiunea posterioară a brațului, unde se află sub capul medial al m.triceps. Ajunge în șanțul n.ulnar, unde se află între cele două aa.colaterale ulnare și apoi se angajează printre capetele de origine ale m.flexor ulnar al carpului trecînd în regiunea anterioară a antebrațului. Străbate m.flexor ulnar

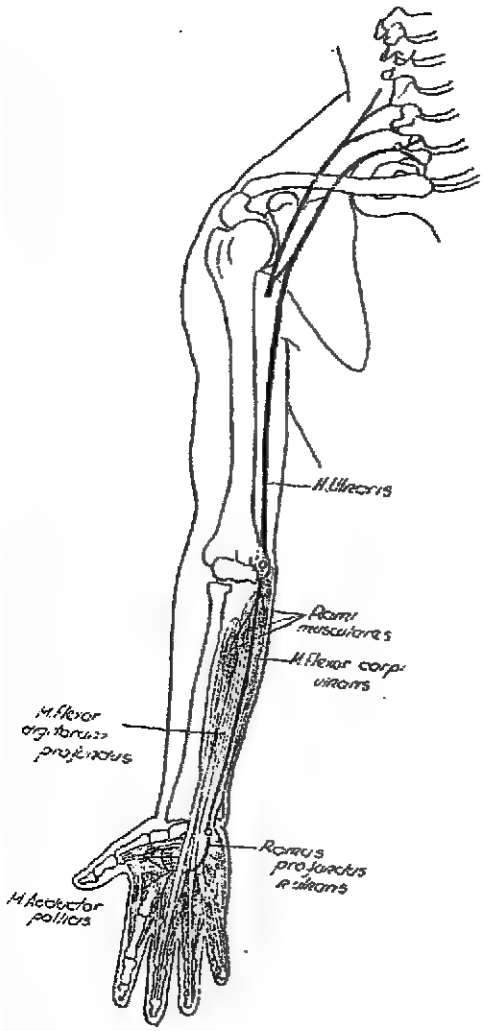

Fig. 66 - N.ULNAR

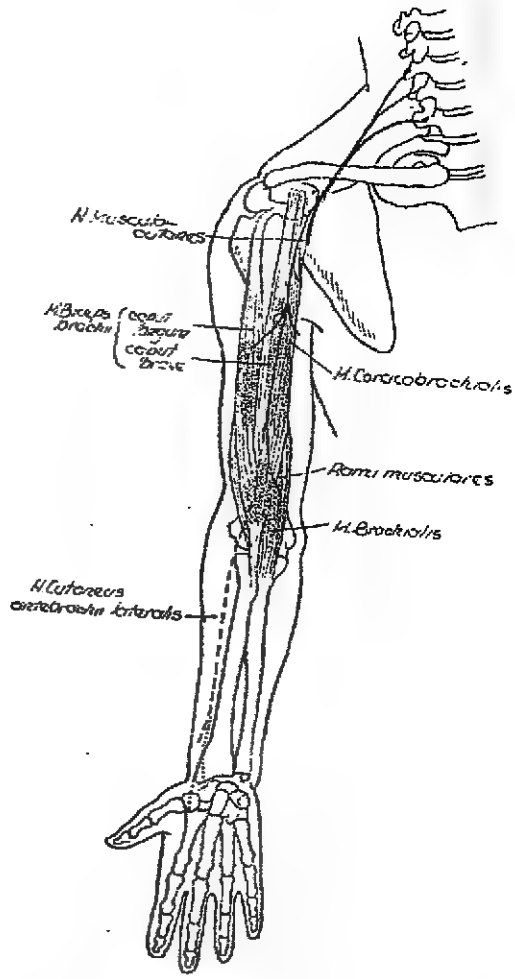

Fig. 67 - N.MUSCULOCUTANAT

al carpului, așezîndu-se apoi între acesta și m.flexor profund al degetelor. N.ulnar este situat medial de a.ulnară. În treimea distală a antebrațului trece anterior de retinaculul flexorilor și lateral de pisiform. El dă următoarele ramuri:

rr.musculare (rr.musculares) pentru m.flexor ulnar al carpului și pentru fasciculele mediale ale m.flexor profund al degetelor;

r.profundă (r.profundus) perforează originea m.scurt flexor al degetului mic și ajunge profund, însoțind arcul arterial palmar profund. El dă ramuri pentru mm.eminenței hipotenare, interosoși, ultimii doi lombricali, adductor și scurt flexor al policelui (fasciculul profund);

r.palmară a n.ulnar (r.palmaris n.ulnaris) se desprinde la 2-3 cm distal de articulația radiocarpiană, perforează fascia antebrahială și se distribuie pielii eminenței hipotenare;

r.dorsală a n.ulnar (n.dorsalis n.ulnaris) se desprinde profund de precedentul, înconjură posterior tendonul m.flexor ulnar al carpului, apoi ulna și ajunge pe fața dorsală a mîinii unde se ramifică din *rr.digitale dorsale* (rr.digitales dorsales) ale ultimelor două spații interosoase. Inervează tegumentelor dorsale ale auricularului, a primei falange a inelarului și jumătății ulnare a primei falange a mediusului.

r.superficialis (r.superficialis) a doua ramură terminală palmară, după ce inervează m.palmar scurt, se desface în *nn.digitali palmari comuni* (nn.digitales palmares communes) pentru spațiile IV și V, care se vor bifurca în *nn.digitali palmari proprii* (nn.digitales palmares proprii) pentru fețele palmare ale degetelor V și IV (jumătatea lui ulnară) (fig. 67).

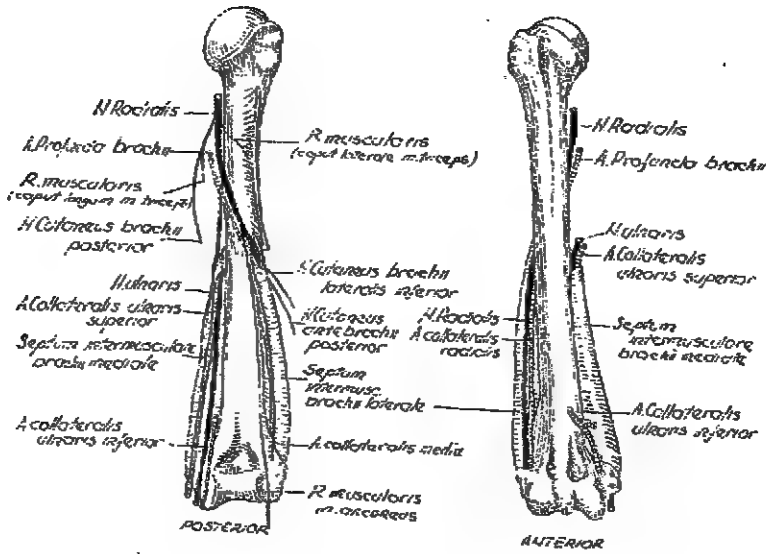

Fig. 68 – RAPORTURILE NERVILOR ȘI VASELOR BRAȚULUI CU SEPTURILE INTERMUSCULARE.

Fig. 69 – TRAIECTUL NN. MEDIAN, RADIAL, ULNAR.

N.MUSCULOCUTAN (n.musculocutanes) (C_5—C_7) (fig. 68) ia naștere din fasciculul lateral al plexului brachial, se îndreaptă lateral și intră în grosimea m.coracobrahial pe care-l străbate spre anterior; apoi se așează între mm.coracobrahial și biceps brahial, iar mai jos, între mm.biceps și brahial în apropierea cotului perforează fascia brahială, lateral de mm.brahial și biceps, devenind *n.cutanat lateral antebrahial* (n.cutaneus lateralis antebrachii). El dă *rr.musculare* (rr.musculares) pentru mm.anteriori ai brațului. Prin n.cutanat lateral antebrahial inervează fața laterală a antebrațului.

N.CUTANAT ANTEBRAHIAL MEDIAL (n.cutaneus antebrachii medialis) (C_8—T_1) este un nerv subțire, care se desprinde în partea medială și inferioară a plexului brahial (medial de n.ulnar). Coboară pe fața medială a brațului, subfascial, posterior de vena basilică. Perforează fascia brahială în treimea distală a brațului și se distribuie printr-o *r.anterioară* (r.anterior) jumătății mediale a feței anterioare a antebrațului și prin alta *ulnară* (r.ulnari) marginii mediale a acestuia.

N.CUTANAT BRAHIAL MEDIAL (n.cutaneus brachii medialis) (C_8—T_1) se desprinde din fasciculul medial, încrucișează v.axilară anterior sau posterior situîndu-se medial de ea și apoi de a.brahială și de v.basilică. La jumătatea brațului devine superficial. În traiectul său schimbă fibre cu nn.intercostali II și III prin nn.intercosto-brahiali, inervînd pielea de la baza axilei și din treimea superioară a feței mediale a brațului. Uneori, poate forma împreună cu nervii menționați o rețea situată la baza axilei. În continuare inervează tegumentul medial din treimea distală a brațului.

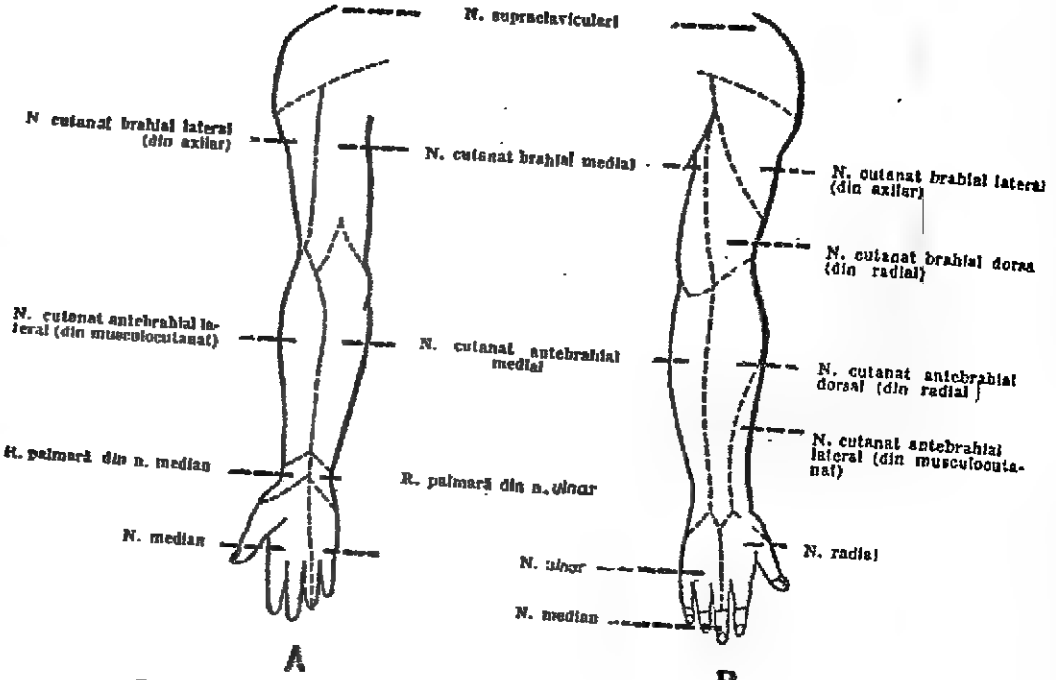

Fig. 70.- INERVAȚIA CUTANATĂ A MEMBRULUI SUPERIOR
A = anterior B = posterior

BIOMECANICA MEMBRULUI SUPERIOR

ARTICULAȚIA CENTURII SCAPULEI

Mișcările în articulația centurii scapulare se asociază totdeauna cu mișcările scapulei. În *articulația sternoclaviculară* se execută mișcări de ridicare și coborîre, de proiecție înainte și înapoi a claviculei și de circumducție. Primele două se fac în jurul unui ax sagital care trece prin lig.costoclavicular și extremitatea medială a claviculei. Astfel, clavicula este împărțită de acest ax într-un braț medial mai scurt și altul lateral mai lung, ele descriind mișcări simultane, dar de sens opus. În mișcarea de ridicare, extremitatea acromială a claviculei se ridică iar cea sternală coboară, pe cînd în aceea de coborîre, invers. Ridicarea este frînată de lig.costoclavicular și de fibrele inferioare ale capsulei articulare, pe cînd coborîrea de lig.sternoclavicular, interclavicular și de prima coastă. Mm.ridicători sînt: sternocleidomastoidianul, trapezul, ridicătorul scapulei, rombiizii, fasciculele superioare ale m.dințat anterior. Coborîrea este efectuată de mm.subclavicular, pectoralul mic, fibrele ascendente ale m.trapez și de fasciculele inferioare ale dințatului anterior. În cazul purtării de greutăți mari extremitatea sternală a claviculei coboară mai mult venind în contact cu prima coastă.

Proiecția înainte și înapoi se face în jurul unui ax vertical care trece prin extremitatea sternală a claviculei. Proiecția anterioară este frînată de lig.sternoclavicular posterior și este executată de m.mic pectoral și de părțile superioară și mijlocie a m.dințat anterior. Mișcarea inversă este executată de mm.trapez și romboizi; ea este frînată de lig.sternoclavicular anterior și de fibrele anterioare ale lig.costeoclavicular.

Prin asocierea mișcărilor precedente se realizează circumducția, în care clavicula descrie două conuri, unul lateral și altul medial unite prin vîrfurile lor la nivelul axului. Baza conului lateral se află la nivelul extremității laterale a claviculei, iar a celui medial corespunde extremității mediale. Axul mișcării este format din înălțimile celor două conuri, iar bazele sînt ovale. Odată cu clavicula este antrenată și scapula, atît datorită articulației ei cu clavicula cît și acțiunii mușchilor, care se inseră pe ea.

În *articulația acromioclaviculară* se execută în special mișcări de basculă a scapulei și de revenirea ei. Ele au loc în jurul unui ax sagital care trece chiar prin articulație. În mișcarea de basculă, unghiul lateral al scapulei este îndreptat în sus, cel superior în jos, iar cel inferior, anterior, încît ultimul descrie o mișcare în sensul acelor de ceasornic. În revenire se descrie o mișcare în sens invers. Abducția brațului în articulația umărului se face numai pînă la orizontală, deoarece tuberculul mare este împiedicat de contactul său

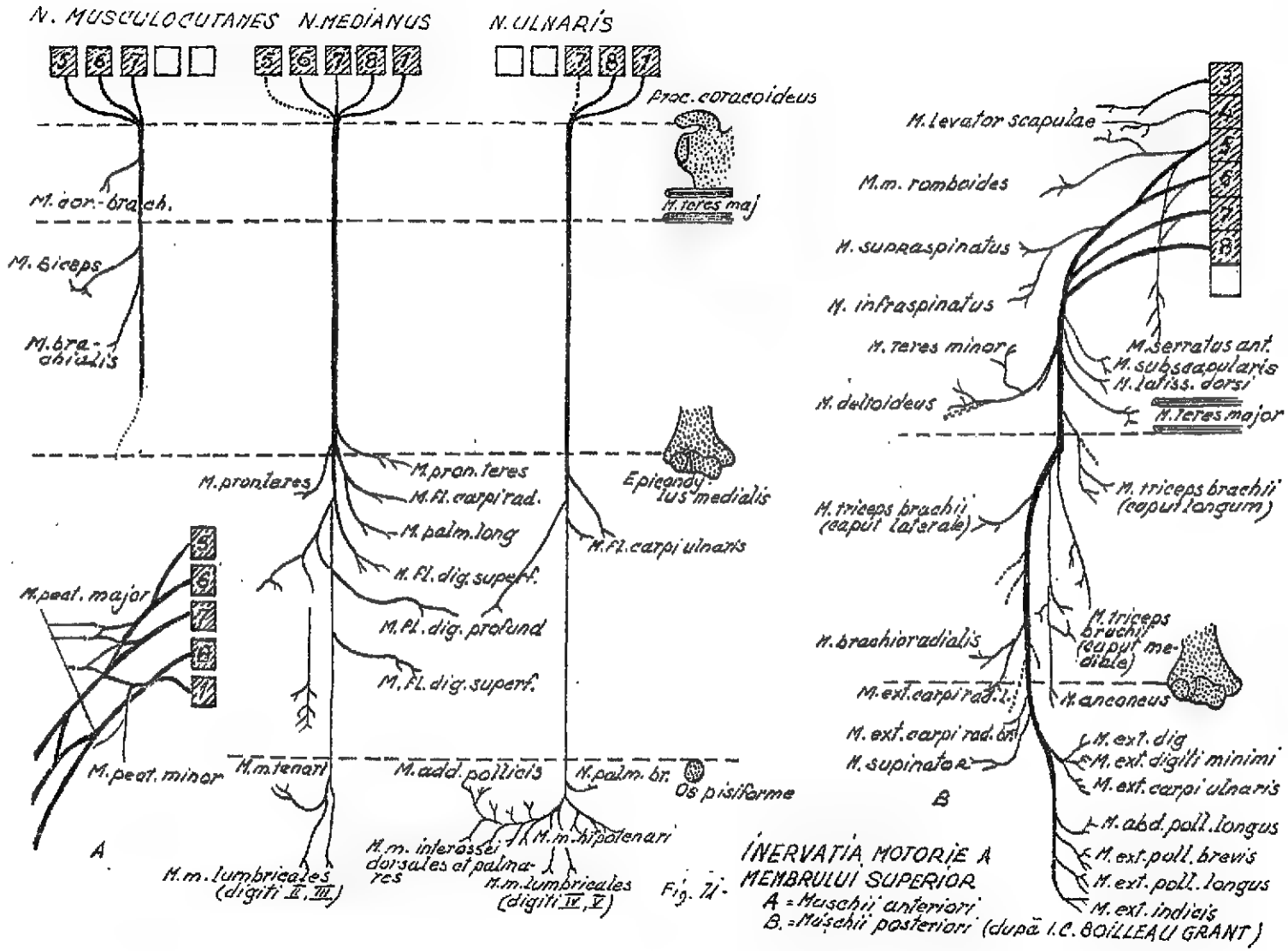

Fig. 71. ÎNERVAȚIA MOTORIE A MEMBRULUI SUPERIOR
A = Mușchii anteriori
B = Mușchii posteriori (după I.C. BOILLEAU GRANT)

de acromionul. Abducția peste orizontală a brațului se face tocmai prin mișcarea de basculă a scapulei, care participă în inițierea mișcării, dar în foarte mică măsură, în așa fel încît deplasarea unghiului lateral al scapulei se transmite umărului. Aceste mișcări sînt posibile datorită modului de legare al scapulei de trunchi printr-o singură articulație (articulația acromioclaviculară) iar în rest prin mușchii care se inseră pe ea (sinsarcoză). Mișcările scapulei sînt executate de cupluri de forțe, între mușchii din același cuplu existînd sinergism, încît axele de tracțiune sînt paralele între ele. Astfel, m.pectoral mic coboară unghiul lateral iar mm.ridicător al scapulei și romboizii ridică unghiul medial al scapulei. În sens opus acționează m.dințat anterior (partea lui convergentă) și fibrele descendente ale m.trapez, acțiune întărită de fibrele ascendente ale ultimului, care coboară unghiul superior.

ARTICULAȚIA UMĂRULUI

Articulația umărului este o articulație cu conducere musculară. Marea ei mobilitate se datorește dimensiunilor mari ale capului humeral față de cavitatea glenoidă și laxității capsulei. Mișcările ample și variate care se fac în cadrul ei explică de ce luxațiile la acest nivel sînt cele mai frecvente. În articulația umărului se fac mișcări de flexie (proiecția brațului înainte), extensie (proiecția brațului înapoi) adducție, abducție, circumducție, rotație medială și laterală.

Flexia și extensia se fac în jurul unui ax transversal care trece prin centrul tuberculului mare și al cavității glenoide. Amplitudinea flexiei este de 120°) iar a extensiei de numai 30°. Prima este limitată de lig.coracohumeral, de fibrele posterioare ale capsulei și de m.triceps, iar extensia de fibrele anterioare ale capsulei, de ligg. glenohumerale, de mm. de pe fața anterioară a articulației și de m.subscapular.

Agenții flexori sînt în primul rînd marele pectoral și deltoidul prin fibrele lor claviculare, bicepsul și subscapularul (ultimul în foarte mică măsură). Atunci cînd brațul este proiectat anterior de trunchi, intervine pectoralul mare prin fibrele sale sternocostale. M.deltoid este cel mai puternic dintre flexori. Bicepsul se comportă ca flexor al brațului, numai cînd antebrațul este în extensie. Agenții extensori sînt deltoidul prin fibrele sale posterioare și rotundul mare, ambii intervenind atunci cînd mișcarea începe din poziția brațului în lungul trunchiului. În extensia brațului flectat, intervin mm.latissimus dorsi, capul lung m.triceps, infraspinosul, micul rotund și marele pectoral prin fibrele sale sternocostale. Ultimul intervine în extensie numai pînă cînd brațul este adus în planul corpului.

Adducția și abducția se efectuează în jurul unui ax sagital care trece prin partea inferioară a capului humeral. În abducția peste orizontală intervine mișcarea de basculă (vezi articulația centurii scapulare). Abducția este efectuată de mm.supraspinos, deltoid (cînd se contractă în totalitate) și lung biceps, iar adducția de marele pectoral și latissimus dorsi, în primul rînd, iar în mai mică măsură de deltoid (fasciculele claviculare), subscapular, coracobrahial, rotund mare și mic, scurt biceps, lung triceps și subspinos. Luxația se face în special cînd brațul este abdus, deoarece în această poziție capul humerusului apasă pe părțile anterioare și inferioare ale capsulei, care la acest nivel este foarte subțire și neîntărită de ligamente.

Rotația se face în jurul unui ax vertical care trece prin centrul capului humeral. În rotația medială capul humerusului se deplasează posterior, iar tuberculii anterior. Mișcarea este frînată de fibrele posterioare ale capsulei. În rotația laterală deplasarea se face în sens invers, mișcarea fiind limitată de ligg.glenohumerale și de fibrele anterioare ale capsulei. Rotația medială, mai bine reprezentată este făcută de mm.subscapular, pectoral mare, lung biceps, latissimus dorsi, deltoid (fasciculul clavicular) și rotund mare. Rotația laterală este făcută de mm.subspinos (în special) micul rotund, deltoid (fibrele posterioare), supraspinos și lungul triceps. Lungul biceps prezintă o situație particulară deoarece acționează atît asupra articulației umărului cît și asupra cotului. El întărește superior umărul și fixează capul humeral în cavitatea glenoidă.

ARTICULAȚIA COTULUI

Articulația humeroulnară este un ginglim, cu conducere osoasă în care se efectuează flexia și extensia. Articulația radioulnară proximală participă împreună cu cea distală la mișcările de pronație-supinație. Axul flexiei este transversal, trecînd oblic antero-posterior și supero-inferior prin cei doi epicondili. Flexia este limitată de fibrele posterioare ale capsulei, de m.triceps și de contactul dintre fețele anterioare ale brațului și antebrațului. Agenții săi motori sînt: bicepsul brahial, brahialul, brahioradialul, lung extensor radial al carpului și mm.epicondilieni mediali. Extensia este frînată de fosa olecraniană și în mai mică măsură de fibrele anterioare ale capsulei. Agenții săi sînt tricepsul și anconeul. În extensie, olecranul și epicondilii se găsesc pe aceeași orizontală, pe cînd în flexie olecranul deplasat din fosa olecraniană, formează vîrful triunghiului limitat la celelalte două unghiuri de epicondili. În aceste mișcări, radiusul urmează ulna în mișcările ei, fața articulară a capului radial alunecînd înainte și înapoi în jurul capitulului. Ulna descrie o mișcare oblică. Aceasta se datorește spiralei pe care o prezintă trohlea, oblicității axului ei, unghiului deschis lateral între humerus și ulnă în extensie, precum și faptului că segmentul medial al trohleei este mai coborît decît cel lateral. Din aceste cauze în flexie fața anterioară a antebrațului nu corespunde exact celei anterioare a brațului, ci va fi oblică spre medial.

ARTICULAȚIILE RADIOULNARE

Aceste articulații sînt sediul mișcărilor de pronație și supinație, al căror ax este oblic de la centrul capului radial la cel al ulnei. În pronație palma privește în jos, pe cînd în supinație în sus. Cînd membrul superior se găsește așezat în lungul corpului, în pronație palma este *orientată* posterior, iar în supinație anterior. În pronație extremitatea proximală a radiusului se rotește în inelul osteofibros format de incizura radială și lig.inelar, pe cînd cea distală realizează și o depla-

sare, în așa fel încît osul încrucișează ulna în X, pe cînd în supinație oasele sînt paralele. Membrana interosoasă are rol în special în solidarizarea celor două oase. Pronația este frînată de lig.pătrat, de întinderea mm.epicondilieni laterali și de torsionarea mm.flexori ai degetelor. Ea este executată de mm.rotund și pătrat pronator, flexor radial al carpului, palmar lung, brahioradial și lung extensor radial al carpului. Supinația este frînată de membrana interosoasă. Agenții săi motori sînt în primul rînd bicepsul brahial, apoi brahioradialul, lungul abductor, extensorii policelui și al indexului. M.brahioradial, datorită modului său de inserție, participă la ambele mișcări în funcție de poziția inițială a antebrațului. Bicepsul este supinator în special cînd antebrațul este flectat.

ARTICULAȚIA RADIOCARPIANĂ

Articulația radiocarpiană este de tip condilian. În ea se execută: flexie, extensie, abducție (înclinație laterală) adducție (înclinație medială) și circumducție. În aceste mișcări participă și articulațiile mediocarpiană și intercarpiană, în așa fel încît în flexie oasele rîndului distal alunecă pe ale rîndului proximal, iar ale acestuia pe antebraț. Între oasele carpului se realizează mișcări de alunecare reduse, dar acestea însumate permit mișcări ample ale mîinii. Axul flexiei și extensiei este transversal și trece pentru rîndul proximal carpian prin procesele stiloide, iar pentru rîndul distal prin capul osului mare. În ambele mișcări, alunecarea celor două rînduri de oase ale carpului se produce simultan în jurul celor două axe și nu succesiv. Rîndul proximal participă în special la flexie, pe cînd cel distal în special la extensie. Flexia, mai amplă se realizează în special în articulația radiocarpiană, iar extensia în cea mediocarpiană. Prima este limitată de lig.radiocarpian posterior și de tendoanele mm.extensori ai degetelor, iar extensia de lig.radiocarpian anterior și de tendoanele mm.flexori. Dacă degetele sînt flectate, flexia mîinii este considerabil redusă, datorită întinderii mai mari a mm.extensori. Agenții flexori sînt: mm.flexori ai carpului și ai degetelor și în mică măsură lungul abductor al policelui. Extensia este efectuată de mm.extensori ai carpului și ai degetelor.

Abducția și adducția au loc în articulația radiocarpiană și în cea mediocarpiană, avînd un ax sagital care trece prin centrul osului capitat. În abducție, scafoidului se deplasează medial, încît va corespunde suprafeței articulare de pe radius a semilunarului, iar acesta va ajunge în dreptul discului articular; piramidalul va aluneca în jos. Odată cu oasele primului rînd se deplasează medial și cele din rîndul al doilea. În adducție, desigur, că deplasarea oaselor carpiene se face în sens invers. Adducția este frînată de mm.antagoniști și de lig.colateral radial al carpului, și se asociază cu o ușoară extensie, iar abducția este frînată de lig.colateral ulnar al carpului, și de mm.antagoniști, asociindu-se cu ușoară flexie. Înclinația medială este realizată de flexorul și extensorul ulnar al carpului, pe cînd cea laterală de mm.flexor și extensori radiali ai carpului și de mm.profunzi posteriori ai antebrațului. Amplitudinea mai mare a adducției se poate datora procesului stiloid ulnar, care este mai scurt decît cel radial. Circumducția constă din asocierea precedentelor, mîna descriind o elipsă, datorită amplitudinii mai mari a flexiei și a extensiei.

ARTICULAȚIILE CARPOMETACARPIENE

În articulațiile carpometacarpiene se fac mișcări de alunecare, care sînt mai ample la ultimele două metacarpiene. Articulația carpometacarpiană a policelui este o diartroză biaxială de tip articulație în șa. Spre deosebire de celelalte degete, policele execută mișcări mai ample și mai variate. Abducția și adducția se fac în jurul unui ax sagital, care trece prin baza metacarpianului I. Planul acestui ax ca și al aceluia de flexie-extensie, face un unghi de 45° cu planul frontal ceea ce explică de ce mișcările policelui nu se produc în plan frontal sau sagital, ci într-un plan oblic, fapt deosebit de important pentru prehensiune. Deci în abducție, policele se depărtează oblic lateral și palmar față de index, iar în adducție invers (fig. 72, 73, 74).

Flexia și extensia se fac în jurul unui ax transversal care trece prin trapez. Din combinarea acestor

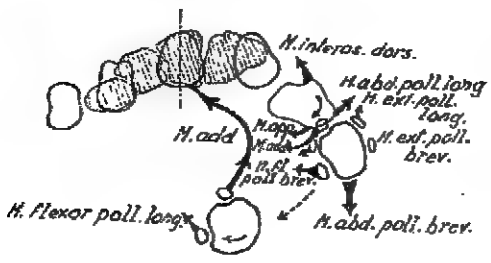

Fig. 72 – MIȘCĂRILE POLICELUI ÎN CURSUL OPOZIȚIEI.

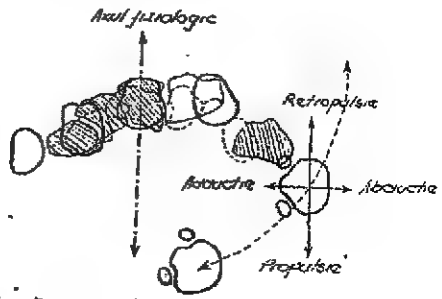

Fig. 73 – MIȘCĂRILE POLICELUI

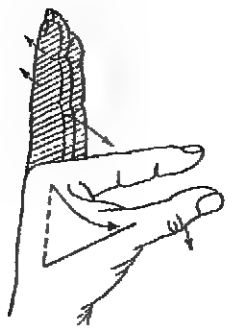

Fig. 74 - FLEXIA INDEXULUI (după TEODORIU, BORȘ)

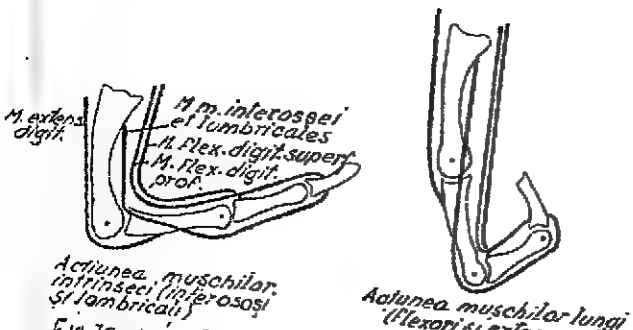

Fig. 75 - MIȘCĂRILE DEGETELOR (după BRAUS)

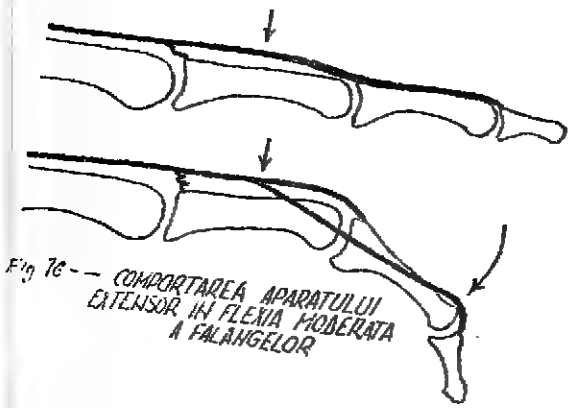

Fig. 76 - COMPORTAREA APARATULUI EXTENSOR ÎN FLEXIA MODERATĂ A FALANGELOR

mișcări, rezultă posibilitatea ca policele să fie poziționat divers, fapt deosebit de important în prehensiune și în procesul muncii, funcții specific umane. Mișcarea complexă pe care o execută policele în prehensiune se numește opoziție. Ea este posibilă atît datorită conformației în șa a fețelor articulare, cît și laxității capsulei articulare. În mișcarea de opoziție fața anterioară a policelui vine în contact cu fața anterioară a celorlalte degete. Repoziția este mișcarea inversă. Opoziția este realizată de mm.adductor al policelui, opozant, scurt și lung flexor, iar repoziția de lungul abductor și de extensorii policelui.

ARTICULAȚIILE METACARPOFALANGIENE

Articulațiile metacarpofalangiene sînt de tip condilian. La nivelul lor se fac mișcări de flexie-extensie, răsfirarea și apropierea degetelor. Flexia și extensia se execută în jurul axului transversal care trece prin capetele metacarpienelor. Flexia falangei proximale pe metacarpianul corespunzător, mai amplă decît extensia este făcută de mm.flexori ai degetelor, ajutați de lombricali și de interosoși, iar extensia de mm.extensori ai degetelor. Răsfirarea și apropierea degetelor se execută în jurul axului sagital care trece prin capul metacarpienelor. Degetele sînt depărtate de axul mîinii care trece prin medius de mm.interosoși dorsali și sînt apropiate de acesta, de mm.interosoși palmari (fig. 75).

ARTICULAȚIILE INTERFALANGIENE

Articulațiile interfalangiene sînt trohleartroze, la nivelul lor executîndu-se numai flexie și extensie, în jurul unui ax transversal, care trece prin trohlea falangelor. Flexia falangei mijlocii este mai amplă decît a celei distale. Această mișcare este mai amplă decît extensia, și se realizează prin contracția mm.flexori ai degetelor (la nivelul articulației interfalangiene distale, agentul flexor este numai m.flexor profund al degetelor). Extensia este făcută de mm.interosoși și lombricali, datorită inserției pe expansiunile m.extensor al degetelor. Weitbrecht (1742), Lansmeer (1949), Stack (1969), Harris (1972) atrag atenția asupra rolului așa-numitului ligament retinacular oblic, care merge de la partea laterală a tecii fibroase palmare a falangei proximale, la aponevroza dorsală a degetului, în apropierea inserției ei. Acest ligament are deosebită importanță în extensia completă a ultimei falange. În biomecanica degetelor intervin de asemenea „bandeletele laterale", care se desprind de pe aponevroza dorsală a degetelor, cam la jumătatea falangei proximale și merg pe marginile laterale ale aponevrozelor dorsale, pînă la inserția acestora pe falanga distală. Ele au rol extensor pentru ambele articulații interfalangiene, dar la flexie de peste 30° — 45° în articulația interfalangiană proximală, axul acestor bandelete trece anterior de axul mișcării și astfel acestea devin flexoare ale falangei medii și extensoare ale celei distale. La flexia de 90° a articulației

Fig.77 Schița inserțiilor bandeletei LANDSMEER.

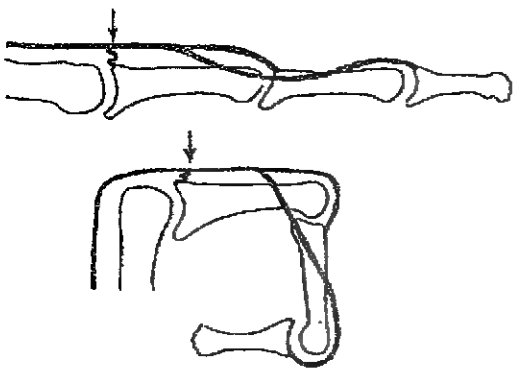

Fig.78 Comportarea diferitelor componente ale aparatului extensor în timpul flexiei maxime a falangelor.

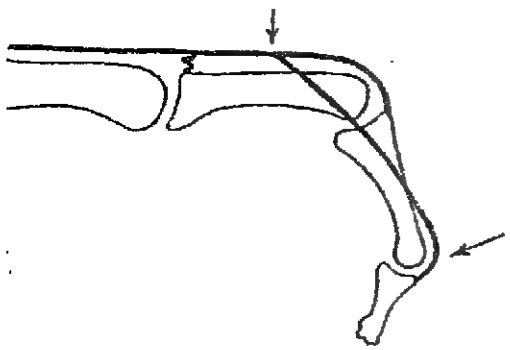

Fig.79 Comportarea tendoanelor mușchilor extensori în flexia falangelor medie și distală.

interfalangiene proximale, relaxarea acestor bandelete este atît de mare încît nu mai asigură extensia falangei distale, aceasta făcîndu-se cu restul aparatului extensor. Refacerea chirurgicală a acestor două formațiuni ca și a tendoanelor lombricalilor și interosoșilor este de mare importanță în chirurgia traumatismelor mîinii sau a mîinii reumatice, deoarece ele au rol stabilizator în special pasiv în prehensiune și în mișcările degetelor (fig. 76, 77, 78, 79).

Înțelegerea rolului fiecărei componente a aparatelor extensor și flexor ale degetelor, reiese din studiul răsunetului leziunilor acestor componente. Astfel, secționarea tendonului extensor la nivelul mîinii duce la deficitul extensiei falangei proximale; secționarea lui pe fața dorsală a falangei proximale, duce la deficit de extensie a ultimelor două falange, iar secționarea sa la nivelul falangei medii, duce la căderea în flexie a falangei distale. Rupturile incomplete ale aparatului extensor, pot antrena următoarele aspecte ale degetelor:

Degetul în „ciocan" în care falanga distală este căzută în flexie, restul degetului putînd fi extins, aceasta datorîndu-se smulgerii inserției distale a aparatului extensor.

Degetul în „butonieră" în care nu se mai face extensia în articulația interfalangiană proximală, aceasta datorîndu-se secționării tendonului extensor sau smulgerii sale de pe falanga medie. În acest caz falanga distală se extinde prin acțiunea bandeletelor laterale.

Secționarea ambelor tendoane flexoare la nivelul palmei sau al falangei proximale duce la abolirea flexiei ultimelor două falange. Expansiunea laterală a mm.lombricali poate flecta numai falanga proximală. Secționarea flexorului profund la orice nivel suprimă flexia falangei distale. Secționarea m.flexor lung al policelui suprimă flexia falangei distale, iar secționarea lungului extensor al policelui suprimă extensia falangei distale. Extensia falangei proximale este suprimată prin secționarea m.scurt extensor al policelui (fig. 80, 81).

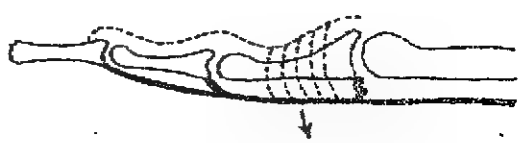

Fig.80 Acțiunea extensiei falangelor pe aparatul flexor al acestuia.

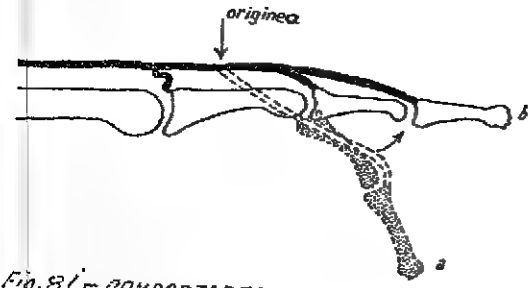

Fig. 81 — COMPORTAREA APARATULUI EXTENSOR AL DEGETELOR ÎN FLEXIA MODERATĂ A FALANGEI MEDII. —

Mîna — unitate anatomofuncțională. Mîna este organul prehensiunii și al tactului. Articulațiile membrului superior și mușchii care acționează asupra pîrghiilor articulare înzestrează mîna cu o gamă de mișcări variate și de o mare finețe. Degetele, de exemplu, organele terminale ale membrului superior, posedă — raportat la centura scapulară, 11 grade de libertate a mișcării (Benninghoff). Presiunea și celelalte mișcări ale mîinii, implică participarea antebrațului. Acesta, are, în linii mari aspectul unui paralelogram ce poate fi împărțit în două părți printr-o diagonală care pleacă de la capul radiusului și ajunge la cel al ulnei. Piesa laterală, este cea mai mobilă și execută mișcări de învăluire în jurul ulnei în cursul pronației și supinației. Piesa medială, ulnară, este fixă. Aranjarea mîinii în spațiu este dată de radius, singurul care se articulează cu carpul. Amplitudinea pronației și supinației ajunge la 140°, a flexiei și extensiei mîinii la 220°, iar a abducției și adducției acesteia la 95°. Combinarea mișcărilor articulațiilor uni- și biaxiale la nivelul cotului și mîinii asigură poziționarea variată a mîinii. Din punct de vedere anatomo-funcțional mîna prezintă patru piese:

Unitatea fixă formată din rîndul distal carpian, metacarpienele II și III și ligg.carpometacarpiene, care formează un jghiab prin care alunecă tendoanele flexorilor. Mușchii flexori și extensori ai carpului sînt stabilizatorii acestei piese.

Piesa cea mai mobilă este alcătuită de trapez, metacarpianul I și falangele policelui. Mișcările policelui se fac în toate articulațiile care leagă aceste oase, asigurînd ca valoarea policelui în presiune să fie de 50 %.

Piesa de mică mobilitate corespunde degetelor IV și V și ultimelor două metacarpiene. Prin adaptarea mușchilor intrinseci și hipotenarienl acest segment are rol în formarea prehensiunii, în mularea mîinii în prehensiunile „sferică" și „cilindrică".

Piesa mobilă independentă a indexului, cu mobilitate în toate direcțiile este singura capabilă de circumducție în articulația metacarpofalangiană. Are un rol deosebit în mișcările fine.

Multitudinea mișcărilor executate de antebraț, mînă și degete asigură acestei piese a membrului superior o mare amplitudine de acțiune.

Rolul și semnificația funcțională a degetelor. Tendința majorității autorilor este de a considera degetele mîinii împărțite în două categorii: policele și cele patru degete, care au rol în completarea prehensiunii. În realitate, fiecare deget are contribuția sa în funcționalitatea mîinii. Policele este desigur cel mai important dintre degete, mîna pierzînd prin amputarea lui 60 % din capacitatea funcțională, iar întregul organism suferă o invaliditate de 10-20 %. Indexul este unul din principalii stabilizatori ai prehensiunii și este degetul „direcțional" al mișcării de apucarea obiectelor. El are cel mai înalt grad de sensibilitate, mai ales pe marginea laterală a falangei sale distale. Mediusul asigură forța prehensiunii, fiind situat cel mai aproape de axul de contracție al flexorilor. El este cel mai solicitat la ridicarea obiectelor grele, la agățare. Inelarul este adjuvantul mediusului din punct de vedere motor și al indexului din punct de vedere senzitiv (este al doilea ca sensibilitate dintre degete). Se pare de asemenea, că are cea mai mare sensibilitate proprioceptivă față de celelalte degete și cea mai mică independență în mișcări (în special în extensie). Degetul mic are cea mai mică semnificație funcțională. El mărește forța strîngerii obiectelor în mînă și ajută indexul în direcționarea obiectelor apucate.

Încadrarea membrului superior în sistemul cinematic. Cuplurile cinematice ale membrului superior sînt legate în lanțuri cinematice (succesiune de mai multe cupluri, legate prin articulații). Lanțurile cinematice sînt expresia mecanică a tipului de activitate a acestui membru. Spre deosebire de membrele inferioare, membrele superioare se caracterizează prin lanțuri cinematice deschise (în care numai un capăt al lanțului este fix). Acestea se realizează în timpul majorității mișcărilor (gestică, aruncări, lovire, apucare, box, lupte etc.). Lanțurile cinematice închise presupun că ambele extremități ale membrului să fie fixe. Aceasta se realizează în poziția „stînd pe mîini", în mișcările de gimnastică la aparate (paralele, inele, cal cu mîner).

Posturile sînt pozițiile din care începe o mișcare. La membrele superioare ele presupun lanțuri cinematice închise. Posturile fundamentale sînt: stînd pe mîini, atîrnat, sprijin pe mîini, sprijin culcat.

Deprinderile motorii ale membrului superior sînt complexe. Ele sînt asociate, cînd ajută membrele inferioare (de ex. în mers, alergare, sărituri, dans etc.) și esențiale cum ar fi gesturile, sau diversele forme ale prehensiunii aplicate (scris, aruncări, manipulări legate de profesie).

ANATOMIA APLICATĂ A MEMBRULUI SUPERIOR

ANATOMIA TOPOGRAFICĂ A MEMBRULUI SUPERIOR

Membrul superior prezintă următoarele regiuni topografice: deltoidiană, brahială anterioară și posterioară, regiunea cotului, anterioară și posterioară, — antebrahială — anterioară și posterioară —, dorsul mîinii și palma. Din necesități impuse de studiul practic al membrului superior, înglobăm aici și regiunile axilară, infraclaviculară și scapulară.

REGIUNEA AXILARĂ
(regio axillaris)

Axila este regiunea situată la rădăcina membrului superior și cuprinde toate părțile moi situate între torace, braț, scapulă și articulația umărului. Ea are forma unei piramide patrulatere, cu vîrful trunchiat situat superior. Axila prezintă patru pereți, o bază și un vîrf (fig. 82).

PERETELE ANTERIOR este format din: *piele*, (subțire), *paniculul adipos* (mai bine reprezentat în partea superioară, conținînd rr.supraclaviculare din plexul cervical, rr.perforante ale nn.intercostali, vase superficiale), *fascia superficială* (care în partea superioară a regiunii se dedublează pentru a învăli m.platysma) și din *mm.marele și micul pectoral*, învelîți în *fasciile lor*. Lateral, între mm.pectoral mare și deltoid se delimitează șanțul deltopectoral, în care se află *v.cefalică* și *r.deltoidiană* a a.toracoacromiale. Peretele anterior este delimitat superior de claviculă, inferior de marginea inferioară a m.pectoral mare, lateral de m.deltoid, iar medial de o linie care coboară de la unirea treimii laterale cu cea mijlocie a claviculei.

PERETELE POSTERIOR este format superior de *m.subscapular* și inferior de *m.rotund mare*, ultimul fiind dublat de *m.latissimus dorsi*. M.latissimus dorsi înconjură marginea inferioară a m.rotund mare și se așează anterior de acesta.

PERETELE MEDIAL, este format de *peretele toracelui* (primele coaste, spațiî intercostale cu conținutul lor și primele digitații ale m.dințat anterior). Pe m.dințat anterior, în fascia sa se găsesc *a.toracică laterală*, și *n.toracic lung*.

PERETELE LATERAL este format de *fața medială a articulației umărului și de humerus, acoperite la acest nivel de mm.coracobrahial și biceps brahial*.

VÎRFUL AXILEI este delimitat *superior* de claviculă și m.subclavicular, *inferior* de prima coastă și de inserția la acest nivel a m.dințat anterior, *antero-medial* de unghiul format între claviculă și prima coastă, iar *postero-lateral* de procesul coracoid și lig.coracoclavicular. El este împărțit de inserția m.scalen anterior în două spații, unul antero-medial prin care trec v.subclavie și trunchiul limfatic subclavicular și un altul postero-lateral prin care trec a.subclavie și trunchiurile plexului brahial. Vîrful axilei corespunde locului în care vasele subclaviculare se continuă cu cele axilare (fig. 83).

BAZA AXILEI este formată de *piele*, care este scobită datorită aderenței sale la *fascia axilară*, prin lig.suspensor al axilei. această depresiune este denumită *fosa axilară* (fossa axillaris). Bogăția sa în foliculi piloși, glande sebacee și sudoripare, explică frecvența furunculelor și a hidrosadenitei (fig. 84).

CONȚINUTUL AXILEI — axila conține a.axilară cu ramurile ei, v.axilară cu tributarele ei, elementele plexului brahial, ganglionii axilari, toate acestea cuprinse într-un țesut adipos bogat. Pentru sistematizarea conținutului axilei, putem distinge un mănunchi vasculonervos principal format din a. și v.axilară, ganglioni și plexul brahial și mănunchiuri vasculonervoase secundare derivate din primul.

MĂNUNCHIUL VASCULONERVOS PRINCIPAL este format din *a.axilară* situată lateral și din *v.axilară* situată medial. Medial de v.axilară se află *n.cutanat brahial medial*, între cele două vase *nn.ulnar și cutanat antebrahial medial* și *ganglionii limfatici centrali* și api-

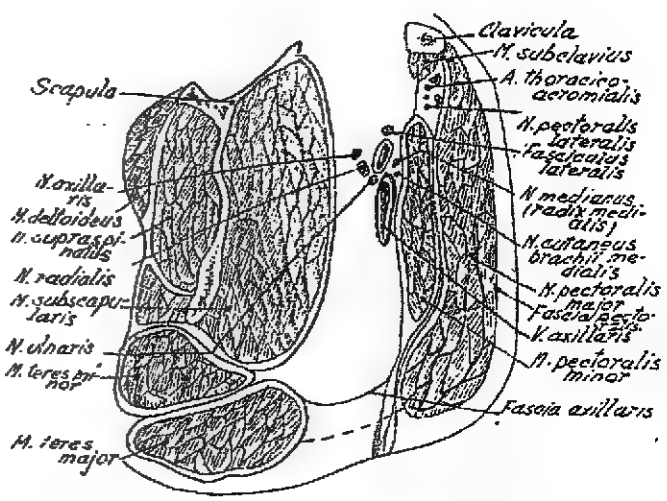

Fig. 82 SECȚIUNE SAGITALĂ PRIN AXILĂ (după H. ROUVIÈRE)

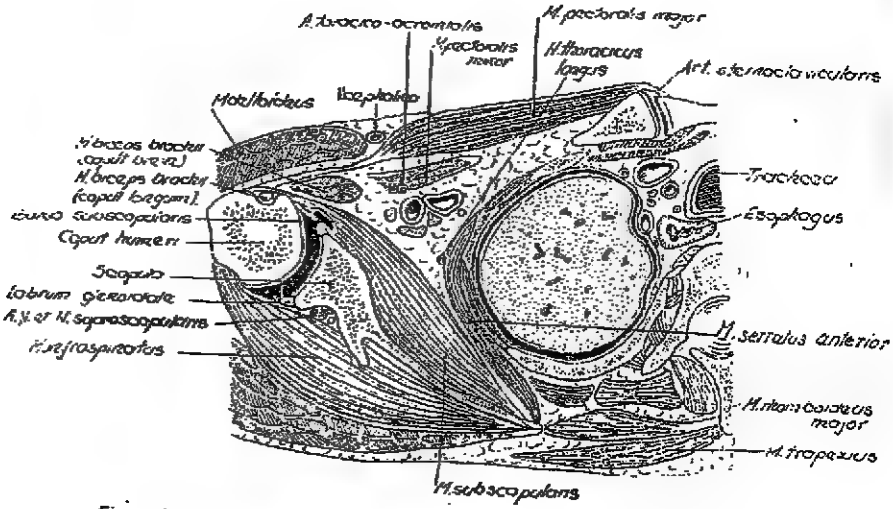

Fig.83 – SECȚIUNE TRANSVERSALĂ PRIN VÎRFUL AXILEI (STÎNGA)

cali. Lateral de arteră se găsesc *nn.median* și *musculocutanat,* iar posterior *nn.radial* și *axilar.*

MĂNUNCHIURILE VASCULONERVOASE SECUNDARE sînt în număr de trei: *mănunchiul vasculonervos medial* situat pe peretele medial al axilei, este format de sus în jos de: *a.toracică superioară, a.toracoacromială,* cu *rr.ei, nn.pectorali* — care formează ansa pectoralilor, *a.toracică laterală* cu *vv.satelite* și *ganglionii pectorali,* iar posterior de aceasta *n.toracic lung; mănunchiul vasculonervos posterior,* situat pe peretele posterior, este format din *nn.* și *a.subscapulară, n.toracodorsal* și *gg.subscapulari; mănunchiul vasculonervos lateral* situat pe peretele lateral, format de *aa.circumflexe humerale* și de *n.radial.*

ȚESUTUL ADIPOS AL AXILEI ocupă spațiul dintre formațiunile descrise și se continuă cu cel din regiunile vecine. Astfel, *anterior,* se stabilește comunicarea cu spațiul retro-pectoral, *posterior* cu spațiul dintre mm.subscapular și dințat anterior iar *lateral* cu cele din regiunea scapulară (pe traiectul vaselor circumflexe scapulare) și din regiunea brațului (pe traiectul vaselor brahiale și brahiale profunde).

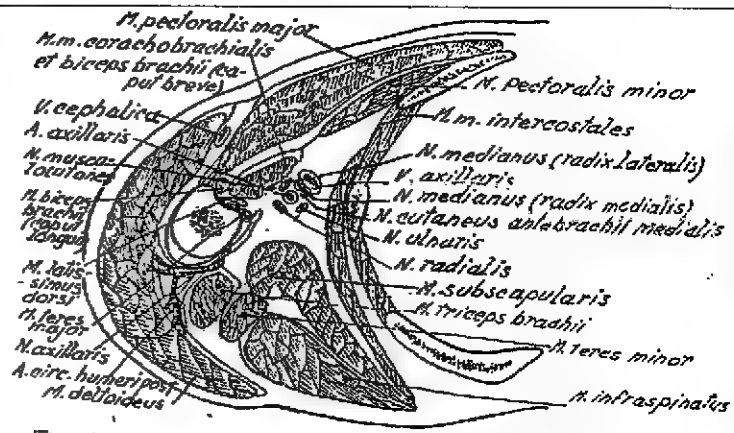

Fig.84 – SECȚIUNE TRANSVERSALĂ PRIN AXILĂ (după H. ROUVIÈRE)

DESCOPERIRI (fig. 85) *A. și v.axilară* se proiectează pe linia care unește procesul coracoid cu vîrful axilei. Ea poate fi descoperită subclavicular, retro- și transpectoral. Bolnavul este așezat în decubit dorsal, cu membrul superior în abducție la 90°. Pentru calea subclaviculară se face o incizie lungă de 8-10 cm paralelă cu fața inferioară a claviculei. Se incizează pielea, țesutul conjunctiv subcutanat, fascia și m.pectoral mare, pînă în spațiul retropectoral. Apoi, se abate în jos m.pectoral mare, sub el identificîndu-se fascia m.subclavicular, care se secționează în lungul claviculei. M.subclavicular se abate în sus și prin transparența lamei profunde a fasciei sale se observă nn.pectorali. Se disociază lama profundă a fasciei subclaviculare, se depărtează lateral nn.pectorali și se izolează cu grijă a.axilară.

Pentru calea retropectorală, tegumentele se incizează de la vîrful axilei posterior de m.pectoral mare. Se disociază planurile superficiale pînă la m.coracobrahial, se incizează fascia acestuia și se îndepărtează mușchiul în sus. Se introduce indexul posterior de mușcni pînă la os, deplasînd apoi degetul posterior se simte cordonul dur format de n.median, pe care îl izolăm și îndepărtăm în sus. Posterior de n.median se găsesc vasele axilare.

Calea transpectorală este mai puțin folosită și necesită secționarea m.pectoral mare din spațiul al treilea intercostal pînă la braț și apoi a m.pectoral mic, ceea ce dă o vedere largă asupra axilei.

Aceeași tehnică se folosește și pentru descoperirea *nn.median, radial, axilar* și *ulnar*, pe care îi identificăm după raporturile lor.

REGIUNEA INFRACLAVICULARĂ
(regio infraclavicularis)

Se întinde între *claviculă* (superior) și *prima c astă* (inferior). Astfel, ea participă la formarea peretel anterior al axilei, în partea lui superioară.

STRATIGRAFIE: *pielea, fascia m.subclavicul m.subclavicular, v.subclavie, tendonul de inserție m.scalen anterior, a.subclavie* și *ligg.costoclavicular coracoclaviculare*. Dorsal, această regiune vine în r port cu trunchiurile și cu fasciculele plexului brahial cu cupula pleurală.

REGIUNEA SCAPULARĂ
(regio scapularis)

Regiunea scapulară este superficială, cores punzînd feței posterioare a scapulei. Ea este limitat *superior* de marginea superioară a scapulei, *media* de marginea medială a acesteia, *lateral* de linia convențională întinsă de la acromion la marginea posterioară a tuberozității deltoidiene, iar *inferior* de marginea inferioară a m.rotund mare; *profund*, corespunde feței posterioare a scapulei.

Regiunea este de formă convexă, fiind traversată oblic de spina scapulei, care se termină lateral cu acromionul. Superior și inferior de spină se află fosele supra- și respectiv infraspinoasă.

STRATIGRAFIE: *pielea* (subțire, mobilă, lipsită de păr), *țesutul conjunctiv subcutanat* (lax, organizat într-o fascie superficială cu două foițe; este frecvent sediul unor burse subcutanate în dreptul reliefurilor osoase), *planul musculofascial*. La nivelul fosei su-

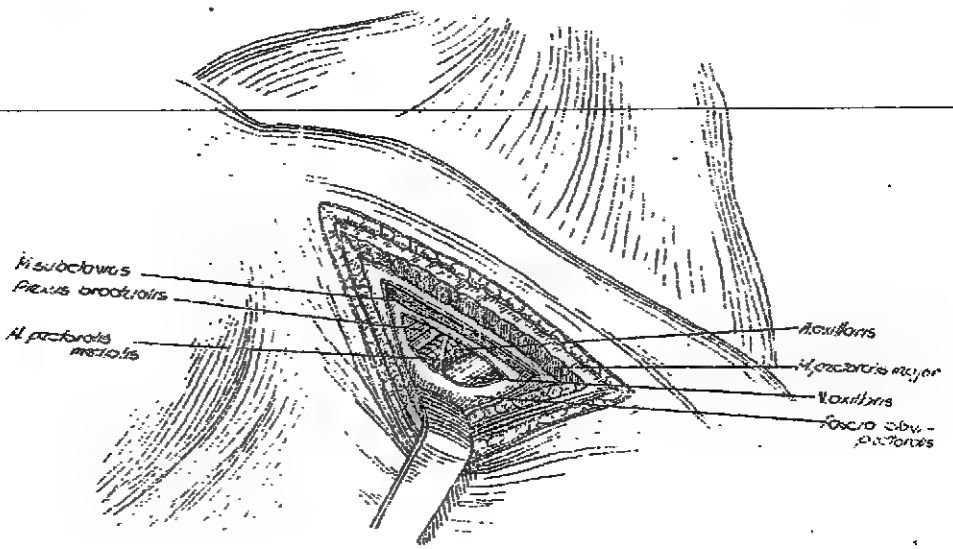

Fig. 85. DESCOPERIREA A. AXILARE (INFRACLAVICULAR)

praspinoase ultimul plan este format din mm.trapez și supraspinos cu fasciile lor. Între ultimul și fosa supraspinoasă se află artera și nervul suprascapular. În fosa infraspinoasă se află superficial mm.deltoid și latissimus dorsi, care acoperă mm.infraspinos, mic și mare rotund. Mm.rotunzi participă la delimitarea spațiilor birondohumerotricipital și birondotricipital (vezi anatomia descriptivă). Prin aceste spații se pot propaga colecțiile purulente spre axilă și spre regiunea deltoidiană. Între m.infraspinos și fosa infraspinoasă se află r.terminale ale arterei și nervului suprascapular, și artera circumflexă scapulară. Pe fața anterioară a m.rotund mic se află nervul său, care provine din n.axilar. În jurul scapulei se formează rețeaua arterială periscapulară.

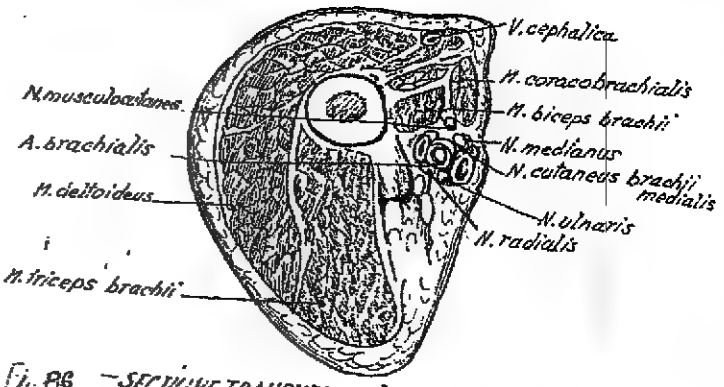

Fig. 86 — SECȚIUNE TRANSVERSALĂ PRIN 1/3 SUPERIOARA A BRAȚULUI DREPT.

REGIUNEA DELTOIDIANĂ
(regio deltoidea)

Regiunea deltoidiană corespunde umărului. Ea se întinde între: partea laterală a claviculei și acromion (*superior*), marginea inferioară a m.deltoid (*inferior*), marginea anterioară a acestuia (*anterior*), limita laterală a regiunii scapulare (*posterior*); profund corespunde articulației umărului. Această regiune este convexă, și din ea se palpează bine numai m.deltoid.

STRATIGRAFIE:

— *pielea* este groasă, mobilă mai ales superior, foarte bine vascularizată. Aici se fac de obicei injecțiile subcutanate;

— *țesutul conjunctiv subcutanat*, bine reprezentat, având uneori burse subcutanate. Vasele superficiale provin din aa.toracoacromială și circumflexă humerală posterioară, iar nn. din plexul cervical și din n.axilar. Sensibilitatea n.axilar se cercetează pe marginea posterioară a m.deltoid;

— *fascia*, subțire, dă septuri între fasciculele musculare. Ea se inseră superior pe claviculă, acromion, spina scapulei, iar inferior se continuă cu fascia brațului;

— *m.deltoid*, învelit de fascia sa;

— *planul profund* este format din tendoanele de inserție ale mm.supraspinos și infraspinos, care trec peste capsula articulației umărului. Acest plan, corespunzînd spațiului dintre acromion și capul humeral, este sediul cel mai frecvent al leziunilor din periartrita umărului. Inferior, se găsesc cei doi tuberculi ai humerusului cu inserțiile lor, șanțul intertubercular cu capul lung al m.biceps brahial. Anterior de capsula articulației umărului se află m.subscapular. În acest plan se află burse între mușchi și reliefurile osoase. Inflamația lor, traumatică sau reumatică se numește bursită. Vasele și nervii se află între m.deltoid și humerus (vasele

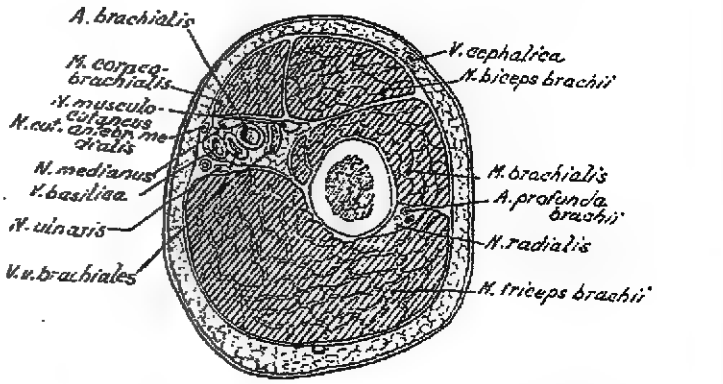

Fig. 87 — SECȚIUNE PRIN 1/3 MIJLOCIE A BRAȚULUI STÎNG.

circumflexe humerale în raport cu colul chirurgical, n.axilar și ramurile din a.toracoacromială);

— *planul osteoarticular* reprezentat de articulația umărului și de humerus. Pentru *puncționarea articulației umărului*, bolnavul este așezat cu brațul în ușoară abducție. Acul se introduce razant la marginea posterioară a acromionului, orientat spre proc.coracoid.

REGIUNEA ANTERIOARĂ A BRAȚULUI
(regio brachii anterior)

Regiunea brahială anterioară are ca limite: *superior* — marginea inferioară a m.pectoral mare, *inferior* — linia orizontală care trece la 2-3 cm superior de linia biepicondiliană; *profund* se întinde pînă la humerus. Planul frontal care trece prin epicondili corespunde celor două septuri intermusculare, care separă cele două regiuni ale brațului. Regiunea anterioară este convexă, explorabilă prin inspecție și palpare și suferă modificări vizibile de formă în timpul activității fizice

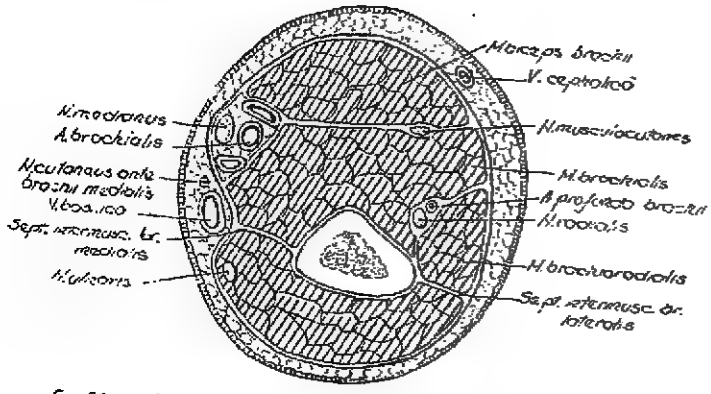

Fig. 88 - SECȚIUNE TRANSVERSALĂ PRIN TREIMEA DISTALĂ A BRAȚULUI DREPT

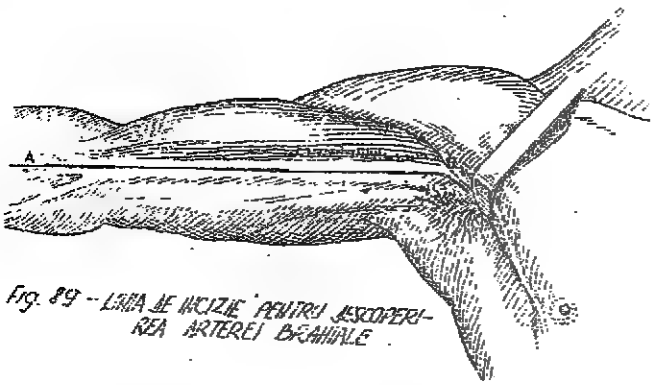

Fig. 89 - LINIA DE INCIZIE PENTRU DESCOPERIREA ARTEREI BRAHIALE

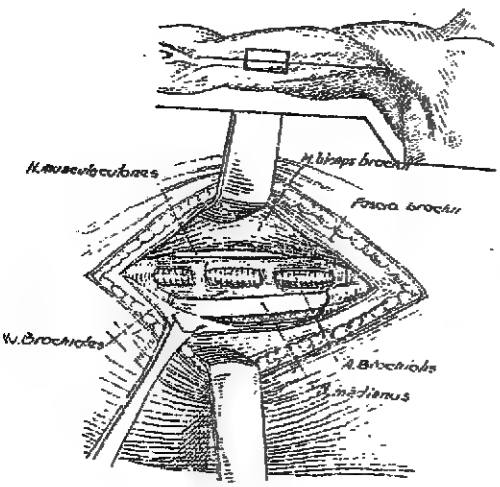

Fig. 90 - DESCOPERIREA A.BRAHIALE și N.MEDIAN LA NIVELUL BRAȚULUI

(contracții musculare, turgescența venelor superficiale) (fig. 86).

STRATIGRAFIE:

— *pielea* este mobilă, mai groasă lateral;

— *panicului adipos* conține rr.superficiale din nn.axilar, radial și brahial cutanat medial și vv.cefalică și bazilică. Superior de epicondilul medial se află gg.limfatici cubitali;

— *fascia brahială* se continuă cu fasciile regiunilor vecine. De pe fața sa profundă se desprind cele două septuri intermusculare medial și lateral, care separă cele două regiuni ale brațului. Regiunea anterioară a brațului comunică cu axila, cu regiunea anterioară a cotului și cu regiunea posterioară a brațului (fig. 87);

— *planul muscular* este reprezentat superficial de *m.biceps brahial* și profund de *m.coracobrahial* în partea superioară, iar în cea inferioară de *m.brahial* și de *originile mm.brahioradial* și *lung extensor radial al carpului*. Pe marginea medială a m.biceps brahial se află *mănunchiul vasculonervos brahial*, învelit într-o *teacă* de *țesut conjunctiv lax* (parangiul brahial), de-a lungul căreia pot migra colecțiile purulente (fig. 88). Mănunchiul vasculonervos brahial este culcat pe fața anterioară a septului intermuscular medial. Medial de artera brahială urcă *v.basilică*. Raporturile n.median cu vasele brahiale au fost arătate de anatomia descriptivă; cunoașterea lor prezintă importanță clinică, explicînd fenomenele dureroase sau paretice întîlnite în anevrismele arterei brahiale. Septul intermuscular medial este perforat proximal de *n.radial* și de *a.brahială profundă*, iar la jumătatea brațului de *n.ulnar* și de *a.colaterală ulnară superioară*, toate acestea trecînd astfel în regiunea posterioară. În partea inferolaterală a regiunii, n.radial perforează septul intermuscular lateral și își face apariția în șanțul bicipital lateral dintre m.biceps (medial) și mm.epicondilieni laterali (lateral), bifurcîndu-se la acest nivel în ramurile sale terminale. Toate orificiile lăsate de formațiunile vasculonervoase în cele două septuri, constituie căi de propagare ale colecțiilor purulente. *N.cutanat brahial medial* situat în partea cea mai medială a regiunii perforează fascia și devine superficial. *N.cutanat antebrahial medial* își continuă drumul spre antebraț, subfascial, medial de n.ulnar în partea superioară a regiunii. La jumătatea brațului perforează fascia și devine superficial;

— *planul osos* este format de humerus pe care se inseră septurile intermusculare.

DESCOPERIRI: *artera brahială* se proiectează pe linia dintre vîrful axilei și jumătatea plicii cotului, pe marginea medială a mm.coracobrahial și biceps. Se face o incizie de 7-8 cm, și se izolează și depărtează subcutanat v.bazilică. Se incizează fascia brahială, se izolează și se îndepărtează n.median, profund de care se găsesc vasele brahiale. Pentru descoperirea *nn.median* și *musculocutan* se folosește aceeași tehnică, ținîndu-se seama de raporturile lor cu vasele brahiale;

— *n.ulnar* se proiectează de la vîrful axilei la șanțul situat posterior de epicondilul medial și de aici la marginea laterală a pisiformului.

În treimea proximală a brațului, nervul se găsește anterior de septul intermuscular medial, incizia fasciei brahiale făcîndu-se pe marginea medială a capului medial al m.triceps (fig. 89, 90).

REGIUNEA BRAHIALĂ POSTERIOARĂ
(regio brachii posterior)

Limitele sînt aceleași ca la regiunea precedentă, cu deosebirea că se găsește înapoia planului frontal ce trece prin humerus. Este convexă, prezentînd la indivizii mai slabi, reliefurile m.triceps.

STRATIGRAFIE:

— *pielea* mobilă, mai groasă ca cea din regiunea anterioară. La acest nivel se fac injecții subcutanate;

— *țesutul conjunctiv subcutanat* conține ramuri nervoase senzitive din nn.axilar și radial;

— *fascia brahială;*

— *planul muscular* format superior de capul lung al m.triceps, iar distal de capetele medial și lateral ale acestuia, care se unesc formînd corpul muscular;

— *a.brahială profundă, venele satelite* și *n.radial* merg prin șanțul n.radial, perforînd distal septul intermuscular lateral spre a trece în regiunea anterioară. Profund de m.triceps, n.radial dă ramurile sale musculare și r.cutanată. Medial, înapoia septului intermuscular, coboară n.ulnar și artera colaterală ulnară superioară. În partea inferioară a regiunii, a.brahială profundă dă cele două colaterale;

— *planul osos* este reprezentat de humerus.

DESCOPERIRI: *n.radial* se proiectează pe o linie care pornește din vîrful axilei, înconjoară lateral brațul pînă în șanțul bicipital lateral din treimea distală a brațului. Pentru descoperirea lui *în treimea medie* a brațului, se incizează tegumentele, țesutul adipos subcutanat și fascia pe linia de proiecție. Se disociază cu atenție m.triceps între capul lung și cel lateral. Sub mușchi se găsește n.radial. *În treimea distală,* în șanțul bicipital lateral, după incizia pielii se izolează v.cefalică. Fascia brahială se incizează lateral de relieful m.brahial. Dacă incizia se face mai medial, există riscul pătrunderii între mm.biceps și brahial, pe unde iese n.musculocutanat. N.radial se află între mm.brahial și brahioradial. Pentru descoperirea *a.* și *vv.brahiale profunde* se folosește o tehnică similară.

REGIUNEA ANTERIOARĂ A COTULUI
(regio cubiti anterior)

Limitele *proximală* și *distală* sînt date de două linii orizontale, care trec la 3 cm superior și inferior de epicondili. Planul frontal, care trece prin epicondili o separă de regiunea posterioară a cotului. În extensia antebrațului, regiunea anterioară a cotului prezintă reliefuri vizibile. În flexie (poziția de explorare clinică), ia aspectul unui unghi diedru. Se pot palpa (în extensie se pot și observa) șanțurile bicipitale, medial și lateral. În cel medial se palpează pulsul arterei brahiale (pentru determinarea tensiunii arteriale. Această regiune se mai numește și plica cotului.

STRATIGRAFIE:

— *pielea,* subțire, foarte mobilă, prezintă un pliu transversal (plica de flexiune a cotului);

— *țesutul conjunctiv subcutanat,* moderat dezvoltat, conține „M"-ul venos superficial cu vena mediană a cotului. Aici se fac de obicei punctiile venoase. De asemenea, aici devin superficiali *n.cutanat antebrahial medial* (satelit venei bazilice) și cel *lateral* (satelit venei cefalice). La 4-5 cm proximal de epicondilul medial se găsesc ganglionii limfatici cubitali;

— *fascia* este perforată de vena mediană a cotului, prin orificiul respectiv existînd o comunicare între straturile superficiale și profunde (importanța în propagarea infecțiilor).

— *planul subfascial* cuprinde *mușchii* grupului lateral (originea mm.brahioradial, extensori radiali ai carpului și m.supinator) și ai grupului medial (originea mm.epicondilieni mediali) iar între aceștia, părțile terminale și tendoanele de inserție ale mm.brahial și biceps brahial. Între mm.epicondilieni mediali și laterali se delimitează un spațiu triunghiular cu baza în sus numit *fosa cubitală* (fossa cubitales). Tendonul m.biceps brahial o împarte în

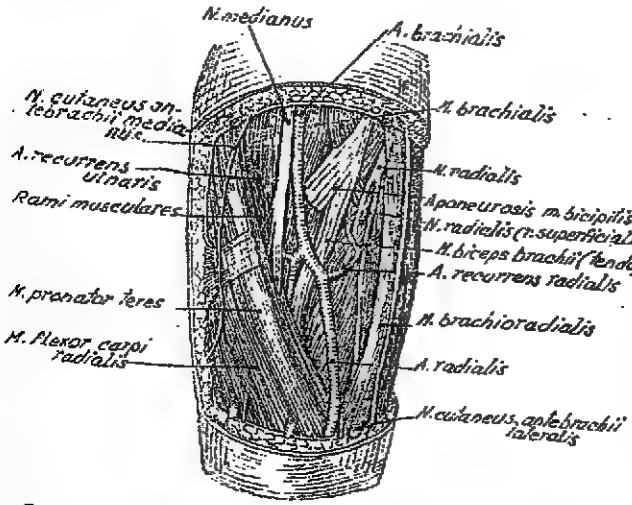

Fig. 91 – REGIUNEA ANTERIOARĂ A COTULUI STÎNG –

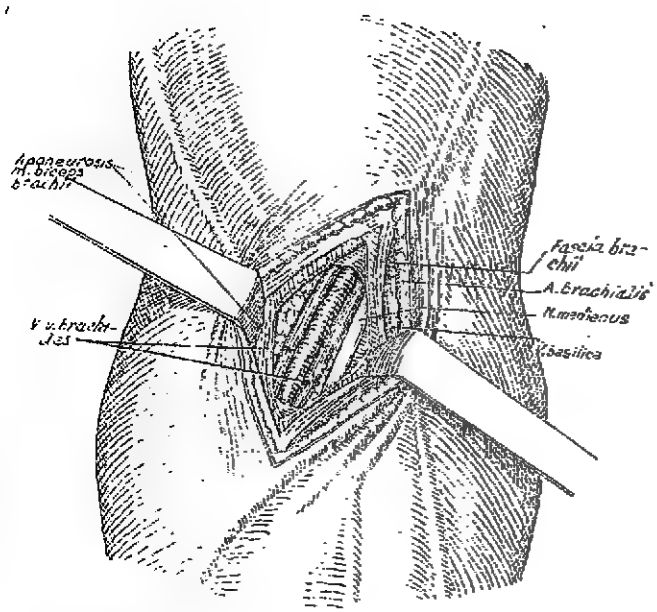

Fig. 92- DESCOPERIREA A. BRAHIALE ȘI N. MEDIAN LA PLICA COTULUI. –

două șanțuri: șanțul bicipital lateral (limitat lateral de mm epicondilieni laterali) și șanțul bicipital medial (limitat medial de mm.epicondilieni mediali). În profunzime, șanțurile ajung pînă la m.brahial. În șanțul bicipital lateral se găsesc profund: *n.radial*, (care aici se divide în r.superficială și r.profundă), *aa.colaterală radială* și *recurentă radială*, iar superficial *v.cefalică* cu *n.cutanat antebrahial lateral*. În șanțul bicipital medial se găsesc profund *vasele brahiale*, *n.median*, *r.anterioară* a *aa.colaterale ulnare inferioare* și *a.recurentă ulnară*, iar superficial *v.bazilică* cu *n.cutanat antebrahial medial*.

Artera brahială se divide aici în *a.radială* și *a.ulnară*. Această diviziune se face la 2-3 cm sub plica cotului, dar poate suferi variații. A.radială coboară între mm.brahioradial și supinator, iar cea ulnară este acoperită de originea mm.epicondilieni mediali, trece anterior de m brahial apoi de m.flexor profund al degetelor și pătrunde pe sub arcada m.flexor superficial al degetelor în regiunea anterioară a antebrațului.

— *Planul osteoarticular* este dat de articulația cotului.

DESCOPERIRI: *artera brahială* se descoperă pe linia ei de proiecție la acest nivel. Incizia se face în mijlocul regiunii; se izolează v.bazilică. Aponevroza m.biceps brahial se incizează pe sonda canelată, medial de tendonul m.biceps. Sub ea se găsesc vasele brahiale iar medial de ele *n.median* (fig. 91, 92).

REGIUNEA POSTERIOARĂ A COTULUI
(regio cubiti posterior)

Are aceleași limite *superioară* și *inferioară* cu precedenta fiind situată înapoia planului frontal care trece prin cei doi epicondili ai humerusului. Este centrată de olecran, delimitat medial și lateral de două șanțuri verticale. Inspecția și palparea regiunii furnizează date asupra reliefurilor osoase, articulației și *n.ulnar* (fig. 93).

STRATIGRAFIE:

— *pielea*, este groasă și foarte mobilă. Uneori este hiperpigmentată și stratul său cornos este foarte dezvoltat (mai ales cînt servește ca sprijin la acrobați, gimnaști sau în diverse meserii). Este sediul unor boli dermatologice (psoriazis). Prezintă numeroase pliuri transversale, este elastică, extensibilă, foarte bine vascularizată (aplicații în chirurgia plastică și a bonturilor de amputație);

— *țesutul conjunctiv subcutanat* este lax, slab reprezentat. Aici se găsește bursa olecraniană, care poate fi lezată (traumatic sau infecțios), simptomul principal al acestei leziuni (bursită) fiind tumefacția cu conținut lichid (fluctuență la palpare);

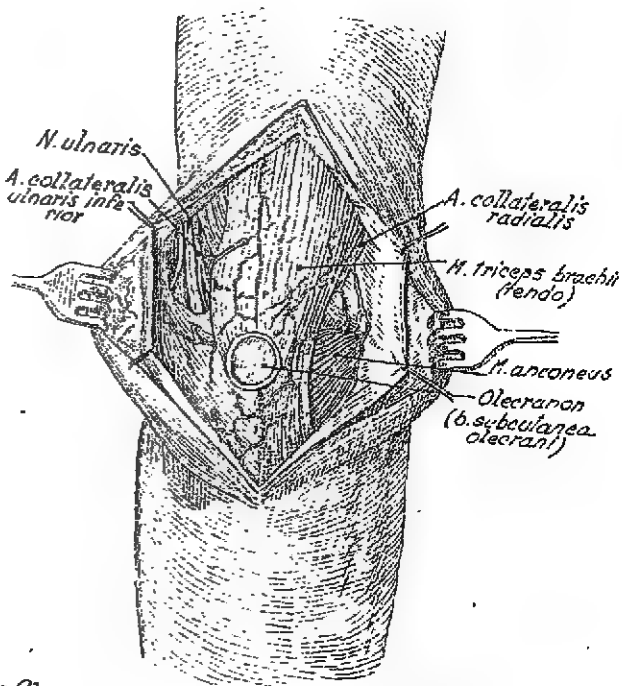

Fig. 93 – REGIUNEA POSTERIOARĂ A COTULUI DREPT. –

— *fascia* este aderentă la olecran, reprezentînd continuarea fasciei brahiale cu cea antebrahială. Proximal și distal de olecran, este întărită de inserții tendinoase provenite de la mușchii vecini;

— *planul muscular* este format de tendonul *m.triceps brahial*, lateral de *mm.anconeu, extensor ulnar al carpului, extensor al degetului mic* și *extensor al degetelor*, iar medial de *m.flexor ulnar al carpului*. În contracțiile violente există posibilitatea ca m.triceps să fractureze olecranul (fracturi prin smulgere). Vasele situate lateral și medial de olecran provin din *aa.brahială, brahială profundă, radială* și *ulnară* și iau parte la formarea rețelei arteriale a cotului. Prezența ei permite reluarea cu ușurință a circulației după ligaturi. Nervii superficiali sînt subțiri și provin din *nn.radial, musculocutan, cutanat brahial medial*. Profund, se află n.ulnar, care trece prin șanțul de pe fața posterioară a epicondilului medial, coborînd apoi printre cele două capete de origine ale *m.flexor ulnar al carpului*. În traumatismele regiunii, el poate fi comprimat la acest nivel. Profund de el, se află anastomoze dintre *aa.colaterală ulnară inferioară* și *recurentă ulnară*.

— *Planul osteoarticular* este reprezentat de olecran și articulația cotului. Pentru punctionarea articulației cotului, antebrațul se așează în flexie de 30°—45°. Acul se introduce la jumătatea distanței dintre capul radiusului și olecran, orientat spre epicondilul medial.

DESCOPERIREA N.ULNAR: se face printr-o incizie de 3-4 cm, în șanțul situat posterior de epicondilul medial. Se încarcă pe sondă fascia, se secționează și sub ea se găsește nervul.

REGIUNEA ANTERIOARĂ A ANTEBRAȚULUI
(regio antebrachii anterior)

Limita distală este reprezentată de un plan orizontal care trece prin capul ulnei. Limita sa față de regiunea posterioară este dată de un plan frontal care unește cei doi epicondili și cele două procese stiloide. Regiunea antebrahială anterioară este convexă, la nivelul ei putîndu-se inspecta și palpa reliefurile musculare și venele superficiale. Arterele ulnare și radială devin superficiale, palpabile (pulsul a.radiale) în dreptul epifizelor distale ale oaselor antebrațului (fig. 94, 95).

STRATIGRAFIE:

— *pielea* — este subțire, mobilă, elastică;

— *țesutul conjunctiv subcutanat* moderat dezvoltat, este areolar în partea laterală și lamelar în cea medială unde formează o structură fascială. În acest plan se găsesc venele superficiale ale antebrațului și ramuri din *nn.cutanat antebrahial lateral* și *cutanat antebrahial medial*.

— *fascia antebrațului* continuă pe cea a brațului, este mai groasă proximal, perforată de orificii pentru vase și nervi. De pe fața ei profundă pornesc septuri intermusculare;

— *planul muscular superficial* format dinspre lateral spre medial din mm.: *brahioradial, rotund pronator, lung palmar, flexor radial al carpului* și *flexor ulnar al carpului*. Între mm.brahioradial și flexor radial al carpului, trec *a.radială cu vv.satelite* și *r.anterioară a n.radial*, iar între mm.lung palmar și flexor ulnar al carpului, *a.ulnară cu vv.satelite* și *n.ulnar*. Între mm.flexor radial al carpului și lungul palmar se află *n.median*;

— *planul muscular mijloclu* format lateral de *mm.lung* și *scurt extensori radiali ai carpului*, iar medial de *m.flexor superficial al degetelor*. Pe m.flexor superficial al degetelor, în partea sa medială se află *vasele* și *n.ulnar*. Lateral de mușchi, în partea distală a regiunii, *n.median* devine superficial;

— *planul muscular profund* format dinspre lateral spre medial de mm.: *supinator* (printre ale cărui fascicule trece n.radial), *lung flexor al policelui* și *flexor profund al degetelor*. În partea proximală a regiunii,

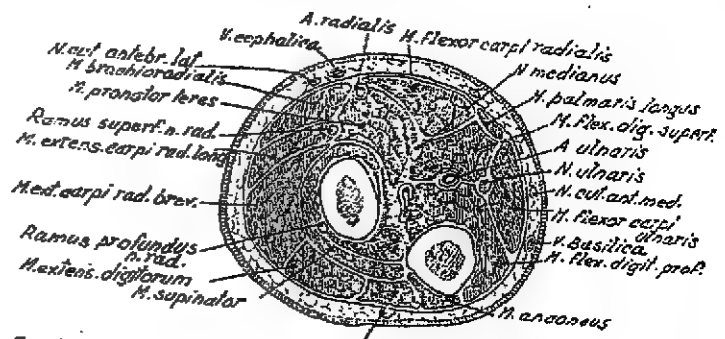

Fig.94 —SECȚIUNE TRANSVERSALĂ PRIN TREIMEA SUPERIOARĂ A ANTEBRAȚULUI STÎNG

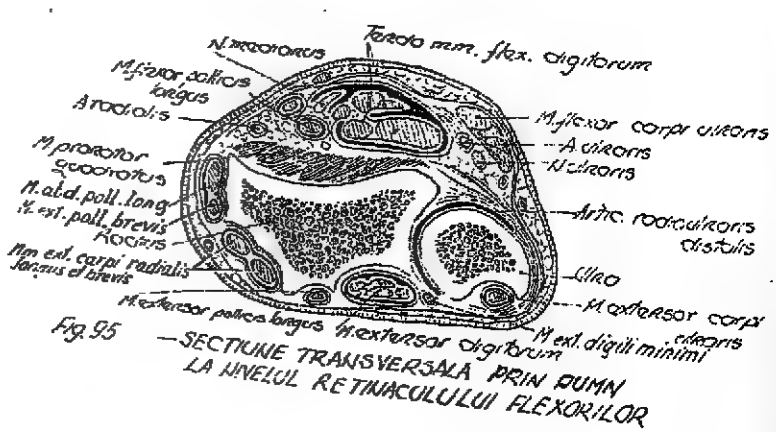

Fig.95 —SECȚIUNE TRANSVERSALĂ PRIN DUMN LA NIVELUL RETINACULULUI FLEXORILOR

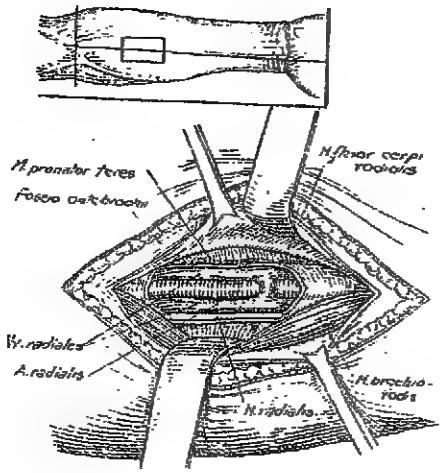

Fig. 96 – DESCOPERIREA ARTEREI RADIALE ȘI RAM. SUPERFICIALE A N.RADIAL, ÎN TREIMEA SUP. A ANTEBRAȚULUI

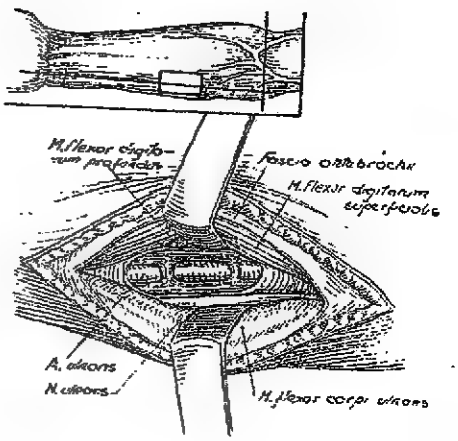

Fig. 97 – DESCOPERIREA ARTEREI ȘI NERVULUI ULNAR LA NIVELUL TREIMII SUPERIOARE A ANTEBRAȚULUI

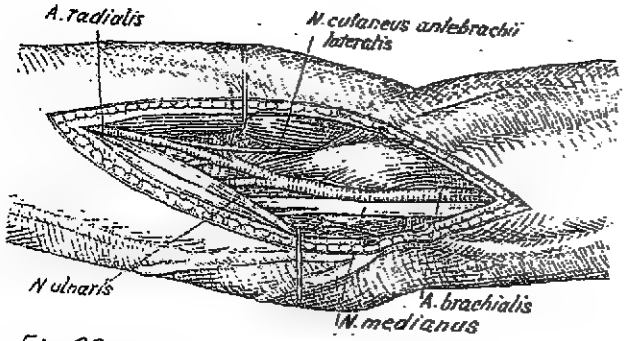

Fig. 98 DESCOPERIREA ARTERELOR BRAHIALĂ, ULNARĂ, RADIALĂ ȘI NERVILOR MEDIAN, CUTANAT ANTEBRAHIAL LATERAL LA NIVELUL COTULUI

între mm.flexor al policelui și flexor profund al degetelor se află *n.median*, cuprins în teaca fascială a m.flexor superficial al degetelor. Medial, pe m.flexor profund al degetelor coboară mănunchiul vasculonervos ulnar. În partea distală a regiunii, se află *m.pătrat pronator*, situat profund de mm.flexor lung al policelui și flexor profund al degetelor. Între el și m.flexor profund al degetelor, se află un interstițiu în care se găsesc fundurile de sac superioare ale tecilor sinoviale, ale tendoanelor mm.flexori;

— *planul osteofibros* format de diafizele oaselor antebrațului, unite prin membrana interosoasă, pe care coboară mănunchiul vasculonervos interosos anterior. Epifiza distală a radiusului este de obicei punctionată în anestezii intraosoase. Acul se introduce lateral și posterior, la 10-15 cm de vîrful procesului stiloid radial.

În partea cea mai inferioară a regiunii antebrahiale anterioare se găsește așa-zisa regiune anterioară a gîtului mîinii, care nu este omologată în N.I. Ea ar fi limitată de două planuri transversale, cel superior trecînd proximal de capul ulnei, iar cel inferior imediat distal de pisiform. La acest nivel se află retinaculul flexorilor, anterior de care trec vasele și n.ulnar, pe retinacul inserîndu-se m.lung palmar. În același plan cu retinaculul se găsesc tendoanele mm.superficiali ai regiunii anterioare a antebrațului (cu excepția m.rotund pronator). Între mm.brahioradial și flexor radial al carpul coboară vasele radiale, aici desprinzîndu-se r.palmară superficială. La acest nivel, a.radială se îndreaptă posterior pentru a pătrunde în tabachera anatomică. Profund de retinacul, trec tendoanele mm.flexori ai degetelor și al policelui, împreună cu n.median.

DESCOPERIRI:

A.și v.radială se proiectează de la jumătatea plicii cotului pînă în șanțul pulsului, la jumătatea distanței dintre tendonul m.flexor radial al carpului și procesului stiloid radial. În *treimea proximală* a antebrațului se face o incizie de 7-8 cm pe această linie de proiecție; prin fascie se identifică interstițiul dintre mm.brahioradial și flexor radial al carpului, lateral de care se incizează fascia și se depărtează lateral m.brahioradial. Prin transparența fasciei acestuia se văd vasele radiale. Pentru descoperirea arterei în *treimea distală*, incizia se face pînă la baza procesului stiloid radial. Fascia se incizează pe sondă și apoi se izolează a.radială (fig. 96).

A. și v.ulnară se proiectează pe linia dintre epicondilul medial și marginea laterală a pisiformului. Descoperirea lor nu se poate face în treimea proximală, deoarece aici sînt profunde. În treimea mijlocie

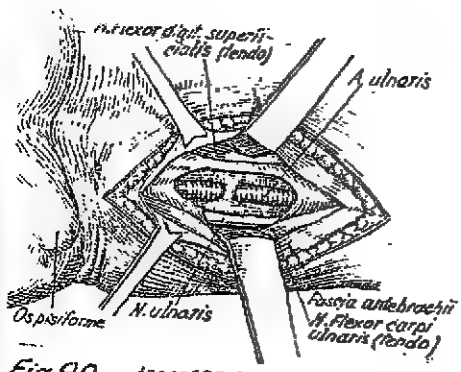

Fig 99 – DESCOPERIREA ARTEREI ULNARE ȘI NERVULUI ULNAR ÎN TREIMEA INFERIOARĂ A ANTEBRAȚULUI

a antebrațului, după incizia pielii, se secționează fascia antebrahială la 3-4 mm lateral de interstițiul dintre mm.flexor ulnar al carpului și flexor superficial al degetelor. Se depărtează lateral ultimul mușchi, iar în profunzime se găsesc vasele și n.ulnar. În treimea distală a antebrațului incizia se face pînă la pisiform. Fascia este secționată pe marginea laterală a tendonului m.flexor ulnar al carpului. Se flectează mîna, se depărtează medial tendonul m.flexor ulnar al carpului evidențiindu-se astfel vasele și n.ulnar (fig. 97, 99).

Pentru descoperirea *n.median* în treimea medie a antebrațului, se incizează pielea pe linia de proiecție și apoi fascia antebrahială. Se disociază fibrele m.flexor superficial al degetelor în lungul lor, pînă la lama profundă a fasciei acestuia. Prin transparența ei se observă n.median situat între cei doi mușchi flexori ai degetelor. În treimea distală a antebrațului n.median se află medial de tendonul m.flexor lung al policelui (fig. 98).

R.profundă a n.radial se descoperă în treimea superioară a antebrațului. Pielea este incizată începînd de la partea inferioară a șanțului bicipital lateral, pe o lungime de 10 cm distal, pînă pe fața postero-laterală a antebrațului. Fascia antebrahială se secționează între mm.brahioradial și lung extensor radial al carpului, după care se pătrunde între cei doi mușchi pînă la supinator. Se disociază m.supinator și se găsește r.profundă a nervului.

R.superficială a n.radial se descoperă în jumătatea distală a antebrațului, pe linia de proiecție a a.radiale. După incizia pielii, se secționează fascia antebrahială în interstițiul dintre mm.brahioradial și scurt extensor radial al carpului, nervul găsindu-se sub m.brahioradial.

REGIUNEA POSTERIOARĂ A ANTEBRAȚULUI
(regio antebrachii posterior)

Regiunea antebrahială posterioară are aceleași limite — *superioară* și *inferioară* — cu precedenta; profund se întinde pînă la diafizele oaselor antebrațului și membrana interosoasă. Ea este convexă, cu reliefuri musculare și venoase vizibile.

STRATIGRAFIE:

— *pielea* — este mai groasă, mobilă, prevăzută cu foliculi piloși;

— *țesutul conjunctiv subcutanat* conține nn.cutanat antebrahial lateral și cutanat antebrahial posterior;

— *fascia antebrahială* este mai groasă; pe fața ei profundă, proximal, iau inserție mușchii regiunii posterioare. Distal, prezintă retinaculul extensorilor;

— *planul muscular superficial* cuprinde mușchi dispuși în trei grupuri: lateral (mm.brahioradial, extensori radiali ai carpului și supinator), medial (partea posterioară a m.flexor ulnar al carpului) și mijlociu. Grupul mijlociu are mușchii dispuși într-un plan superficial (dinspre lateral spre medial mm.: extensor al degetelor, extensor al degetului mic, extensor ulnar al carpului și anconeu) și un altul profund (dinspre lateral spre median mm.: lung abductor al policelui, scurt extensor al policelui, lung extensor al policelui, extensor al indexului). Între cele două planuri trec a.interosoasă posterioară și r.profundă a n.radial, care merg profund de m.spinator, încrucișînd apoi mușchii planului profund;

— *planul osteofibros* format de diafizele oaselor antebrațului, unite prin membrana interosoasă.

În partea distală a regiunii antebrahiale posterioare, se află regiunea posterioară a gîtului mîinii (neomologată în N.I.), corespunzătoare celei anterioare. La acest nivel se formează retinaculul extensorilor, de la care pleacă în profunzime septuri, care vor delimita canale fibroase pentru trecerea tendoanelor mm.posteriori ai antebrațului și a tecilor lor sinoviale (vezi anatomia descriptivă).

REGIUNEA PALMARĂ
(palma manus)

Limita *superioară* a acestei regiuni este dată de un plan transversal care trece prin pisiform și tuberculul navicularului. *Distal*, este limitată de pliurile digitopalmare, *lateral* de marginea laterală a primului metacarpian, *iar medial* de marginea medială a metacarpianului V. În profunzime, regiunea ajunge pînă la planul format de metacarpiene și spațiile interosoase. La exterior regiunea este neregulată, prezentînd proeminențe oasoase (pisiform, tuberozitatea navicularului) și reliefurile musculare ale eminențelor tenară și hipotenară. În centru palma este excavată (fig. 100, 101, 102, 103).

STRATIGRAFIE:

— *pielea* este groasă, puțin mobilă, cu numeroase pliuri și șanțuri, bogată în glande sudoripare. Poate prezenta durioane (bătături), de obicei profesionale;

— *panicului adipos* este compartimentat în areole de septurile conjunctive care pleacă de la derm la aponevroza palmară. În regiunea tenară, țesutul adipos este slab reprezentat, neseptat, avînd structură lamelară. La nivelul eminenței hipotenare, imediat sub derm se află m.palmar scurt. În panicului adipos se găsesc vasele și nervii superficiali. De pe eminența tenară și hipotenară pornesc ramuri venoase spre ori-

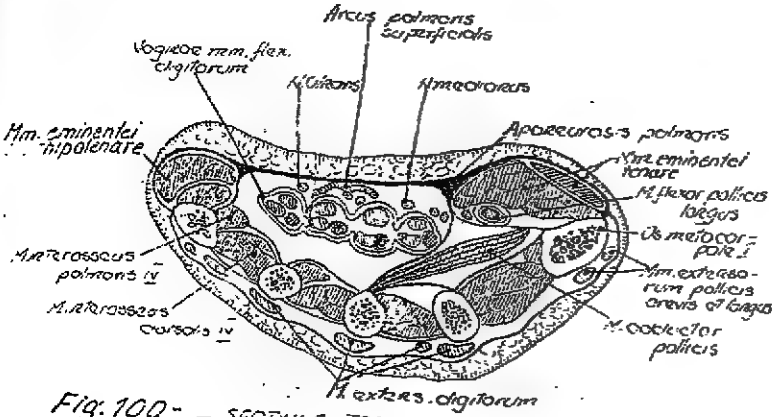

Fig. 100 – SECȚIUNE TRANSVERSALĂ PRIN MÎNĂ

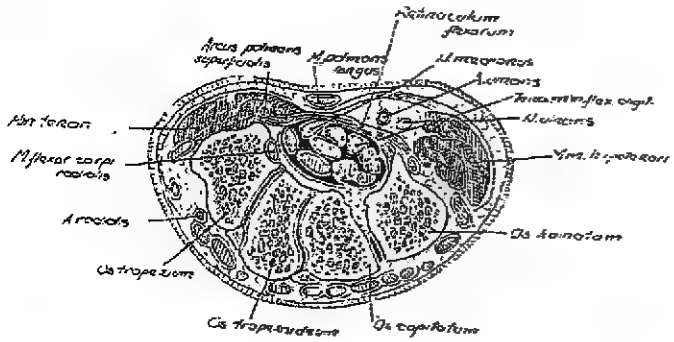

Fig. 101 – SECȚIUNE TRANSVERSALĂ LA NIVELUL RAIULUI 2 CAPIAN

ginea dorsală a vv.cefalică și bazilică. Rr.nervoase superficiale aparțin n.ulnar (pentru pielea hipotenară), n.median (pentru pielea palmară mijlocie) și nn.radial și musculocutan pentru pielea tenară);

— *aponevroza palmară* este de formă triunghiulară;

— *planul subaponevrotic* este împărțit în trei loji. Loja laterală care conține mm.eminenței tenare dispuși în trei planuri: superficial (m.scurt abductor al policelui străbătut de r.palmară a a.radială), mijlociu (mm.scurt flexor și opozant al policelui) și profund (m.adductor al policelui). Între mm.abductor și opozant al policelui trece ramura din n.median care inervează mușchii eminenței tenare. M.adductor al policelui este perforat de a.radială. Loja tenară comunică prin teaca digitopalmocarpiană a m.flexor lung al policelui cu policele și cu regiunea anterioară a antebrațului. Loja hipotenară conține mm.eminenței hipotenare dispuși într-un plan superficial (mm.scurt flexor și abductor al degetului mic) și altul profund (m.opozant al degetului mic). Ea comunică prin teaca sinovială digitopalmocarpiană cu degetul mic și regiunea anterioară a antebrațului. Loja palmară mijlocie este împărțită de tendoanele mm.flexori într-un plan pretendinos și altul retrotendinos. Planul pretendinos este situat superficial de tendoanele mm.flexori ai degetelor și conține arcul palmar superficial, aa.digitale palmare și rr.digitale ale nn.median și ulnar. El comunică cu antebrațul prin parangiul vaselor ulnare.

Planul retrotendinos este situat profund de tendoanele mm.flexori și conține arcul palmar profund și r.profundă a n.ulnar. Planul tendinos al acestei loji comunică cu antebrațul prin teaca sinovială carpopalmară a tendoanelor mm.flexori ai degetelor II-V. Planul retrotendinos comunică cu antebrațul, prin interstițiul dintre mm.pătrat pronator, flexor profund al degetelor și flexor lung al policelui. Loja palmară mijlocie comunică inferior prin cele trei spații comisurale cu degetele de-a lungul mm.lombricali și a mănunchiurilor vasculonervoase colaterale digitale.

Septurile intermusculare palmare nu separă complet cele trei loji. Astfel, septul intermuscular lateral este străbătut de tendonul m.flexor lung al policelui. Existența acestor comunicări explică posibilitatea propagării colecțiilor purulente de la teaca sinovială digitocarpiană laterală la loja tenară, la antebrat și la teaca sinovială digitocarpiană medială și de la aceasta din urmă la cea laterală, la antebrat, la loja palmară mijlocie și la teaca sinovială a indexului;

— *planul osos* este reprezentat de carpiene, metacarpiene și articulațiile dintre ele. Acest plan este acoperit de fascia palmară profundă sub care se află arcul palmar profund, r.profundă a n.ulnar și mm.interosoși palmari și dorsali. De-a lungul r.profunde a a.ulnare se stabilește comunicarea cu planul retrotendinos, iar de-a lungul a.radiale cu regiunea posterioară a mîinii.

DESCOPERIRI:

— *arcul palmar superficial* (fig. 102) se proiectează pe o linie convexă distal, care unește marginea laterală a pisiformului cu extremitatea laterală a pliului palmar transvers. Arcul palmar profund se proiectează pe o linie convexă distal, care unește marginea laterală a pisiformului cu baza primului metacarpian, convexitatea sa nedepășind linia transversală care continuă în palmă direcția policelui în abducție maximă. Incizia pentru arcul palmar superficial se face la 5-7 mm lateral de pisiform pînă în spațiile interdigitale 2-4. Se secționează după aceeași linie aponevroza palmară pe sondă și se izolează arcada. Pentru *arcul palmar profund* (fig. 103), incizia se face pe linia dintre jumătatea bazei palmei și jumătatea plicii digitopalmare a mediusului. Aponevroza palmară se secționează pe sondă, distal se găsește arcul palmar superficial, iar în concavitatea sa, mai profund tendoa-

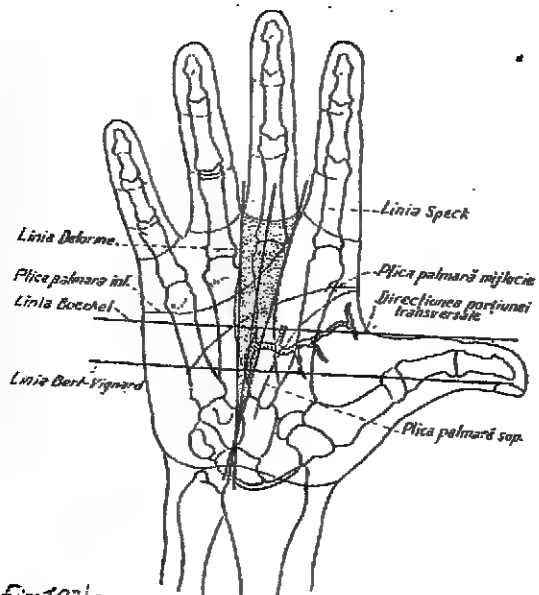

Fig. 102 - PROIECȚIA ARCULUI ARTERIAL PALMAR SUPERFICIAL

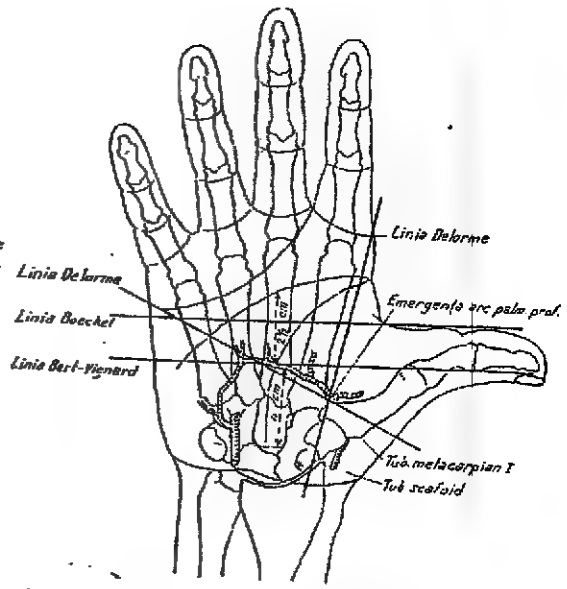

Fig. 103 - PROIECȚIA ARCULUI PALMAR PROFUND

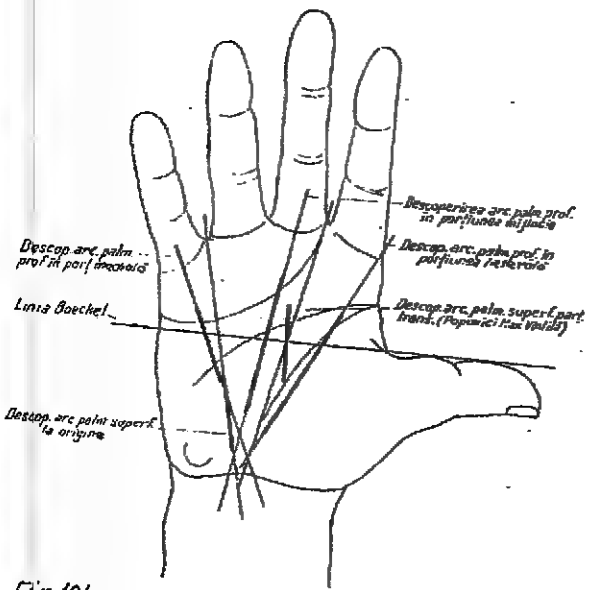

Fig. 104 - INCIZII PENTRU DESCOPERIREA ARCURILOR ARTERIALE PALMARE

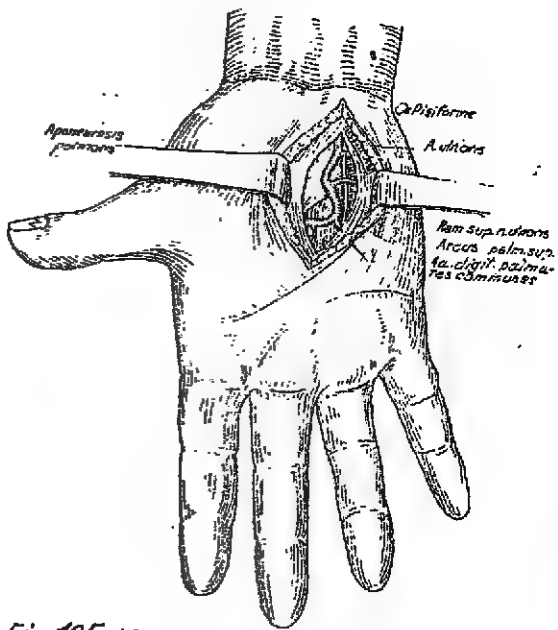

Fig. 105 - DESCOPERIREA ARCULUI ARTERIAL PALMAR SUPERFICIAL

nele m.flexor al degetelor. Se izolează tendoanele pentru degetele II-III. Se flectează degetele și în profunzime, medial de metacarpianul III se găsește arcul profund. Izolarea sa se face cu grijă, deoarece este încrucișat anterior sau posterior în partea sa medială de r.profundă a n.ulnar.

Partea superioară a palmei este zona periculoasă chirurgical, deoarece aici se proiectează cele două arcade arteriale. Limite ei inferioară corespunde liniei care prelungește fața anterioară a policelui în maximă abducție (fig. 104, 105, 106, 107).

— *N.median* se descoperă în canalul carpian. Incizia pielii se face longitudinal, la jumătatea plicii de flexie a mîinii. După incizarea fasciei, între tendoanele mm.flexor radial al carpului și lung palmar se identifică n.median. Retinaculul flexorilor se secționează pe sondă.

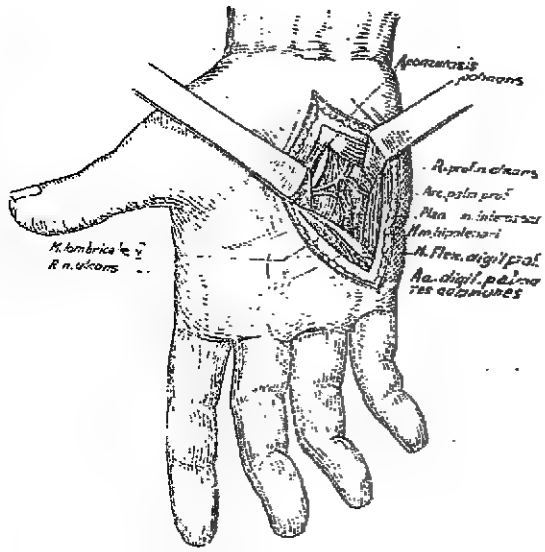

Fig. 106- DESCOPERIREA ARCULUI ARTERIAL PALMAR PROFUND ÎN PORȚIUNEA MEDIALĂ

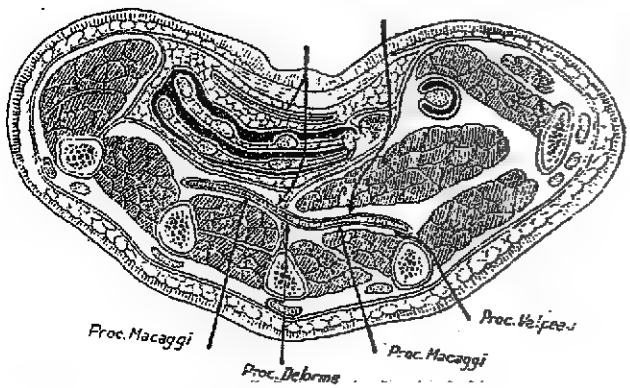

Fig. 107 — SECȚIUNE TRANSVERSALĂ PRIN MÎINA CHI DE ABORDARE ALE ARCURILOR ARTERIALE PALMARE

DORSUL MÎINII
(dorsum manus)

Dorsul mîinii are aceleași limite superioară, medială și laterală ca și regiunea palmară, limita inferioară corespunzînd planului transversal care trece prin articulațiile metacarpofalangiene. Această regiune este patrulateră, ușor convexă în sens transversal. Prin piele se observă proeminențele longitudinale ale metacarpienelor și tendoanelor mm.extensori ai degetelor, precum și desenul neregulat al venelor superficiale.

STRATIGRAFIE:

— *pielea* — este subțire, foarte mobilă, elastică, conținînd foliculi piloși și glande sebacee;

— *țesutul conjunctiv subcutanat* este lamelar. La acest nivel se află originile vv.cefalică și bazilică, iar profund de acestea rr.superficiale ale nn.radial și ulnar;

— *fascia dorsală* este continuare a fasciei antebrahiale și a retinaculului extensorilor, terminîndu-se pe metacarpienele I-V și pe aparatul extensor al degetelor;

— *planul tendinos* este format dinspre lateral spre medial de mm.: extensori radiali ai carpului, abductor lung al policelui, extensor scurt al policelui, extensor lung al policelui, extensor al degetelor și extensor ulnar al carpului. Între piele și aceste tendoane se află un țesut conjunctiv lax care le ușurează alunecarea. Sub planul tendinos se află arcul arterial dorsal al carpului, a.dorsală a policelui și aa.metacarpiene dorsale;

— *planul profund* este alcătuit din fascia profundă, fața dorsală a mm.interosoși dorsali, oasele carpului și metacarpului. Între primul mușchi interosos dorsal și m.adductor al policelui se află un spațiu (loja comisurală a policelui și a indexului) care conține țesut conjunctiv lax, fiind sediul de predilecție al flegmoanelor din această regiune.

DESCOPERIRI:

— *a.radială* se descoperă în tabachera anatomică. Incizia se face de la vîrful procesului stiloid radial, paralel cu tendoanele, pe o lungime de 2–3 cm. Se izolează și se depărtează v.cefalică și rr.nervoase superficiale. Fascia se secționează pe sondă. Profund de țesutul conjunctiv care se disociază cu sonda, se găsește artera, care încrucișează oblic linia de incizie de sus în jos;

— în *v.cefalică* la nivelul tabacherei anatomice se pot face injecții intravenoase;

— *limfografia* se face pe fața dorsală a mîinii, după o tehnică identică cu cea descrisă la membrul inferior. Incizia se practică la nivelul articulațiilor carpometacarpiene; injectarea substanței se face mai încet în cantitate de 3-5 ml.

DEGETELE MÎINII
(digiti manus)

Degetele sînt studiate separat, datorită importanței lor în chirurgia mîinii (fig. 108,–110).

STRATIGRAFIE:

— *pielea anterioară* este identică cu cea a palmei, prezentînd pliuri tranversale de flexie în dreptul articulațiilor metacarpofalangiene și interfalangiene. Inciziile pentru intervențile chirurgicale pe degete nu trebuie să treacă perpendicular peste aceste pliuri. Papilele dermice, au desene specifice (amprente), sînt bogate în corpusculi nervoși senzitivi, în special în dreptul falangei distale;

— *paniculul adipos* este areolar, bine reprezentat. Este sediul de predilecție al supurației degetelor (panariții). La nivelul ultimei falange, vine în contact direct cu osul, de unde pericolul osteitelor în panariții;

— *tecile fibroase și sinoviale* ale flexorilor cu retinaculele respective;

— *tendoanele mm.flexori ai degetelor;*

— *mănunchiurile vasculonervoase colaterale palmare ale degetelor;*

— *falangele și articulațiile interfalangiene;*

— *tendoanele extensoare ale degetelor cu aponevrozele dorsale;*

— *panicului adipos* care conține vase și nervi colaterali dorsali ai degetelor, formațiuni mai puțin voluminoase decît cele palmare, precum și venele superficiale ale degetelor;

— *pielea posterioară a degetelor* subțire, cu foliculi piloși, mobilă, cu pliuri transversale mai pronunțate la nivelul articulațiilor. Pe ultima falangă se află unghia.

DISECȚIA MEMBRULUI SUPERIOR

DISECȚIA FEȚEI ANTERIOARE A MEMBRULUI SUPERIOR

Disecția feței anterioare a membrului superior începe cu disecția axilei. Linia de incizie a pielii, continuă pe cea de la disecția peretelui antero-lateral al toracelui. Ea merge de-a lungul claviculei pînă la extremitatea acromială a acesteia, iar de aici coboară pe mijlocul brațului, antebrațului și a mîinii. La nivelul degetelor se continuă prin incizii pe mijlocul acestora. Această linie se completează cu incizii transversale: la marginea inferioară a mușchiului marelui pectoral, la plica cotului, pe fața anterioară a articulației radiocarpiene și la nivelul articulațiilor metacarpofalangiene. Lambourile cutanate se disecă spre marginile membrului superior. În tot timpul disecției feței anterioare a membrului superior, cadavrul este așezat pe spate, cu brațele în abducție la 90°, cu mîna și antebrațul în supinație. Sub membrele superioare se introduce transversal o scîndură. Degetele se fixează prin cuie la extremitățile lor distale. După îndepărtarea pielii, în țesutul conjunctiv subcutanat se evidențiază și se disecă formațiunile vasculonervoase superficiale. Fascia superficială se incizează de asemenea pe mijlocul feței anterioare a membrului superior, ocolind elementele vasculonervoase superficiale. În acest fel, se obține o imagine de ansamblu asupra continuității fasciilor, vaselor și nervilor superficiali.

DISECȚIA AXILEI

Disecția axilei continuă disecția peretelui antero-lateral al toracelui. Prin inciziile enunțate mai sus creează un lambou cu baza inferior.

Pielea se ridică mai întîi de pe peretele anterior al axilei, începînd de la extremitatea medială a lamboului cutanat, și se continuă lateral și inferior. Disecarea ei la baza axilei se face cu oarecare greutate, datorită aderențelor ei la fascia axilară. Se secționează aceste aderențe.

Disecția planului muscular superficial. După îndepărtarea fasciei superficiale se urmărește direcția fibrelor m.pectoral mare pînă la inserția lor. Tot acum se pot studia cele trei părți de origine ale m.pectoral mare. Lateral, se evidențiază spațiul deltopectoral cu

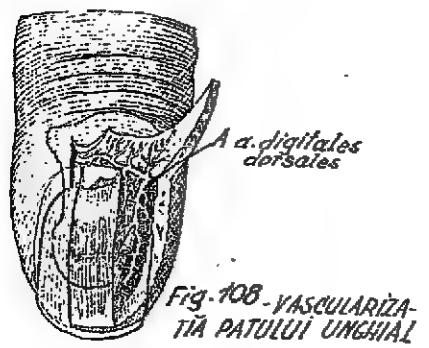

Fig. 108 - VASCULARIZAȚIA PATULUI UNGHIAL

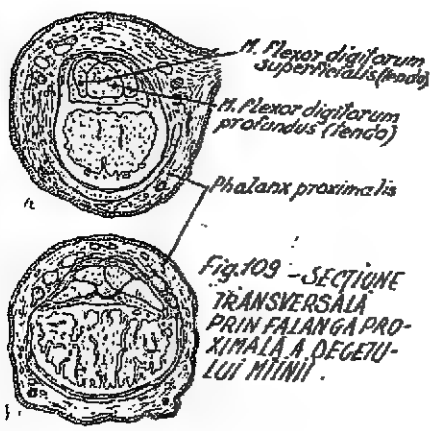

Fig. 109 - SECȚIUNE TRANSVERSALĂ PRIN FALANGA PROXIMALĂ A DEGETULUI MÎINII.

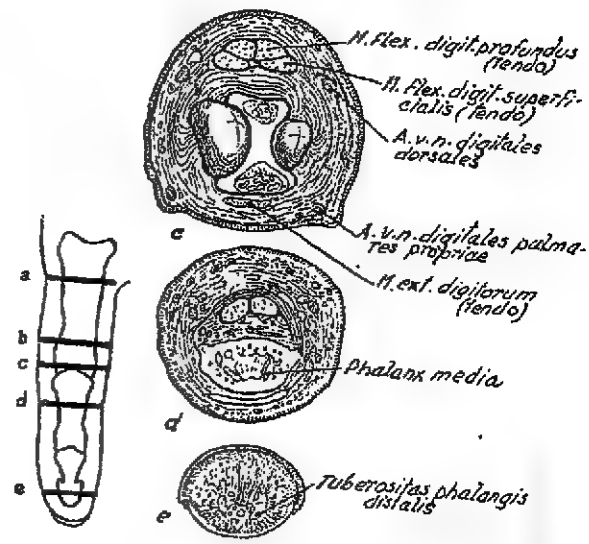

Fig. 110 - SECȚIUNE TRANSVERSALĂ PRIN FALANGA PROXIMALĂ, MEDIE ȘI DISTALĂ A DEGETULUI MÎINII

conținutul său. Se disecă fascia spre baza axilei. Se introduc degetele sub mușchiul pectoral mare, decolîndu-l cu grijă de planurile profunde. Secționarea lui se face la 4-5 cm medial de inserția pe humerus, capătul medial fiind abătut cu grijă medial, evitînd distrugerea formațiunile vasculonervoase subiacente. Se studiază vasele și nervii care pătrund în mușchiul pectoral pe fața lui profundă.

Disecția planului muscular profund. Profund de m.pectoral mare se află de sus în jos de m.subclavicular, fascia claviopectorală și m.pectoral mic. Se disecă aa.toracică supremă, toracoacromială și n.toracic lateral. M.mic pectoral se secționează la 3-4 cm de inserție și se abate medial și inferior cu grije, pentru a se secționa formațiunile vasculonervoase situate profund de el.

Disecția conținutului axilei. Pentru identificarea formațiunilor vasculonervoase ale axilei, se poate lua ca prim reper dispoziția celor două rădăcini ale n.median. În raport cu acesta se identifică artera și vena axilară. Superior de m.mic pectoral se evidențiază ramurile arterei axilare, urmărindu-se traiectul lor medial pe peretele lateral al toracelui, iar al arterei acromiotoracice pînă în spațiul deltopectoral. Se studiază alcătuirea ansei nn.pectorali. În continuare, se evidențiază nervii care provin din cele trei fascicule ale plexului brahial. Cel mai medial se află n.cutanat brahial medial, care se urmărește distal, disecîndu-se ramurile lui comunicante. Pentru identificarea n.musculocutan se folosește drept reper raportul lui cu m.coracobrahial. Aa.circumflexe humerale sînt urmărite în traiectul lor pe sub m.coracobrahial spre epifiza proximală a humerusului. Ganglionii axilari odată studiați sînt îndepărtați cu grijă, împreună cu țesutul adipos axilar.

Peretele posterior al axilei se evidențiază abătînd medial și în jos sau lateral mănunchiul vasculonervos axilar principal. Dacă mănunchiul vasculonervos axilar principal este îndepărtat în sus se observă pe peretele lateral al toracelui digitațiile m.dințat anterior, n.toracic lung, aa.toracică laterală și toracodorsală. Peretele muscular posterior este alcătuit din tendoanele mm.subscapular, rotund mare, latissimus dorsi. N.toracodorsal se află pe m.latissimus dorsi, pe cînd n.subscapular pe suprafața m.subscapular. Se urmăresc rr.posteriore ale a.axilare în traiectul lor spre regiunile posterioare ale membrului superior, împreună cu elementele nervoase care le însoțesc.

DISECȚIA REGIUNII ANTERIOARE A BRAȚULUI

Disecția planurilor superficiale. În paniculul adipos se disecă pe marginea medială a m.biceps, vena bazilică și n.cutanat antebrahial medial, iar pe marginea laterală a acestuia v.cefalică și n.cutanat antebrahial lateral. V.bazilică se disecă pînă la jumătatea brațului, unde pătrunde sub fascie. Se urmăresc ramificațiile n.cutanat brahial medial. Fascia brahială se secționează longitudinal, la mijloc, păstrînd formațiunile superficiale. Cele două lambouri fasciale se abat spre marginile regiunii și se examinează septurile intermusculare și inserțiile care se trag pe ele.

Disecția mușchilor și vaselor. După secționarea fasciei brahiale se vede m.biceps, care este îndepărtat lateral. Pe marginea lui medială se evidențiază mănunchiul vasculonervos brahial. Se studiază elementele lui componente, raporturile dintre ele. Capetele m.biceps se urmăresc pînă la originea lor. Se pun în evidență mm.coracobrahial și brahial, iar în partea laterală, distal, originea pe septul intermuscular lateral a mm.brahioradial și lung extensor radial al carpului. În raport cu m.coracobrahial și apoi în interstițiul dintre mm.biceps și brahial se urmărește n.musculocutan și ramuri pe care acesta le dă, pentru mușchii regiunii anterioare a brațului. În partea inferioară a șanțului bicipital lateral, el devine superficial, continuîndu-se cu n.cutanat antebrahial lateral. În partea superioară a regiunii se evidențiază a.brahială profundă, care trece posterior împreună cu vv.satelite și cu n.radial. Inferior de ea, din a.brahială se desprinde a.colaterală ulnară superioară, care trece posterior împreună cu n.ulnar, perforînd septul intermuscular medial. Se urmărește vărsarea v.bazilice în v.brahială. În partea distală a regiunii se disecă a.colaterală ulnară inferioară, urmărindu-se trecerea ei în regiunea posterioară a brațului.

DISECȚIA REGIUNII ANTERIOARE A COTULUI

Disecția planurilor superficiale. După îndepărtarea pielii, se pun în evidență cele două șanțuri bicipitale și formațiunile superficiale care le corespund. În dreptul șanțului bicipital lateral se găsesc vv.cefalică, mediocefalică și n.cutanat antebrahial lateral, iar în dreptul celui medial vv.bazilică, mediobazilică și n.cutanat antebrahial lateral, iar în dreptul celui medial vv.bazilică, mediobazilică și n.cutanat antebrahial medial. Între vv.cefalică și bazilică se găsește v.mediană a cotului cu anastomoza ei cu vv.profunde.

Disecția planului muscular. După secționarea fasciei, se identifică limitele fosei cubitale și ale celor două șanțuri bicipitale. Se secționează aponevroza bicipitală pe sondă, după ce a fost urmărită direcția ei. În șanțul bicipital medial se urmărește a.brahială și n.median, studiind raporturile lor. Se caută bifurcația a.brahiale și ramurile arterei ulnare, care participă la formarea rețelei arteriale a cotului. În șanțul bicipital lateral se disecă a.radială cu ramurile pe care le dă și bifurcația n.radial. Ramurile care provin din porțiunile inițiale ale arterelor radială și ulnară sînt urmărite în traiectul lor.

DISECȚIA REGIUNII ANTERIOARE A ANTEBRAȚULUI

Disecția planurilor superficiale. În paniculul adipos se continuă disecția nn.cutanați antebrahiali lateral și medial și a vv.superficiale. Se urmăresc aceste vene pînă la originea lor pe fața posterioară a mîinii.

Disecția planului muscular superficial. Fascia antebrahială se secționează vertical pe mijlocul antebrațului, iar cele două lambouri se abat lateral și medial. Apoi se urmăresc septurile intermusculare

care pornesc din ea. În treimea superioară a regiunii mușchii se inseră pe fascie, făcînd decolarea acesteia foarte dificilă. În partea laterală a regiunii se află m.brahioradial, în raport cu care se urmărește r.superficială a n.radial, a.radială și raporturile dintre ele. Distal se identifică mușchii care mărginesc șanțul pulsului. Se identifică mm.epicondilieni mediali care aparțin acestui strat. Se urmărește traiectul n.median printre cele două capete ale m.rotund pronator. În partea distală a antebrațului, lateral de m.flexor ulnar al carpului se observă mănunchiul vasculonervos ulnar, studiindu-se raporturile elementelor sale componente. Se secționează m.rotund pronator în apropierea inserției pe radius și apoi m.flexor radial al carpului și m.lung palmar.

Disecția planului muscular mijlociu. Se abate lateral m.brahioradial, profund de el găsindu-se mm.extensori radiali ai carpului. Prin secționarea celor trei mușchi epicondilieni mediali superficiali se pune în evidență m.flexor superficial al degetelor. Se studiază inserțiile și raporturile cu mm.superficiali. Se urmăresc raporturile mușchiului cu n.ulnar, precum și alcătuirea mănunchiului vasculonervos ulnar în partea proximală a antebrațului. M.flexor superficial al degetelor este disociat de planul profund, reperîndu-se în partea inferioară a regiunii n.median. Acesta este urmărit apoi proximal, unde se află în teaca fascială de pe fața profundă a m.flexor superficial al degetelor. Nervul este disecat cu grijă și apoi se secționează m.flexor superficial al degetelor, proximal de locul în care începe împărțirea lui în cele patru tendoane.

Disecția planului muscular profund. Cei doi mușchi extensori radiali ai carpului sînt îndepărtați lateral, profund de ei găsindu-se m.supinator și r.profundă a n.radial. Prin secționarea m.flexor superficial al degetelor se pun în evidență mm.flexor profund al degetelor, flexor lung al policelui și n.median. Prin disocierea tendoanelor mușchiului flexor profund al degetelor, găsim în partea distală a regiunii m.pătrat pronator, care acoperă parțial membrana interosoasă. Se urmărește traiectul și alcătuirea mănunchiului vasculonervos interosos.

La limita inferioară a regiunii antebrahiale anterioare, se studiază, retinaculul flexorilor, dispoziția, inserțiile lui, precum și formațiunile musculare și vasculonervoase, care trec anterior, în același plan și posterior de el (vezi anatomia topografică). Se identifică tecile fibroase și sinoviale ale mm.flexori pînă în spațiul situat anterior de m.pătrat pronator.

DISECȚIA REGIUNII PALMARE

Disecția planurilor superficiale. Pielea se disecă cu greutate în regiunea mijlocie a palmei, datorită aderențelor ei la aponevroza palmară. În partea medială a regiunii ea este îndepărtată cu grijă pentru a pune în evidență fasciculele m.scurt palmar. Îndepărtarea pielii se face cu prudență pentru a nu leza vasele și nervii digitali. După disecția pielii se studiază structura aponevrozei palmare, dispoziția ei și fasciile care acoperă mm.eminenței tenare și hipotenare. Se trage de aponevroza palmară în sus și astfel se văd cele două septuri palmare.

Disecția lojei tenare. După înlăturarea fasciei tenare, apare m.scurt abductor al policelui, care se secționează transversal. Profund de el se găsesc mm.opozant și scurt flexor al policelui, iar între ei ramura n.median care inervează mm.eminenței tenare. Se examinează perforarea septului intermuscular lateral de către tendonul m.flexor lung al policelui. După secționarea mm.opozant și scurt flexor al policelui se văd cele două fascicule ale m.adductor al policelui. Se studiază raporturile lui cu a.radială.

Disecția lojei hipotenare. După secționarea m.palmar scurt și a fasciei hipotenare se vede planul format de mm.abductor și scurt flexor al degetului mic, iar sub aceștia m.opozant.

Disecția lojei palmare mijlocii. Aponevroza palmară este secționată transversal la marginea inferioară a retinaculului flexorilor și se abate spre degete. Se disecă arcada palmară superficială, studiindu-se alcătuirea și raporturile ei, precum și ramurile care pleacă din ea. Acestea din urmă sînt urmărite distal pînă la degete. În continuare se disecă rr.superficiale ale nn.ulnar și median. După secționarea retinaculului flexorilor se pot urmări complet tecile fibroase și sinoviale. Prin abaterea spre degete a m.flexor superficial al degetelor se pun în evidență mm.flexor profund al degetelor și lombricali. Se examinează dispoziția și inervația acestora. În continuare se disecă elementele spațiului retrotendinos, cu arcada palmară profundă și mm.interosoși.

DISECȚIA DEGETELOR

Disecția planurilor superficiale. Disecția pielii este dificilă datorită aderenței dermului la tecile fibroase și la periostul falangelor. Se pun în evidență mănunchiurile vasculo-nervoase digitale.

Disecția tecilor fibroase și sinoviale. După ce s-a examinat dispoziția acestora sînt secționate pe sondă. Se urmăresc inserțiile tendoanelor mm.flexori ai degetelor.

DISECȚIA FEȚEI POSTERIOARE A MEMBRULUI SUPERIOR

Cadavrul este așezat cu fața în jos, cu membrele superioare în abducție la 90°, sprijinite pe scîndura dispusă transversal. Incizia pielii și a fasciei se face tot global, pentru întregul membru, continuînd pe cea de la spate. Astfel, pe spate se fac două incizii transversale, una superioară în lungul claviculei și acromionului unindu-se cu cea de pe spina scapulei și o a doua de la procesele spinoase prin vîrful scapulei pînă la plica axilară posterioară. Pe fața posterioară a membrului superior, se practică o incizie longitudinală pe mijlocul brațului, antebrațului, mîinii, trecînd apoi prin fiecare deget. Ea este completată cu incizii transversale, la nivelul cotului, mîinii și degetelor, corespunzînd ce-

lor de pe fața anterioară. Pielea și fascia se diseca pînă la marginile membrului superior.

DISECȚIA REGIUNII SCAPULARE

Disecția fosei supraspinoase. Se dezinseră m.trapez de pe spina scapulei punîndu-se astfel în evidență fața lui profundă pe care se disecă nervii și vasele care pătrund în mușchi. Prin secționarea fasciei supraspinoase se descoperă m.supraspinos. Se urmărește direcția fibrelor și inserția lor, pentru a ne putea explica și acțiunea mușchiului. M.supraspinos este secționat apoi lateral, dezinserat parțial de pe fosa supraspinoasă, ceea ce ne permite să examinăm acum, vasele și nervul suprascapular, urmărindu-le pe acestea în traiectul lor spre fosa infraspinoasă.

Disecția fosei infraspinoase. După disecarea fasciculelor posterioare ale m.deltoid, acesta este secționat la 3-4 cm lateral de origine, fapt care descoperă fosa infraspinoasă. Secționînd m.infraspinos în partea sa laterală evidențiem vasele și n.suprascapular. Pe marginea laterală a scapulei se găsesc cei doi mușchi rotunzi și lungul triceps, cu spațiile dintre ei și conținutul lor.

DISECȚIA REGIUNII DELTOIDIENE

În planul superficial se disecă ramurile din n.axilar, plexul cervical și din a.circumflexă humerală posterioară. Se studiază dispoziția celor trei fascicule componente ale m.deltoid. Mușchiul se abate lateral ceea ce ușurează disecția conținutului spațiului bironcohumerotricipital.

DISECȚIA REGIUNII BRAHIALE POSTERIOARE

În planul superficial se caută ramurile din n.axilar și n.radial, care ies posterior și distal de m.deltoid. Sub fascie se găsește m.triceps, căruia îi distingem proximal capul lung și capul lateral. Aceste origini se disociază pentru a identifica n.radial și a.brahială profundă. După ce identificăm distal și medial capul medial al m.triceps, se secționează corpul mușchiului, aproximativ între capul lung și lateral, de-a lungul n.radial pe care îl urmărim cu o sondă canelată.

Înapoia septului intermuscular medial, la jumătatea brațului găsim n.ulnar și a.colaterală ulnară superioară, care au perforat septul venind din regiunea brahială anterioară.

DISECȚIA REGIUNII ANTEBRAHIALE POSTERIOARE

După disecția formațiunilor vasculonervoase superficiale se procedează la izolarea celor două planuri musculare. Mai întîi se identifică grupul muscular lateral (lung și scurt extensori radiali ai carpului). Izolarea mușchilor se face începînd dinspre distal, deoarece proximal originile lor se confundă. Pentru examinarea m.supinator se abat lateral mușchii plexului superficial. Se urmărește n.radial, a cărei ramură profundă pătrunde între cele două fascicule ale m.supinator. Se secționează fasciculul superficial al mușchiului și se disecă ramurile pe care le dă nervul radial pentru mm.posteriori ai antebrațului, distal se izolează retinaculul extensorilor, după care se urmărește în ordine, dinspre lateral dispoziția și conținutul tecilor fibroase. Se examinează limitele și conținutul tabacherei anatomice.

DISECȚIA REGIUNII POSTERIOARE A MÎINII

În planul superficial se disecă venele superficiale, iar profund de acestea ramurile dorsale provenite din nn.ulnar și radial. Sub fascie se identifică tendoanele musculare. Mușchii extensori sînt disecați pînă la inserția lor. Se urmărește traiectul a.radiale spre primul mușchi interosos posterior. Profund de tendoanele mm.extensori se pot examina mm.interososi posteriori.

DISECȚIA DEGETELOR

Subcutanat se identifică nervii și vasele colaterale dorsale, iar profund aponevroza dorsală a degetelor cu părțile ei componente. Se ridică această aponevroză la nivelul falangelor, cu ajutorul unui cîrlig și se observă inserțiile ei.

DISECȚIA ARTICULAȚIILOR MEMBRULUI SUPERIOR

După disecția părților moi se recapitulează toate formațiunile disecate, urmărindu-le în special pe acelea care trec dintr-o regiune în alta. Studiul sintetic este completat prin examinarea secțiunilor topografice făcute la diferite nivele. Se procedează apoi la studiul articulațiilor. Pentru aceasta toate părțile moi sînt dezinserate, prilej cu care putem urmărim inserțiile musculare cît mai aproape de os.

La *articulația sternoclaviculară* se studiază ligg.sternoclaviculare și interclavicular, după care se secționează capsula și se găsește discul articular.

La *articulația acromioclaviculară* se pot studia ligg.coracoacromial, coracoclaviculare și suprascapular.

Disecția articulației umărului începe cu examinarea capsulei articulare și raporturile ei cu mușchii care o acoperă. După secționarea ei, se evidențiază labrul glenoidal cercetîndu-se dispoziția și raporturile sale, precum și cele două fețe articulare. Se notează aspectul lucios al fețelor articulare datorat cartilajului articular.

La *articulația cotului,* după dezinserarea părților moi, se analizează dispoziția capsulei ți a ligamentelor. Capsula se va secționa transversal după care se cercetează fețele articulare ale celor trei oase, modul lor de articulare, precum și ligamentul inelar al radiusului.

La *nivelul antebrațului* se examinează membrana interosoasă, dispoziția fibrelor ei și a corzii oblice.

Studiul *articulațiilor mîinii* începe prin cel al ligg.colaterale, radiocarpian și ulnocarpian. În parelel sînt examinate și celelalte articulații ale mîinii. După dezarticulare se examinează dispoziția fețelor articulare ale oaselor componente.

Articulația carpometacarpiană. Se studiază dispoziția ligamentelor ei palmare și interosoase. Dezarticularea se face pe fața posterioară prin secționarea tuturor ligamentelor.

În mod similar se procedează pentru articulațiile *intermetacarpiene, metacarpofalangiene* și *interfalangiene.*

ANATOMIA PE VIU A MEMBRULUI SUPERIOR

GENERALITĂȚI

Membrul superior reprezintă, la individul adult, în funcție de profesie cca 6-7 % din masa corpului. Segmentele membrului superior sînt: *umărul,* care cuprinde formațiunile grupate în jurul centurii scapulare și articulației umărului; *brațul,* (brachium) care este segmentul cel mai voluminos al membrului și cel mai proximal al extremității libere; *antebrațul* (antebrachium) care este limitat distal de un plan care trece prin capul ulnei corespunzînd plicii superioare de pe fața anterioară a articulației radiocarpiene; *mîna* (manus) este ultimul segment, cel mai complex și mobil, instrumentul celor mai fine mișcări.

Membrul superior se examinează la individul sănătos în ortostatism, pe cînd la bolnavi se poate examina în decubit dorsal. Inspecția și palparea reliefurilor osoase, ligamentare sau musculare se face atît la segmentul în repaus, cît și în timpul în care persoana examinată execută diferite mișcări la care examinatorul opune rezistență. Cunoscînd acțiunea fiecărui mușchi, ne putem opune contracției lui, evidențiindu-i astfel mai bine corpul muscular și tendoanele. Pentru venele superficiale, compresiunile circulare, moderate, aplicate proximal (garoul etc.) sînt foarte utile. De asemenea circulație venoasă și superficială este evidentă

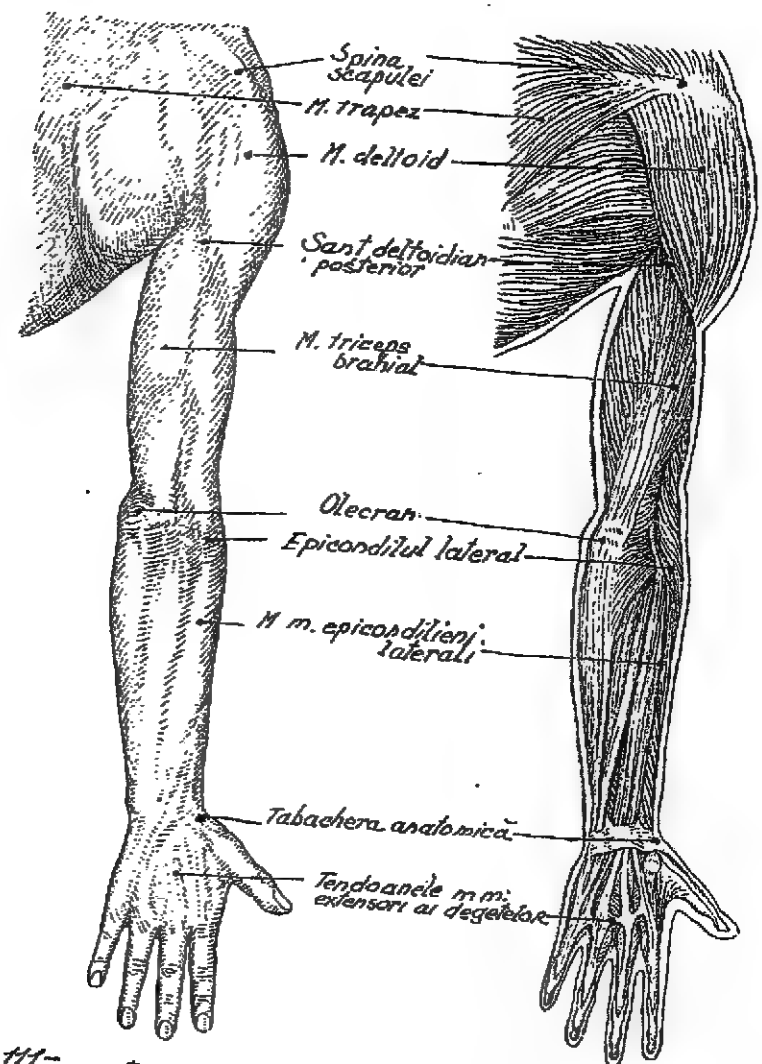

Fig. 111 — ELEMENTE DE ANATOMIE PE VIU MEMBRUL SUPERIOR - FAȚĂ POSTERIOARĂ

după o activitate fizică intensă sau la individii musculoși (fig. 111, 112, 113, 114, 115).

INSPECȚIA MEMBRULUI SUPERIOR

TEGUMENTELE membrului superior prezintă caracteristici în funcție de regiune. În general, sînt mai groase mai puțin mobile, cu pilozitate accentuată și mai pigmentate pe fețele posterioare și laterale ale membrului. Tegumentele feței mediale a brațului și anterioare a antebrațului, sînt mai subțiri și mai mobile, ceea ce face ca desenul venos superficial să fie vizibil.

Pielea axilei conține numeroși foliculi piloși și numeroase glande sudoripare, fiind de aceea frecvent sediul unor infecții (hidrosadenite). Pielea dorsului mîinii este foarte extensibilă și mobilă, în timp ce pe fața palmară este puțin mobilă, groasă cu multe glande sudoripare. Profesia poate conferi unele aspecte deosebite pielii în diverse regiuni (calozități și bursite palmare și olecraniene la acrobați, durioane palmare la muncitorii manuali, durioane ale marginilor ulnare și radială ale indexului și mediusului la scriitori, etc.).

La nivelul trecerii de la un segment la altul, în dreptul articulațiilor, tegumentele prezintă plici de

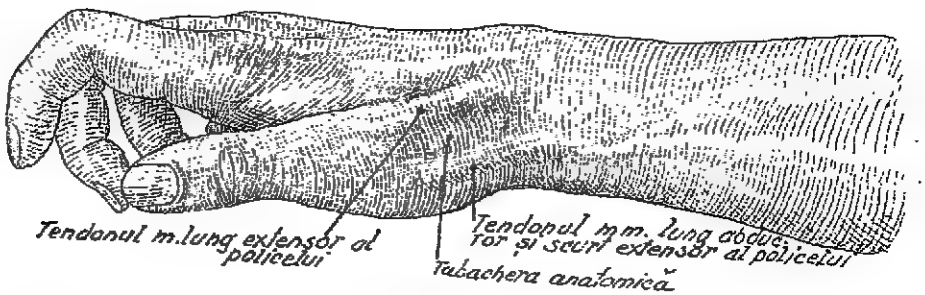

Fig. 112.— TABACHERA ANATOMICĂ (după LANZ)

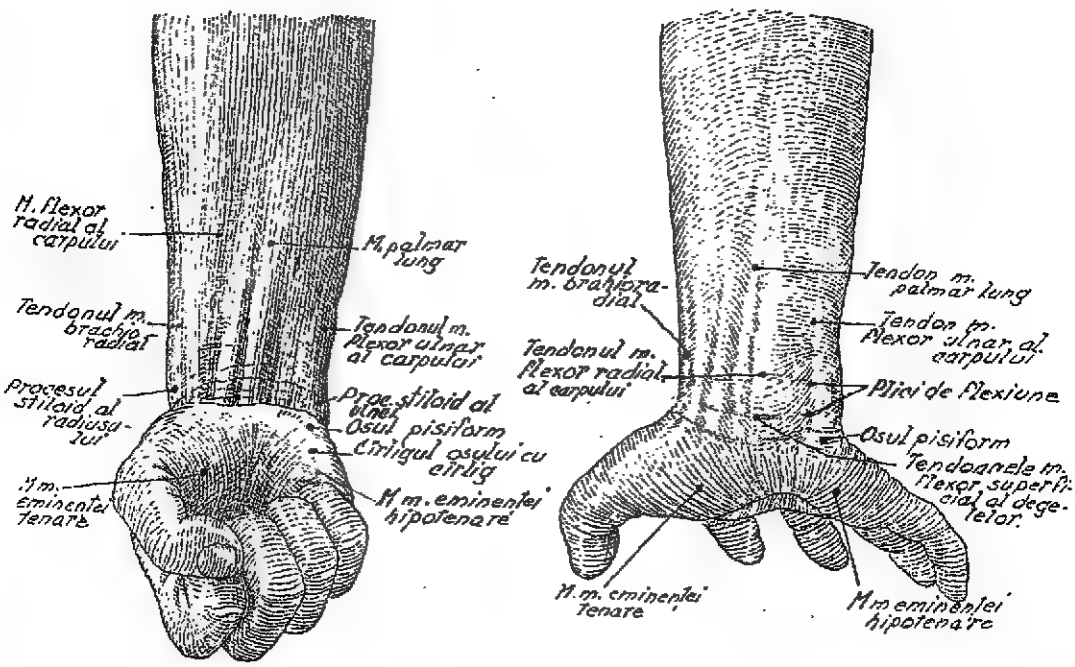

Fig. 113 - FAȚA ANTERIOARĂ A ANTEBRAȚULUI ȘI MÎINII IN FLEXIE ȘI EXTENSIE. — (după LANZ)

flexiune: *plica axilară anterioară* (plica axillaris anterior) și *plica axilară posterioară* (plica axillaris posterior), ambele delimitînd medial peretele anterior și respectiv posterior al axilei; *plica cotului*, de flexie, cel mai adesea dublă, ca un „V" răsturnat cu vîrful lateral; *plicile anterioare* la nivelul articulației radiocarpiene, paralele, distanțate la 10 mm; *plicile palmare* și *digitopalmare*. De menționat, la nivelul degetelor, desenul papilar, urmărit cu fidelitate de porii glandelor sudoripare, care determină desene variate, specifice fiecărui individ. Acestea au o importanță deosebită în medicina legală (amprentele digitale). Mai amintim posibilitatea existenței unor plici pe fața de extensie a articulațiilor (tot transversale), la persoanele hiperponderale, la sugari și copii eutrofici.

OASE ȘI ARTICULAȚII. Dinspre proximal spre distal se observă următoarele reliefuri osoase, grupate în general în jurul articulațiilor și mai vizibile la indivizii mai slabi:

— *spina scapulei*, continuată lateral cu *acromionul*, vizibilă în regiunea scapulară, separînd cele două

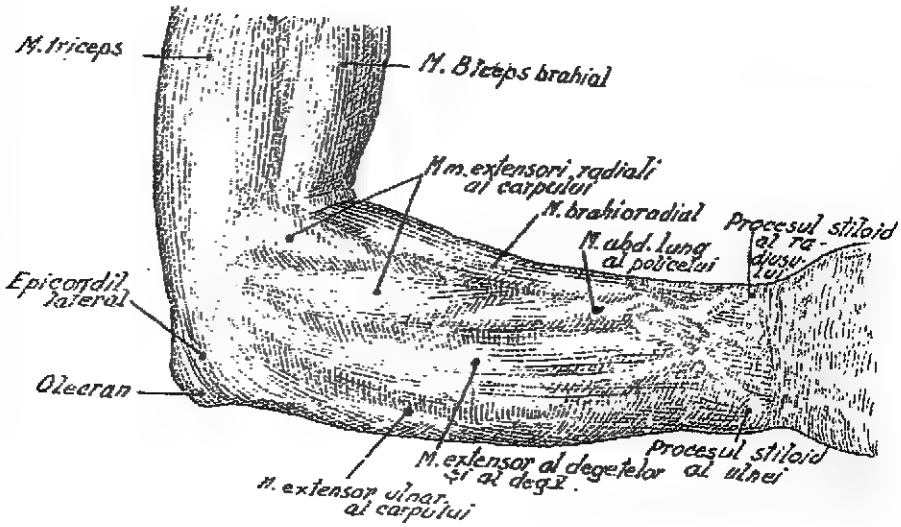

Fig. 114 – FAȚA LATERALĂ A BRAȚULUI ȘI ANTEBRAȚULUI (după LANZ)

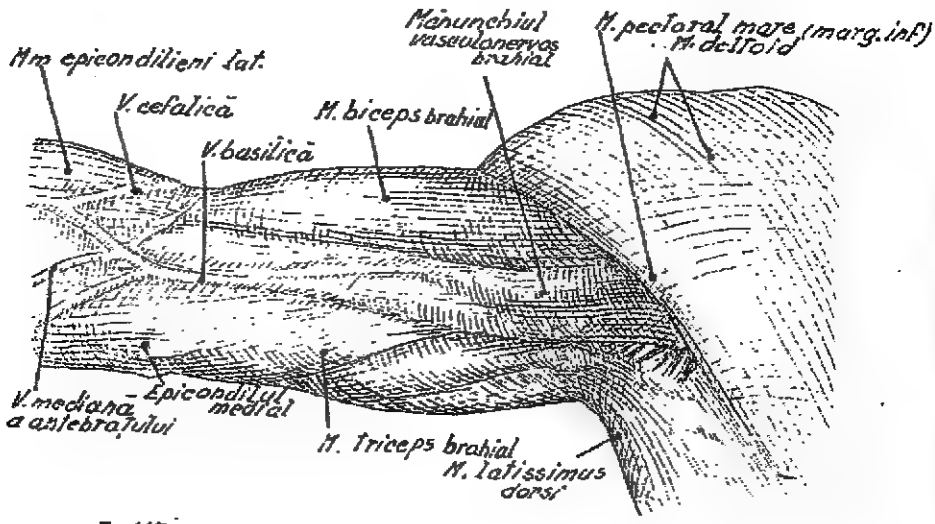

Fig. 115 – FAȚA ANTEROMEDIALĂ A BRAȚULUI ȘI AXILA (după LANZ)

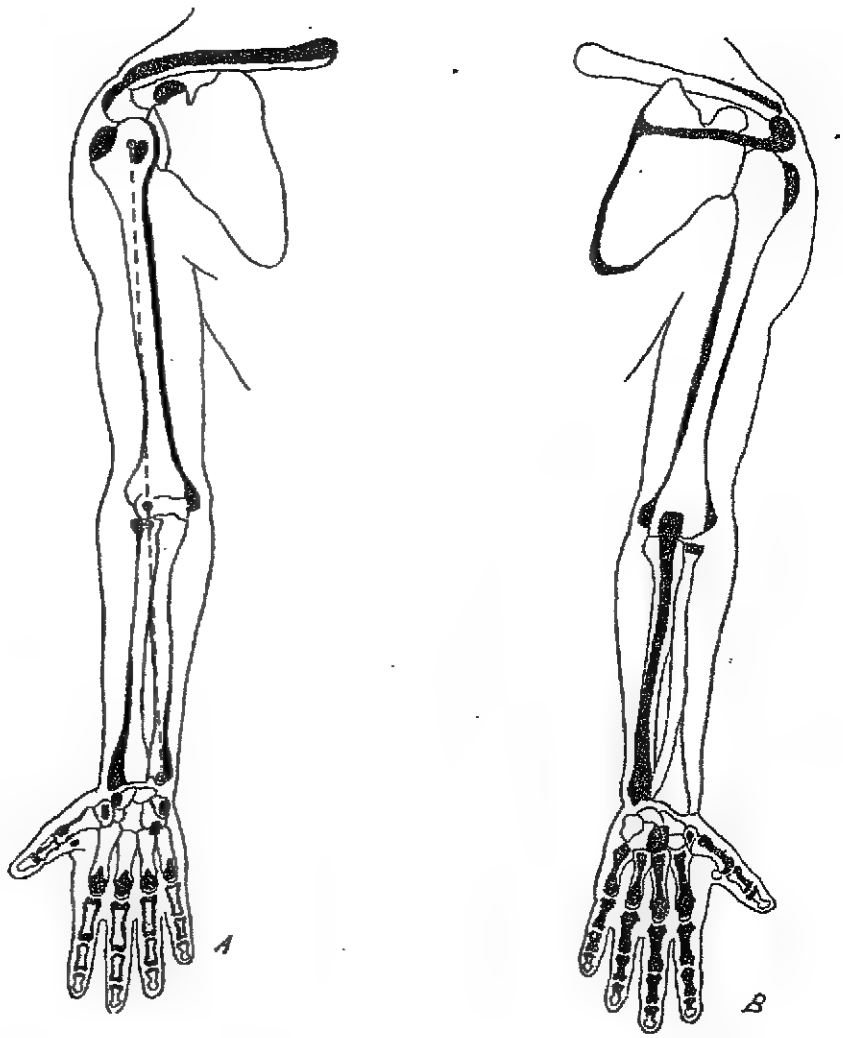

Fig. 116 – RELIEFURI OSOASE PALPABILE LA MEMBRUL SUPERIOR
A = Fața anterioară
B = Fața posterioară

fose; medial, ea ajunge pînă la un lat de palmă de linia proceselor spinoase ale vertebrelor toracice;

— *clavicula* cu articulația sternoclaviculară care bombează pe fața anterioară a umărului, la limita antero-inferioară a gîtului;

— *epicondilii humerali* și *olecranul* care se găsesc în mod normal pe aceeași linie. Depășirea în sus sau în jos de către olecran a acestei linii este un semn de luxație a cotului sau de fractură a acestuia (semnul Nélaton — Malgaigne). În mod normal epicondilul lateral nu este pe aceeași linie cu acromionul, aceasta întîlnindu-se în luxația capului humeral (deformația în epolet a umărului). Olecranul este mărginit medial și lateral de două șanțuri verticale: șanțul paraolecranian medial și respectiv lateral, unite superior de un șanț transversal;

— *procesul stiloid al radiusului* pe marginea laterală a articulației radiocarpiene;

— *capul și procesul stiloid ulnar*, mai proeminent, în partea opusă a aceleiași articulații. Linia care unește vîrful celor două procese stiloide, face un unghi ascuțit cu orizontala, deschis medial procesul stiloid radial fiind situat mai distal cu aproape 10 mm. Deplasarea sa superioară după un traumatism (semnul Langier) atestă o fractură a epifizei radiusului.

La nivelul regiunii carpiene, pe fața palmară proemină pisiformul în partea medială și tuberozitatea naviculariului în cea laterală;

— *articulațiile metacarpofalangiene și interfalangiene* sînt vizibile pe fața dorsală a mîinii. Oasele care iau parte la formarea acestor articulații se pot deforma din cauza leziunilor degenerative sau sindesmofitelor care apar în poliartrita reumatoidă (nodulul Heberden, etc.). Pe fața posterioară a falangei distale se află *unghiile*. Aspectul lor normal poate fi modificat în diferite boli generale (cianoză și deformarea lor în sticlă de ceasornic „degetele hipocratice" în boli cronice cardiace sau hipoxemii), în micoze, traumatisme locale.

MUȘCHI ȘI TENDOANE. Reliefurile musculare și tendinoase sînt mai bine vizibile în timpul activității fizice, mai ales la indivizi musculoși sau cu strat adipos subcutanat redus.

— *M.trapez* este vizibil dacă punem individul să ridice din umeri sau dacă poartă o greutate în mîini. Reliefu! său se află înapoia claviculei, acoperind fosa supraspinoasă.

— *Mm.rotund mare* și *latissimus dorsi* sînt vizibili pe peretele posterior al axilei, acoperind marginea laterală a scapulei, mai ales dacă ne opunem mișcării de adducție a brațului.

— *Peretele anterior al axilei* apare proeminent în contracția m.pectoral mare. Dacă ne opunem adducției brațului m.pectoral mare apare bine reliefat. În aceste condiții, el constituie un plan mai dur, uniform, omogen, pe care se poate palpa mamela. Comprimînd mamela între palma examinatorului și m.pectoral mare contractat, putem aprecia omogenitatea și consistența acesteia precum și prezența unei eventuale tumori (manevra Trousseau).

— *M.deltoid* dă forma rotunjită umărului, îngustîndu-se spre inserția de pe tuberozitatea deltoidiană. Se reliefează puternic lăsînd acromionul sub nivelul său, în abducția puternică cu încărcarea brațului; uneori i se pot distinge cele două fascicule, cel posterior corespunzînd părții supero-laterale a fosei infraspinoase. Reliefu! său este mărginit anterior și posterior de șanțul deltoidian anterior (care corespunde interstițiului deltopectoral) și respectiv posterior.

M.biceps brahial este cel mai vizibil și proeminent mușchi al membrului superior. El este reliefat puternic în flexia antebrațului sau în supinație. Tendonul distal și expansiunea aponevrotică sînt ușor vizibile. Lateral și medial de reliefu! său se află cît un șanț vertical, *șanțul bicipital medial* care corespunde interstițiului dintre mm.biceps și triceps în partea proximală, iar în cea inferioară dintre mm.biceps și brahial și șanțul bicipital lateral, care corespunde proximal interstițiului dintre mm.biceps și brahial, iar distal interstițiului dintre mm.biceps și brahioradial.

— *M.brahial* este vizibil numai la indivizii foarte musculoși, în jumătatea distală a brațului, marginile sale laterală și medială depășind marginile respective ale m.biceps brahial.

— *M.triceps* este vizibil pe fața posterioară a brațului, mai ales dacă ne opunem extensiei antebrațului. Cel mai proeminent este capul lateral, oblic de sus în jos la jumătatea brațului. Între el și biceps se află în partea laterală relieful m.deltoid, iar în cea medială șanțul bicipital medial.

— *Mm.extensori ai degetelor și mîinii* pot fi identificați făcînd mișcări de înclinație radială și ulnară a mîinii, precum și ale fiecărui deget în parte.

— *M.brahioradial* proemină în partea laterală a antebrațului pînă deasupra epicondilului lateral, cînd ne opunem mișcării de flexie a antebrațului combinată cu supinație.

— *Mm.flexori* din regiunea anterioară a antebrațului formează o masă care este proeminentă medial, în dreptul unirii treimii proximale cu cea medie a antebrațului. Opunîndu-ne mișcărilor de flexie a mîinii și degetelor putem evidenția de la jumătatea fetei anterioare a antebrațului, dinspre lateral spre medial, mușchii *flexor radial al carpului, fasciculele pentru degetele IV și V a flexorului superficial al degetelor și flexorul ulnar al carpului.* În regiunea anterioară a cotului mm.epicondilieni mediali și laterali delimitează fosa cubitală împărțită de tendonul m.biceps în cele două șanțuri bicipitale medial și lateral. Distal de aceasta între mm.epicondilieni mediali și laterali se află șanțul antebrahial median.

— *La nivelul articulației radiocarpiene* se pot observa toate tendoanele mușchilor din regiunea posterioară a antebrațului care trec spre mînă și degete, precum și tendoanele superficiale ale mușchilor din regiunea anterioară. Anterior, în partea laterală se observă tendonul *m.flexor radial al carpului,* iar medial de el, la 1 cm, tendonul subțire al *m.palmar lung.* Cel mai medial, terminîndu-se pe pisiform se află tendonul *m.flexor ulnar al carpului.* Posterior, pe marginea laterală se vede *tabachera anatomică* delimitată lateral de tendoanele mm.lung abductor și scurt extensor ai policelui, iar medial, de lungul extensor al policelui. Ele sînt mult mai bine vizibile dacă policele este extins și abdus.

— *Pe fața dorsală a mîinii* proemină tendoanele mușchilor extensori ai degetelor care se desfac distal în evantai.

— *În palmă,* proximal de bazele degetelor I și V se află eminențele tenară și respectiv hipotenară. La persoanele care fac mișcări de forță și de finețe cu degetele, în dreptul eminenței tenare se pot reliefa mușchii opozant și scurt abductor al policelui, în timpul mișcării de opoziție a policelui.

VENELE SUPERFICIALE: sînt vizibile în special pe fața posterioară a mîinii și anterioară a antebrațului. La nivelul regiunii anterioare a cotului se realizează „M"—ul venos, mai evident dacă se exercită compresiunea venelor în partea distală a brațului prin aplicarea unui garou.

PALPAREA MEMBRULUI SUPERIOR

RELIEFURI OSOASE, ARTICULAȚII, LIGAMENTE. În marea lor majoritate, elementele care se observă la inspecție sînt și cele care se pot palpa; unele deși nu se observă, se pot palpa prin intermediul tegumentelor și al panicului adipos.

Din claviculă palpăm fața superioară, netedă, marginile anterioară și posterioară pe toată întinderea

lor precum și extremitățile. Interlinia articulației sternoclaviculare se palpează imprimînd umărului mișcări de ridicare și de coborîre (fig. 117).

Din scapulă se palpează: *marginea posterioară* a spinei cu *acromionul* lateral, *marginea medială* a scapulei în porțiunea ei infraspinoasă, *marginea laterală, unghiul inferior* și *procesul coracoid*. Marginea laterală se palpează mai bine prin axilă, iar procesul coracoid în șanțul deltopectoral; dacă se imprimă mișcări scapulei este antrenat și procesul coracoid. Extremitatea medială a spinei scapulei corespunde procesului spinos al vertebrei T_3, iar unghiul inferior procesului spinos T_7. Se poate palpa de asemenea interlinia articulației acromioclaviculare (fig. 118).

Din humerus se palpează: *capul* (prin grosimea m.deltoid, la brațul rotat lateral, sau prin axilă la brațul abdus care execută mișcări de rotație), *tuberculul mare* (prin grosimea m.deltoid la 2 cm distal de acromion, pe linia dintre acesta și epicondilul lateral), *tuberculul mic* (distal de articulația acromioclaviculară), *șanțul intertubercular* (corespunde vîrfului mediusului la membrul superior cu antebrațul flectat manevra Farabeuf), *epicondilii, șanțul n.ulnar*. Interlinia articulației humeroradiale se palpează posterior în șanțul paraolecranian lateral. Marginile corpului humeral sînt accesibile numai la o palpare puternică, profundă, în extremitățile superioare ale șanțului bicipital (fig. 119).

Din radius se palpează: *capul radiusului* (în șanțul paraolecranian lateral, distal de interlinia articulară humeroradială, în special dacă se execută mișcări de pronație și supinație), *procesul stiloid* (proximal de tabachera anatomică). *Corpul radiusului*, proximal, este acoperit de mușchi fiind greu explorabil; distal, se poate palpa fața posterioară a extremității inferioare a radiusului, peste care trec tendoanele mușchilor extensori.

Din ulnă se palpează: *olecranul* (fața lui superioară se palpează numai pe antebrațul în flexie, *marginea posterioară a diafizei, capul ulnei* (la nivelul plicii superioare de flexie a mîinii), *procesul stiloid* (care în pronație se află în apropierea pisiformului, iar în supinație în vecinătatea radiusului).

Din oasele carpiene: *pisiformul* (pe fața anterioară a mîinii la nivelul extremității mediale a plicii inferioare de flexie a mîinii, *cîrligul osului cu cîrlig* (la aproximativ 2 cm distal de pisiform), *tuberculul scafoidului* (se palpează inferior de extremitatea laterală a plicii inferioare de flexie a mîinii), *creasta trapezului* (distal și puțin lateral de precedentul); ambele oase se pot palpa de asemenea în tabachera anatomică: *capul osului mare* (pe fața posterioară a mîinii în extensie în depresiunea situată în apropierea epifizei distale a radiusului, corespunzînd prelungirii procesului stiloid al radiusului), *piramidalul* (distal de procesul stiloid ulnar), *interlinia radiocarpiană* (corespunde liniei dintre cele două procese stiloide, în special pe fața posterioară a mîinii (fig. 120, 121).

Din metacarpiene se palpează: *baza* metacarpianului I (posterior, la mîna cu policele în abducție, în raport cu tendonul m.lung abductor al policelui, fiind accesibili și tuberculii săi), a metacarpianului II, III (corespunzînd proximal trapezoidului și osului mare), metacarpianului IV (corespunzînd osului cu cîrlig) al celui de al V-lea (în raport cu m.extensor ulnar carpului; *fețele posterioare ale metacarpienelor, capetele metacarpienelor* (în special în flexia degetelor).

Falangele explorabile prin palpare în întregime cu excepția jumătății distale a ultimei falange, care prezintă la acest nivel pulpa degetului pe fața anterioară și unghia pe cea posterioară. *Interlinia metacarpofalangiană* se află imediat distal de capetele metacarpienelor, la mîna flectată. *Interlinia interfalangiană* este palpabilă în special pe fața posterioară lateral, la 0,25 — 0,5 cm distal de proeminența dată de trohlea falangei.

PALPAREA MUȘCHILOR ȘI TENDOANELOR

M.pectoral mare se palpează pe peretele anterior al axilei și pe fața anterioară a toracelui, unde formează relieful caracteristic.

M.pectoral mic, marginea lui inferioară se palpează imediat posterior de m.pectoral mare.

M.rotund mare se explorează pe fața anterioară a marginei laterale a scapulei.

M.latissimus dorsi, se simte posterior de precedentul.

M.deltoid formează relieful lateral al umărului. Dacă se imprimă brațului mișcări de flexie, extensie, abducție se pot distinge fasciculele sale componente. Între ei și m.pectoral mare se află *interstițiul deltopectoral*, căruia îi corespunde la suprafață *șanțul deltopectoral*. Aceasta constituie calea de acces pe *articulația umărului*. O a doua cale de acces pe această articulație este printre fasciculele mdeltoid. Abordarea posterioară a articulației umărului se face la nivelul șanțului deltoidian posterior.

M.biceps formează relieful anterior al brațului; se evidențiază mai bine în supinație. Dacă antebrațul este flectat se palpează aponevroza bicipitală și tendonul mușchiului la plica cotului. Interstițiul dintre mm.deltoid și biceps este calea de acces pentru partea proximală a diafizei humerale.

M.coracobrahial se palpează în axilă la individul cu brațul abdus.

M.brahial se palpează posterior de șanțurile bicipitale în porțiunile lor distale.

M.triceps brahial formează relieful posterior al brațului, fiind mai bine evidențiat în extensia antebrațului. În partea supero-laterală a regiunii posterioare a brațului proemină capul său lateral, în cea medială, capul medial, iar posterior de acesta capul lung. Interstițiul dintre capul lung al m.triceps, reprezintă calea posterioară de acces pe diafiza humerusului. Interstițiului dintre mm.triceps și brahial îi corespunde șanțul bicipital lateral, la acest nivel putîndu-se interveni pe jumătatea distală a diafizei humerale, fără pericolul lezării vaselor brahial profunde și a n.radial. Interstițiul dintre mm.biceps și triceps corespunde șanțului bicipital medial și reprezintă calea de acces pentru mănunchiul vasculonervos brahial (anterior de septul intermuscular medial) și pentru n.ulnar (posterior de sept).

M.brahioradial se palpează pe marginea laterală a brațului (distal) și antebrațului. La braț, între acest mușchi situat lateral și mm.biceps și brahial situați medial se găsește n.radial în șanțul bicipital lateral.

În partea distală a antebrațului, anterior, dinspre lateral spre medial se palpează tendoanele mușchilor: *flexor radial al carpului* (între el și precedentul fiind șanțul pulsului cu a.radială), *lung palmar, flexor superficial al degetelor, flexor ulnar al carpului*. În partea superioară a feței anterioare a antebrațului se palpează *m.rotund pronator*. În regiunea anterioară a cotului, mm.epicondilieni laterali și mediali delimitează fosa cubitală.

M.lung extensor radial al carpului se palpează pe antebrațul extins, el formînd limita laterală a șanțului paraolecranian lateral.

M.scurt extensor radial al carpului se pune în evidență în extensia antebrațului asociată cu flexia laterală a mîinii.

Mm.extensor al degetelor și extensor al degetului mic, se evidențiază prin mișcări de extensie ale degetelor respective.

M.extensor ulnar al carpului are tendonul palpabil, la nivelul inserției sale distale, mai ușor evidențiabil în flexia medială și extensia mîinii.

La nivelul mîinii se palpează tendoanele *mm.lung abductor* și *scurt extensor al policelui*, cînd policele este extins și abdus. Aceste tendoane sînt palpabile începînd din treimea inferioară a antebrațului. Inferomedial de ele, se află tendonul *m.lung extensor al policelui*, toate trei delimitînd tabachera anatomică.

M.scurt abductor al policelui se palpează la nivelul primei comisuri interdigitale, la mîna cu policele abdus, iar supero-medial de el, *primul mușchi interosos dorsal*, care se evidențiază prin depărtarea indexului de medius.

Prin comprimarea n.ulnar, în apropierea pisiformului, se obține cutarea pielii eminenței hipotenare, datorită contracției *m.palmar scurt*.

M.abductor al degetului mic se palpează pe marginea medială a mîinii.

PALPAREA ARTERELOR

A.axilară se palpează numai în ultima sa porțiune, la individul cu brațul abdus, pe fața medială a m.coracobrahial; la acest nivel artera este în contact cu planul osos format de capul humerusului.

A.brahială se palpează la braț și la plica cotului, medial de m.biceps. La plica cotului se percep pulsațiile ei cînd se măsoară tensiunea arterială, și tot aici se injectează intraarterial soluții anestezice. *A.radială* se palpează la antebraț în șanțul pulsului, iar la mînă în tabachera anatomică, unde vine în raport cu osul trapez în dreptul primului spațiu interosos.

A.ulnară devine superficială și deci palpabilă în jumătatea distală a antebrațului, în interstițiul dintre mm.flexor ulnar al carpului și flexor superficial al degetelor. La nivelul mîinii se palpează lateral de pisiform.

PALPAREA GANGLIONILOR LIMFATICI

În mod normal, se pot palpa uneori gang cubitali. În cazuri de adenopatii inflamatorii sau t rale toate grupele ganglionare descrise sînt palpa

PALPAREA NERVILOR

Nervii membrului superior sînt situați prof însă ramurile lor terminale sau colaterale pot fi palp la locurile lor de emergență. Aceste locuri pot fi pur dureroase în afecțiunile inflamatorii, tumorale sau t matice ale nervilor. De asemenea, în inflamații de verse etiologii, pot fi palpați și nervii situați profu (nevrite).

Nervii care pot fi palpați în mod normal încă axilă sînt:

— *n.median* se palpează de-a lungul fetei m diale a brațului;

— *n.ulnar* se palpează în șanțul paraolecrania medial și în sfertul distal al fetei anterioare a ante brațului, lateral de tendonul m.flexor ulnar al carpulu

Punctele dureroase ale nervilor membrului supe rior sînt: fața superioară a claviculei și acromionulu (în nevralgiile plexului cervical), pe marginea poste rioară a m.deltoid (pentru n.axilar), anterior de margi nea laterală a capului lateral a m.triceps (*n.radial*), în șanțul bicipital lateral (*nn.radial* și *musculocutan*), la nivelul capului și colului radiusului (*n.radial*), proximal de retinaculul flexorilor (*nn.median* și *ulnar*), pe marginea laterală a epifizei distale a radiusului (*n.radial*), pe fețele colaterale ale degetelor (pentru nervii colaterali respectivi); uneori durerile la palpare în regiunea subunghială pot trăda nevroame posttraumatice.

ANATOMIA RADIOLOGICĂ A MEMBRULUI SUPERIOR

Explorarea radiologică a scheletului membrului superior constituie una dintre cele mai importante metode paraclinice pentru diagnosticarea diferitelor afecțiuni. Cunoașterea aspectului normal radiologic al oaselor și al articulațiilor, trebuie corelată cu noțiunile de anatomie sistematică și topografică ale acestora. Identificarea diferitelor componente ale osului cercetat (diafize, epifize, proeminențe etc.), se face pe radiografii efectuate în incidențe standard (față și profil) sau speciale (oblice, axiale etc.). Explorarea anumitor articulații (de ex.sternoclaviculară) se face în incidențe particulare, care reprezintă o anumită spațializare în cele trei planuri a incidenței fasciculului de raze Röentgen. Examinarea radiografiilor scheletului și articulațiilor trebuie făcută repetat și amănunțit, căutînd să reperăm cît mai precis fiecare element, corelîndu-l cu descrierea anatomică a oaselor, pentru a obține rutina necesară identificării aspectelor patologice. De asemenea, este util să se cunoască vîrsta la care apar punctele de osificare primitive și secundare, precum și momentul sudării acestora, pentru a interpreta corect o radiografie în raport cu vîrsta individului.

Clavicula se examinează în poziție standard de față, raza centrală căzînd exact pe mijlocul ei, bolnavul fiind așezat în decubit ventral. Pe o astfel de radiografie se observă atît clavicula cît și *articulațiile sternoclaviculare* și *acromioclaviculară*, precum și elementele

supero-laterale ale scapulei (incizura scapulei, proc.coracoid, cavitatea glenoidă etc.). Pentru articulația sternoclaviculară se mai poate folosi o incidență specială: bolnavul este așezat în decubit ventral cu sternul pe placa radiografică, încît raza centrală face un unghi de 25°—30° cu verticala, trecînd interscapulovertebral, la nivelul vertebrelor C_7—T_1. De asemenea, pentru articulația acromioclaviculară se poate executa radiografia cu caseta plasată superior, pe

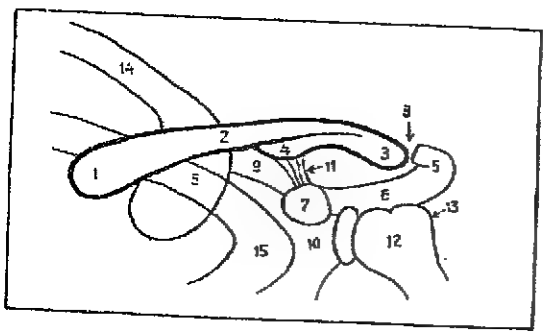

Fig. 117 - RADIOGRAFIA DE FAȚĂ A CLAVICULEI

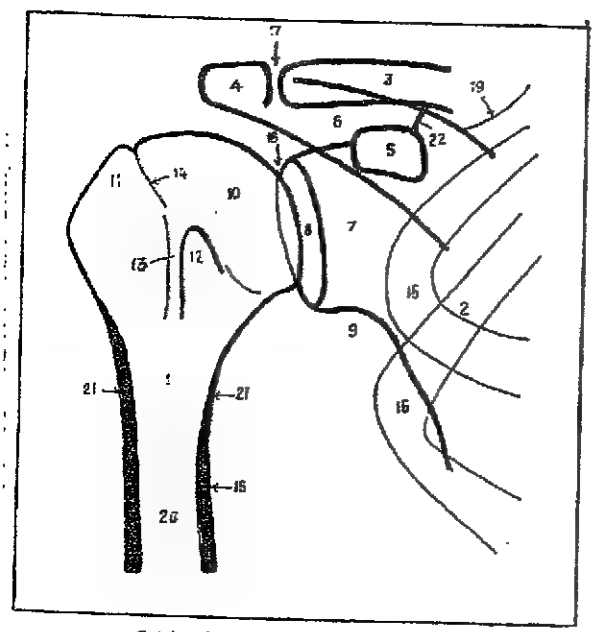

Fig. 118 - RADIOGRAFIA DE FAȚĂ A ARTICULAȚIEI SCAPULO-HUMERALE

umăr, fasciculul de raze trecînd de jos în sus și făcînd cu planul frontal un unghi de 45°—60° (fig. 116).

Pe radiografia de față a regiunii se observă corpul claviculei (2), prezentînd o falsă imagine de canal medular și cele două extremități (sternală — 1, acromială — 3). Pe partea inferioară spre extremitatea acromială, se observă tuberculul conoid (4) și, mai rar, ligg.coracoclaviculare (11), cînd acestea se osifică. Lateral, se observă articulația acromioclaviculară (8), procesul coracoid (7), acromionul (5), spina scapulei (6) și marginea superioară a scapulei (9). Se mai pot descrie: coasta I (14), a doua (15), colul scapulei (10), capul humerusului (12), și tuberculul mare (13).

În urma unor traumatisme directe sau indirecte se pot produce fracturi ale claviculei, traduse pe radiografie prin întreruperea continuității osului, asociată uneori, cu deplasarea fragmentelor, (fragmentul medial în sus, fiind tras de m.sternocleidomastoidian, iar cel lateral în jos, tras de m.mare pectoral). De asemenea, ca urmare a rupturii ligg.acromio și coracoclaviculare pot apărea disjuncții acromioclaviculare. În astfel de cazuri clavicula se deplasează superior de acromion.

Articulația umărului se examinează de obicei în incidența de față și de profil. În incidența de față, bolnavul stă în decubit dorsal cu umărul pe casetă, iar raza centrală cade perpendicular pe capul humerusului. Pentru radiografia de profil caseta se așează superior, pe umăr (fig. 118).

Pe radiografia de față se pot identifica: extremitatea superioară a humerusului (1), capul (10), colul anatomic (14), tuberculul mare (11), tuberculul mic (12) și șanțul intertubercular (13). Spre diafiză se observă canalul medular (20) mărginit de corticală (15) și colul chirurgical (21). Se mai observă: cavitatea glenoidă (8), colul scapulei (7), acromionul (4), interlinia articulației acromioclaviculare (17), spina scapulei, (6), proc.coracoid (5), marginea superioară a scapulei (19), marginea ei laterală (9), clavicula (3) lig.coracoclaviculare (22), primele două coaste (16). Fracturile sînt cel mai frecvent situate sub capul humerusului sau la nivelul tuberculului mare. În luxații, capul humeral se proiectează inferior de proc.coracoid, părăsind cavitatea glenoidă.

Articulația cotului se studiază în incidențele de față și profil. Radiografia de față prezintă diafiza humerusului (1), care se lățește spre epifiza distală și care prezintă în centru o transparență crescută datorită suprapunerii foselor coronoidă și olecraniană; această transparență este de formă triunghiulară (14). Olecranul (16), se termină (15) în centrul fosei olecraniene, peste el suprapunîndu-se trohlea (3), lateral de care se află capitulul humeral (2). Se observă șanțul trohleei (5) în care se află creasta sagitală a incizurii trohleare, precum și proc.coronoid (9). De o parte și de alta, pe epifiza distală se văd cei doi epi-

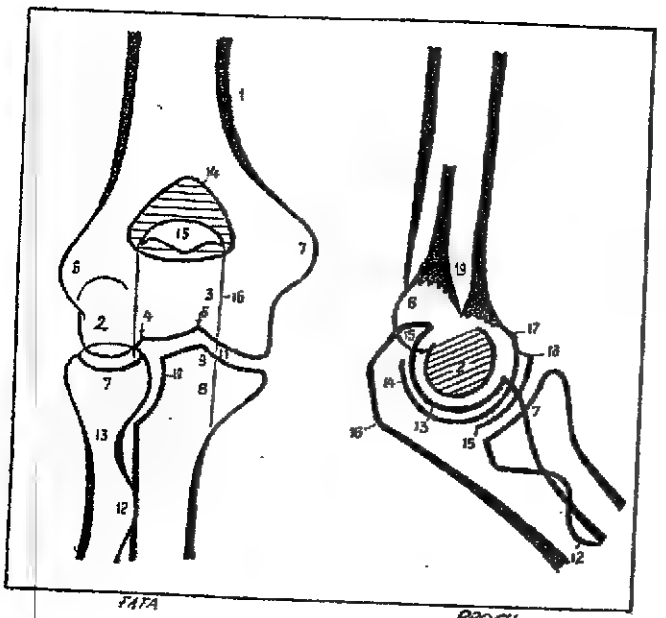

Fig. 119 – RADIOGRAFIA COTULUI

condili (6 și 7). Se mai identifică interlinia articulară (11), incizura radială (10), epifiza proximală a ulnei (8), capul radiusului (7), colul (13) și tuberozitatea radială (12).

Radiografia de profil prezintă în dreptul interliniei articulare mai multe imagini concentrice date de capitulul humeral (17), trohlee (18), șanțul trohleei, corespunzînd porțiunii celei mai înguste a acesteia (2), incizura trohleară (13). Se mai observă fundul fosei olecraniene (19) olecranul (16), capul radiusului (7) și tuberozitatea acestuia (12). Cele mai frecvente fracturi ale acestei articulații sînt cele de olecran, cap radial, epicondili, capitul și fractura „supracondiliană", de humerus, (deasupra celor doi epicondili). De asemenea, pe radiografia de profil se pot observa luxații posterioare ale cotului (capul radial și epifiza superioară a ulnei sînt deplasate posterior), precum și luxația inferioară a capului radial (asociate de obicei cu fractura ulnei—fractura luxație Monteggia—Stănciulescu) (fig. 119).

Oasele și articulațiile mîinii se studiază pe radiografii în poziții standard (față și profil), precum și în incidențe speciale (3/4) poziția „de scris" sau incidența Trojan, pentru navicular).

Pe radiografia de față se recunosc: extremitatea distală a radiusului (1), a ulnei (2), cu procesele lor stiloide (3,4) și articulația radioulnară inferioară (19). Interlinia articulației radiocarpiene (17) este limitată distal de scafoid (5), semilunar (6), și piramidal (7) peste care se suprapune pisiformul (8). Se identifică apoi oasele rîndului distal: trapez (9), trapezoid (10), osul capitat (11) și hamatul (12) cu cîrligul său (13). Urmează apoi metacarpienele (14), în dreptul capului primului metacarpian găsindu-se oase sesamoide (18). În sfîrșit, delimitînd distal interlinia metacarpofalangiană (16) se identifică bazele falangelor (15) (fig. 120).

Pe radiografia de profil se observă radiusul (1), ulna (2), cu procesele lor stiloide (3 și 4) precum și ușoara înclinare posterioară a feței articulare radiale. Oasele carpului se văd suprapuse: semilunarul (6), scafoidul (5), capitatul (7), hamatul (8), trapezul (9) și trapezoidul (10). Urmează apoi primul metacarpian (11) situat anterior față de celelalte metacarpiene (12) (fig. 121).

Fracturile în această regiune sînt localizate la nivelul epifizei inferioare a radiusului cu sau fără deplasare (telescopate). În această ultimă situație, procesul stiloid radial care normal este mai coborît decît cel ulnar cu 8-10 mm., urcă ajungînd să-l depășească pe aceasta, proximal. Fracturile epifizei distale ale radiusului se pot asocia cu fractura de proc.stiloid ulnar sau ale întregii extremități distale a ulnei. Dintre oasele carpului cel mai frecvent se fracturează scafoidul, apoi semilunarul. Astfel de fracturi se văd în special în incidențele de profil

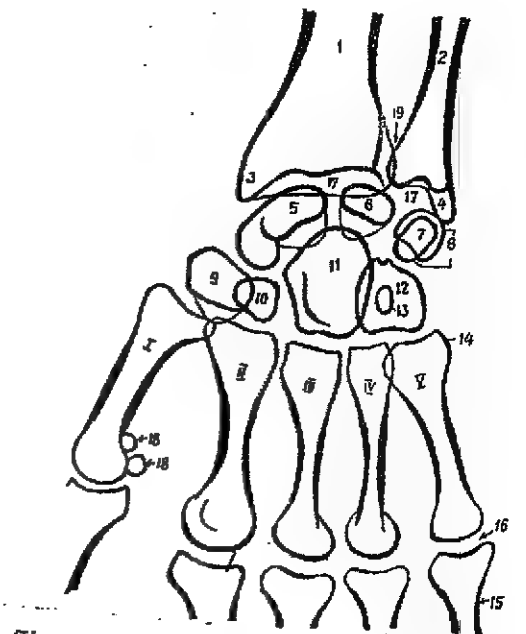

Fig. 120 – RADIOGRAFIA DE FAȚĂ A MÎINII

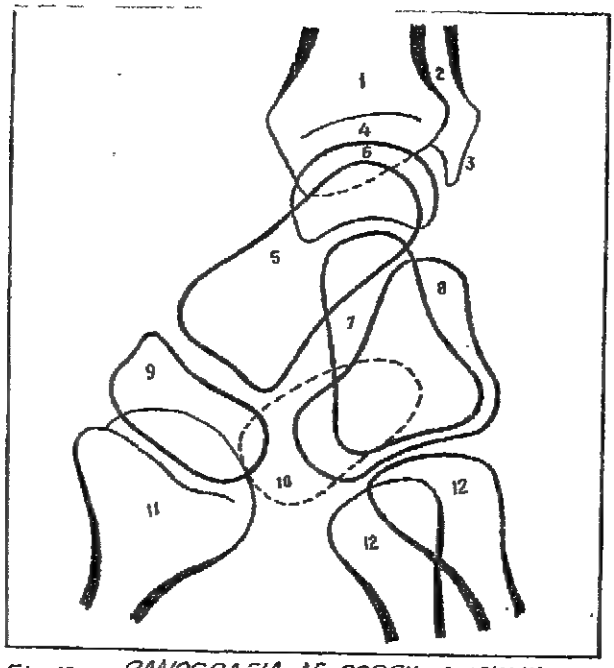

Fig. 121 – RADIOGRAFIA DE PROFIL A MÎINII

sau speciale (Trojan). Fracturile metacarpienelor și falange.or se pot produce la orice nivel fiind mai frecvent subcapitale, exceptînd primul metacarpian la care sînt cazale.

Osificarea scheletului membrelor se face prin puncte de osificare primitive, care apar în general în jurul săptămînii a șasea de viață intrauterină și prin puncte secundare care apar mult mai tîrziu, la cîteva luni sau ani de la naștere, sudarea la diafiză avînd loc spre sfîrșitul creșterii osului respectiv. Punctele de osificare primitivă se întind centrifug spre epifize (fig. 122).

Clavicula este osul la care osificarea începe cel mai precoce. Ea se formează prin osteogeneză desmală. cu excepția extremităților care se vor forma prin osteogeneză encondrală. Punctul primitiv diafizar apare în a 30-a zi de viață intrauterină, urmat de cîte un punct cartilaginos pentru fiecare extremitate. La sfîrșitul lunei a IV-a de viață intrauterină, clavicula este complet osificată cu excepția extremității sternale. În disostoza cledocraniană extremitățile sînt osificate, fiind unite printr-o bandă fibroasă, malformație care se asociază cu osificarea incompletă a oaselor craniului.

Scapula are o singură schiță cartilaginoasă în care apar două puncte primitive: primul pentru corp, spină și acromion și al doilea pentru proc.coracoid. Punctul pentru proc.coracoid apare tardiv în primul an de la naștere, sudarea sa avînd loc în jurul vîrstei de 15 ani, fapt explicat filogenetic prin aceea că osul coracoid, este independent la unele vertebrate. Cavitatea glenoidă se formează din: punctul primitiv scapular, punctul coracoidian, punctul infracoracoidian și dintr-un punct propriu glenoidian. Între primele trei puncte există un cartilaj în forma literei Y, care cu timpul se osifică. În jurul vîrstei de 15-20 ani apar punctele pentru marginea medială a scapulei și pentru unghiul ei inferior. Sudarea acromionului, a unghiului inferior și a marginei mediale a scapulei se face în jurul vîrstei de 18-20 ani.

Humerusul se dezvoltă din trei centri primitivi, unul pentru diafiză, și cîte unul pentru fiecare epifiză. În jurul nașterii apare punctul secundar pentru capul humerusului, iar în al doilea an de viață extrauterină punctele pentru capitul și tuberculul mare. Punctul pentru tuberculul mare se unește cu cel al capului dînd aspectul „de zăpadă pe acoperișul casei". Punctul pentru epicondilul medial apare la 6-7 ani, pentru epicondilul lateral la 10-13 ani, iar pentru trohlee la 19-20 ani. Metafiza dispare în jurul vîrstei de 18-21 ani.

Radiusul se osifică dintr-un punct pentru epifiza distală care apare în jurul vîrstei de un an și un altul pentru epifiza proximală care apare pînă la 8 ani.

Ulna — punctul pentru epifiza distală apare la 6 ani, iar cel pentru olecran la 19-20 ani.

Carpul se osifică după naștere, în următoarea ordine: în primele șase luni, oasele capitat și cu cîrlig, la 2 ani piramidalul, între 4-7 ani celelalte, cu excepția pisiformului care se osifică la 12 ani.

Metacarpienele au puncte epifizare distale cu excepția primului care are un punct epifizar proximal. Punctul primar al ultimelor patru metacarpiene osifică corpul și baza, pentru capete apărînd puncte secun-

dare. La primul metacarpian, centrul primar va osifica corpul și capul, pe cînd cel secundar baza. Osificarea completă a metacarpului are loc în jurul vîrstei de 15-20 de ani.

Falangele se osifică prin puncte epifizare proximale, care preced pe cele ale metacarpienelor. Punctele de osificare ale metacarpienelor și falangelor sînt prezente la vîrsta de 3 ani.

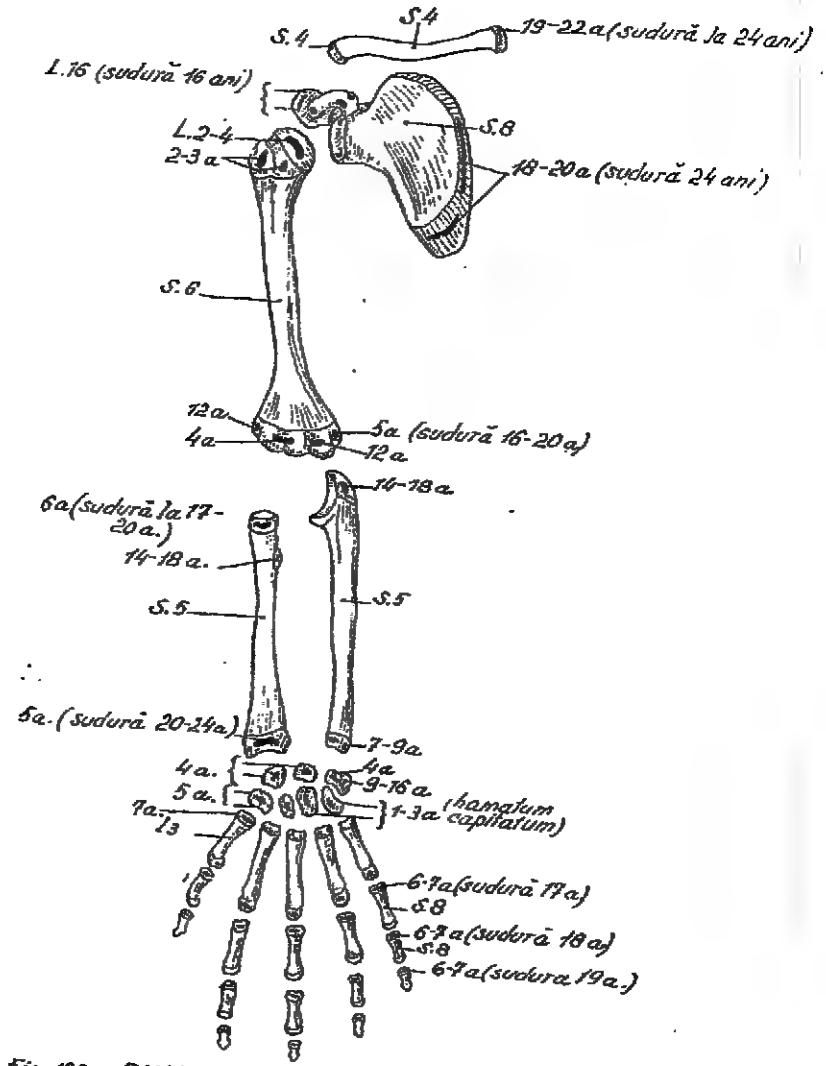

Fig. 122 – PUNCTE DE OSIFICARE ALE MEMBRULUI SUPERIOR

MEMBRUL INFERIOR
(membrus inferius)

SCHELETUL MEMBRULUI INFERIOR (ossa membri inferioris)

Scheletul membrului inferior este format din *oasele de centură*, numite coxale, și *scheletul membrului inferior liber*, care la rîndul său este alcătuit din *femur*, *tibia* și *fibula*, și *oasele piciorului* (tarsiene, metatarsiene și falange).

Comparativ cu alte oase ale scheletului corpului uman, oasele membrelor inferioare prezintă o caracteristică esențială privind forma și structura lor. Această caracteristică este reprezentată de dezvoltarea tridimensională mult mai mare, de prezența proeminențelor osoase voluminoase și de structura de rezistență specifică, impusă membrelor inferioare, de solicitările mult mai mari de la acest nivel. Originea acestor adaptări, se află în forțele multiple, care acționează asupra membrelor inferioare, prin trecerea la staționea bipedă, respectiv forța gravitațională și sprijinul pe sol, precum și tracțiunea puternică a mușchilor în general voluminoși ai acestora, prin a căror acțiune se menține poziția verticală și echilibrul în statică și mers.

Oasele de centură și pelvisul osos au fost descrise la pereții trunchiului.

SCHELETUL MEMBRULUI INFERIOR LIBER
(scheleton membri inferioris liberi)

FEMURUL
(femur)

Femurul este osul care formează singur scheletul coapsei. Este un os lung pereche și așezat întrucîtva oblic (fig. 123, 124).

Orientare: superior, extremitatea prevăzută cu un cap articular, medial, suprafața hemisferică a acestuia, iar posterior, marginea rugoasă a corpului osului.

Ca orice os lung, femurul este alcătuit dintr-un corp (diafiză) și două extremități (epifize) proximală și distală.

Corpul femurului (corpus femoris) are formă prismatică cu trei fețe și trei margini și prezintă o ușoară curbură cu concavitatea posterioară. Fața anterioară este convexă și netedă, pe ea inserîndu-se m.vast intermediar. Fețele posterioare, laterală și medială, sînt

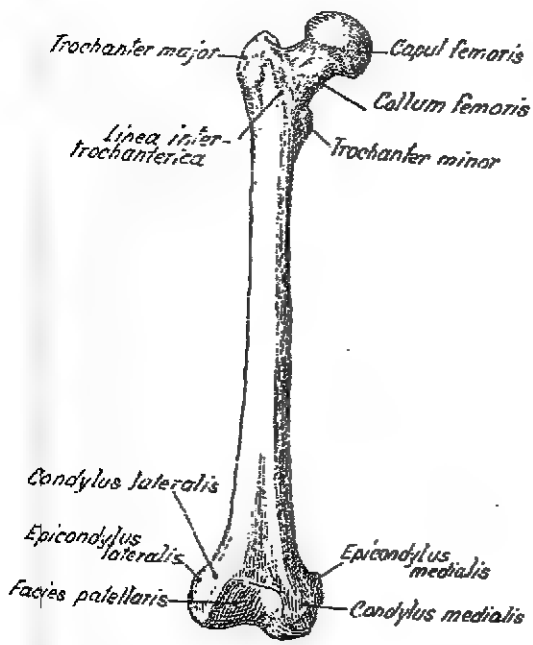

Fig. 123 – FEMUR (aspect anterior)

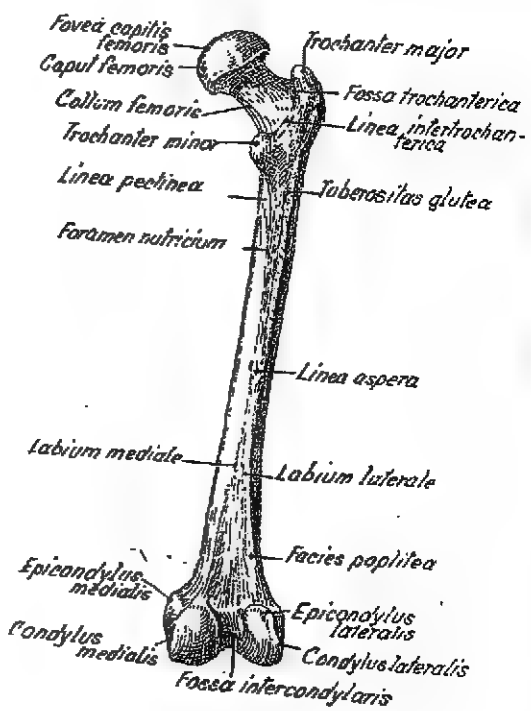

Fig. 124 – FEMUR (aspect posterior)

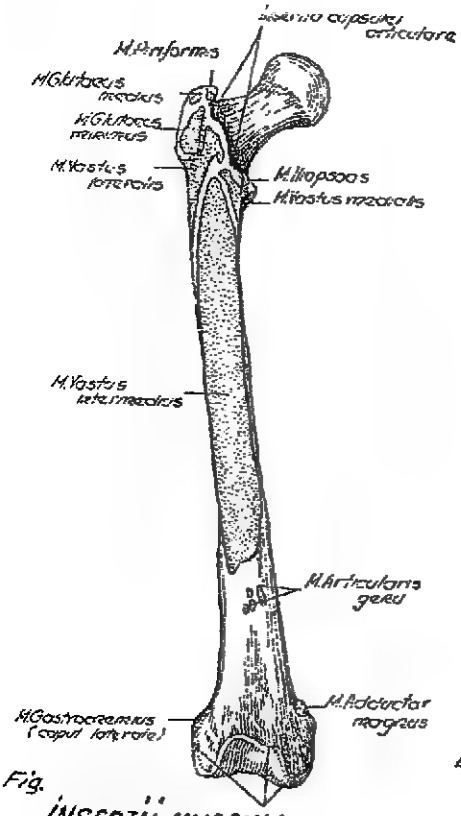

Fig. 125 INSERȚII MUSCULARE PE FAȚA ANTERIOARĂ A FEMURULUI

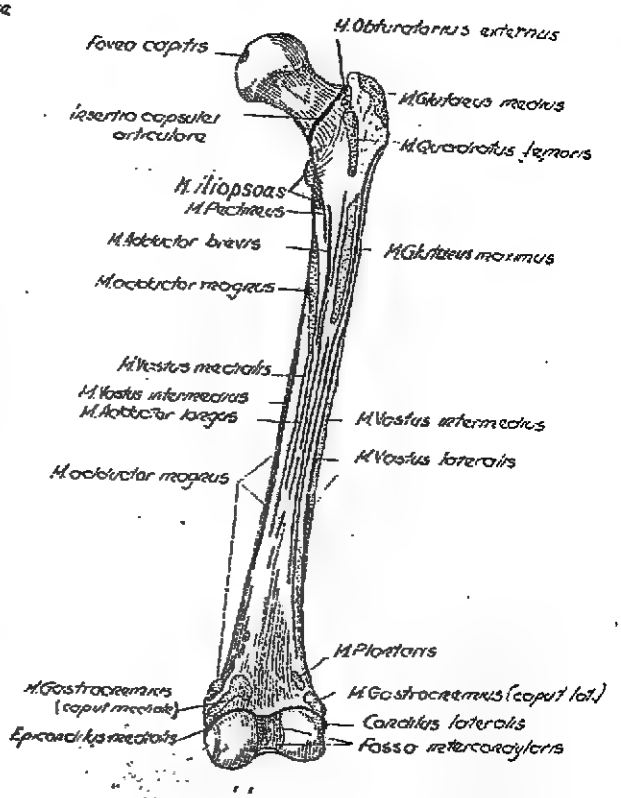

Fig. 126 INSERȚII MUSCULARE PE FAȚA POSTERIOARĂ A FEMURULUI

de asemenea, netede. La unirea lor, corpul prezintă marginea posterioară, numită *linia aspră* (linea aspera), deoarece este rugoasă și proeminentă. Linia aspră prezintă două buze, *laterală* și *medială* (labium laterale, labium mediale) și un interstițiu. Pe interstițiu se inseră superior cei trei adductori (lung, scurt și mare) și capul scurt al bicepsului femural, pe buza laterală m.vast lateral, iar pe cea medială m.vast medial (fig. 125, 126).

Superior, linia aspră se trifurcă, iar inferior se bifurcă. Linia de trifurcație laterală merge spre fața posterioară a marelui trohanter, aici inserîndu-se m.fesier mare. Ea se termină sub marele trohanter prin niște rugozități, care formează *tuberozitatea fesieră* (tuberositas glutea), care uneori poate fi dezvoltată sub forma unui tubercul numindu-se atunci *al treilea trohanter* (trohanter tertius). Pe linia de trifurcație mijlocie numită *linia pectineală* (linea pectinea) se inseră m.pectineu. Pe cea medială sau creasta vastului medial se inseră m.vast medial. Ea trece pe sub trohanterul mic și se continuă anterior cu linia intertrohanterică. Ramurile de bifurcație inferioară ale liniei aspre se termină pe cei doi condili ai femurului. Astfel se delimitează între ele o regiune plană, triunghiulară cu vîrful în sus, *fața poplitee* (facies poplitea). Inferior, linia de bifurcație medială se termină la o proeminență numită *tuberculul adductorului* (tuberculum adductorium), pe care se inseră m.adductor mare.

Epifiza proximală are un cap articular, numit *cap femural* (caput femoris) reprezentînd 2/3 dintr-o sferă. În centrul feței articulare se găsește o depresiune, *fosa capului femural* (fovea capitis femoris), unde se prinde ligamentul capului femural. Capul femural pătrunde în acetabul și se articulează cu fața lunată formînd articulația șoldului.

Capul se continuă cu *colul femurului* (collum femoris). Acesta este turtit antero-posterior și face un unghi cu corpul osului, de 130° la bărbat și 120° la femeie. La locul de unire a colului cu corpul se află o proeminență prismatică, îndreptată în sus numită *trohanterul mare* (trochanter major). Pe fața medială a trohanterului la limita laterală a colului, se află o depresiune *fosa trohanterică* (fossa trochanterica), în care se inseră m.obturator extern, iar în partea ei antero-superioară, tendonul comun al mușchilor obturator intern și al celor doi gemeni, superior și inferior. Pe fața laterală a trohanterului mare se află o creastă osoasă oblică pe care se inseră m.fesier mijlociu. M.piriform se inseră pe marginea superioară a trohanterului mare, iar pe marginea sa anterioară m.fesier mic.

Inferior și medial de marginea inferioară a colului, se află o proeminență numită *trohanterul mic* (trochan-

ter minor). Pe el se inseră m.psoas iliac. Anterior, cele două trohantere sînt unite de *linia intertrohanterică* (linea intertrochanterica). Ea pleacă de la trohanterul mare, la cel mic, ocolindu-l inferior pe acesta și se continuă cu linia de trifurcație medială a liniei aspre. Linia trohanterică dă inserție anterior capsulei articulare. Posterior, între cele două trohantere se află o creastă pronunțată *creasta intertrohanterică* (crista intertrochanterica). Pe ea se inseră mușchiul pătrat femural). De remarcat că posterior capsula articulară nu ajunge pînă la creasta intertrohanterică, ci se inseră pe fața posterioară a colului femural. Clasic, colul femural mai este numit și col anatomic, iar porțiunea, de la unirea extremității proximale, cu corpul femurului este numită col chirurgical.

Epifiza distală a femurului, este mult mai voluminoasă ca cea proximală. Ea prezintă două proeminențe, condilii femurali și anume, unul *lateral* (condylus lateralis) și altul *medial* (condylus medialis). În partea anterioară a epifizei se află o suprafață articulară pentru rotulă, *fața patelară* (facies patellaris), care se continuă cu fețele articulare ale celor doi condili. Condilii sînt despărțiți posterior de o depresiune, *fosa intercondiliană* (fossa intercondylaris) în care se inseră ligamentele încrucișate ale articulației genunchiului. Deasupra acesteia, între ramurile de bifurcație ale liniei aspre, se află o suprafață plană numită, *fața poplitee* (fascies poplitea).

Pe fața medială a condilului medial și pe cea laterală a condilului lateral se află două proeminențe osoase, *epicondilul medial* (epicondylus medialis) și *epicondilul lateral* (epicondylus lateralis). Pe epicondili se inseră ligamentele colaterale, tibial și fibular, ale articulației genunchiului.

Pe fețele posterioare ale celor doi condili, se inseră: pe cel medial, capul medial al m.gastrocnemian, iar pe condilul lateral, m.plantar, capul lateral al m.gastrocnemian și m.popliteu.

Condilii femurali diferă ca aspect și dimensiuni, cel medial fiind mai voluminos și mai coborît ca cel lateral. Datorită acestei dispoziții femurul creează cu tibia un unghi deschis lateral de 170°—175°. Cînd condilul medial este mult mărit și unghiul dintre femur și tibia scade pînă la 145°, apare deformarea numită *genu valgum* (picioare în X). În situația cînd cest condil este mai mic sau chiar egal cu cel lateral, apare o deformație inversă numită *genu varum*.

O altă caracteristică a condililor femurali o reprezintă curbura suprafețelor lor articulare. Astfel, curbura descrisă anterior, corespunde unui cerc cu raza de 43 mm, iar posterior, unui cerc cu raza de 17 mm, descriind o curbură spirală cu raza descrescînd dinainte-înapoi. Acest detaliu morfologic ajută la înțelegerea mecanicii articulare a genunchiului.

Scheletul gambei ca și cel al antebrațului, este alcătuit din două oase, între care se află membrana interosoasă. Ele sînt, tibia situată medial și fibula, lateral.

La gambă se mai găsește în plus rotula, un os scurt situat în partea anterioară a articulației genunchiului.

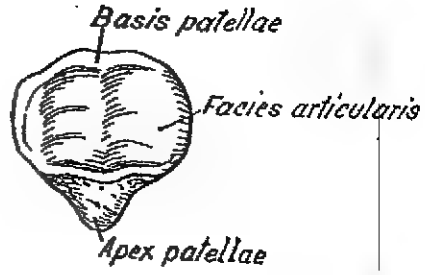

Fig.124 – PATELLA (Aspect posterior)

ROTULA
(patella)

Orientare: superior, baza osului; posterior, suprafața articulară, iar lateral, partea cea mai mare a acestei suprafețe (fig. 127).

Rotula este un os scurt triunghiular.

Fața anterioară (facies anterior) convexă și neregulată, se palpează sub piele formînd relieful anterior al genunchiului.

Fața posterioară sau articulară (facies articularis) corespunde în articulația genunchiului feței patelare a femurului. Ea este împărțită în două suprafețe articulare, de o creastă care corespunde șanțului trohleei de pe femur. Cele două suprafețe sînt inegale, cea laterală fiind mai întinsă.

Asupra semnificației acestui os au existat controverse. Se consideră, că este un os sesamoid dezvoltat în grosimea tendonului m.cvadriceps.

TIBIA
(tibia)

Orientare — anterior, marginea cea mai ascuțită a corpului, inferior, extremitatea mai puțin voluminoasă, iar medial, apofiza acestei extremități.

Tibia este un os lung, situat în partea medială a gambei, fiind principalul os de sprijin al acesteia și are o direcție verticală. Ea are un corp și două epifize.

Corpul tibiei (corpus tibiae) are o curbură superioară, concavă lateral și alta inferioară, concavă medial; este de formă prismatică cu trei fețe și trei margini.

Fața medială (fascies medialis) este netedă, se află sub piele și poate fi palpată în întregime. Ea are în partea superioară o rugozitate, unde se inseră prin intermediul unei formațiuni fibroase, (pes anserius), mm.croitor, gracilis și semitendinos.

Fața laterală (fascies lateralis) este ușor concavă în partea superioară; pe ea se inseră m.tibial anterior. Inferior este convexă, pe ea alunecînd tendoanele mușchilor extensori.

Fața posterioară (fascies posterior) prezintă superior o creastă osoasă oblică, *linia m.solear* (linea m.solei) pe care se inseră m.solear. Superior de ea se inseră m.popliteu. Inferior, această față este împărțită de o creastă verticală în două zone, una me-

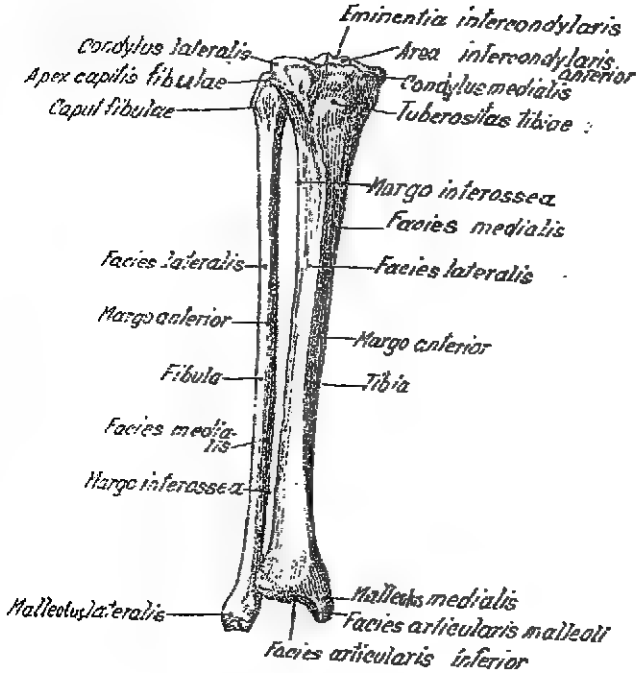

Fig. 128 – TIBIA ȘI FIBULA (aspect anterior)

dială unde se inseră m.flexor lung al degetelor și alta laterală pentru m.tibial posterior.

Marginea anterioară (margo anterior) este cea mai ascuțită margine a tibiei și are forma unui „S". Ea poate fi palpată în întregime subcutanat. Superior, începe la *tuberozitatea tibiei* (tuberositas tibiae), iar inferior se curbează medial și se termină la maleola medială.

Marginea medială (margo medialis) este mai rotunjită superior și mai proeminentă în jumătatea inferioară a tibiei. Pe ea se inseră fascia crurală.

Marginea laterală sau interosoasă (margo interossea) este mai ascuțită; pe ea se inseră *membrana interosoasă*.

Epifiza proximală a tibiei este voluminoasă, ușor curbată posterior, de formă relativ patrulateră cu axul mare orientat transversal. Ea este formată din doi *condili*, unul *medial* (condylus medialis) și altul *lateral* (condylus lateralis).

Fiecare condil prezintă cîte o *față articulară superioară* (facies articularis superior) pentru condilii femurali. Aceste fețe sînt ușor concave și ovalare, cu axul mare sagital.

Între cele două suprafețe articulare se găsește o proeminență osoasă, *eminența intercondiliană* (eminentia intercondylaris). Ea este formată de *tuberculul intercondilar medial* (tuberculum intercondylare medialis) și *tuberculul intercondilar lateral* (tuberculum intercondylare lateralis). Anterior și posterior de eminență, între suprafețele articulare se află cîte o depresiune, *aria intercondiliană anterioară* (area intercondylaris posterior). Pe aria intercondiliană anterioară se inseră lig.încrucișat anterior, iar pe cea posterioară lig.încrucișat posterior.

În clinica, pentru partea superioară a epifizei proximale a tibiei, este folosit termenul de platou tibial. Pe fața laterală a condilului lateral *se găsește fața articulară pentru* fibulă (fascies articularis fibularis).

Fața anterioară a extremității superioare a tibiei, la locul de origină al marginii anterioare, are o proeminență *tuberozitatea tibiei* (tuberositas tibiae). Lateral de ea, se află un tubercul (Gerdy), unde se inseră tractul iliotibial și pe care are originea m.tibial anterior.

Epifiza distală este mai puțin voluminoasă ca cea proximală și are formă prismatică.

Fața sa anterioară este netedă și pe ea alunecă tendoanele mușchilor extensori ai degetelor. Fața posterioară este convexă, prezentînd un șanț oblic, pentru tendonul mușchiului flexor lung al halucelui. Pe fața laterală prezintă o depresiune *incizura fibulară* (incisura fibularis), pe care se află anterior și posterior cîte un tubercul. La nivelul incizurii se articulează cu extremitatea inferioară a fibulei, iar pe cei doi tuberculi se prind ligamente. Pe fața inferioară (distală) a acestei epifize se găsește *fața articulară inferioară* (fascies articularis inferior) pentru talus.

Fața medială, se prelungește cu o apofiză oscasă, *maleola medială* (malleolus medialis), care lateral prezintă *fața articulară maleolară* (facies articularis malleolaris) pentru talus. Pe vîrful acestei maleole

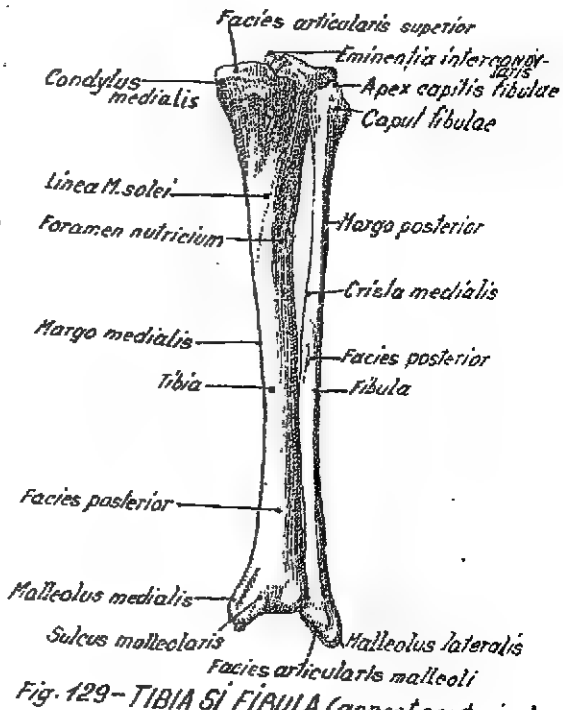

Fig. 129 – TIBIA ȘI FIBULA (aspect posterior)

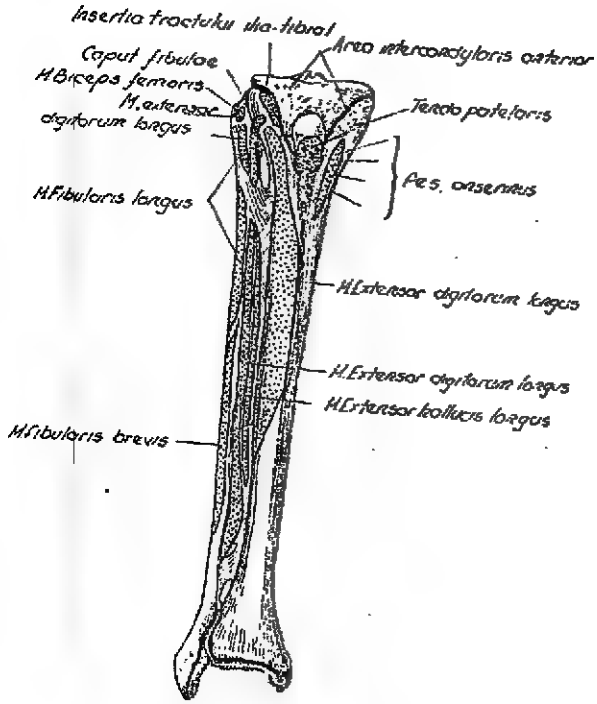

Fig. 130- TIBIA și FIBULA INSERȚII MUSCULARE
- vedere anterioară -

se prind ligamente ale articulației talocrurale. Maleola proemină sub tegument și poate fi ușor palpabilă. Ea prezintă posterior *șanțul maleolar* (sulcus malleolaris) pe unde trec spre plantă tendoanele mușchilor, tibial posterior și flexor lung al degetelor.

Epifiza distală a tibiei împreună cu cea a fibulei, formează scoaba tibiofibulară a articulației talocrurale (fig. 128, 129, 130, 131).

FIBULA
(fibula)

Orientare — inferior, extremitatea turtită a osului; medial, suprafața articulară a acestuia, iar posterior, marginea cu un șanț a acestei extremități.

Fibula, cel de al doilea os al scheletului gambei este situată lateral de tibie. Ea este mult mai subțire decît tibia și se articulează cu aceasta la cele două extremități.

Fibula are un corp și două epifize.

Corpul fibulei (corpus fibulae) prezintă trei fețe, orientate la fel ca și cele ale tibiei. De remarcat că ele sînt evidente numai în 3/4 superioare ale osului, inferior rămînînd evidente numai două fețe.

Fața laterală (facies lateralis) prezintă superior un șanț unde se inseră mm.peronieri lung și scurt.

Fața medială (facies medialis) este cea mai îngustă față a fibulei. Pe ea se găsește *creasta medială* (crista medialis).

Fața posterioară (facies posterior) este despărțită de fața medială prin creasta medială.

Marginile fibulei sînt, *anterioară* (margo anterior) pe care se prinde septul intermuscular anterior al gambei, *marginea posterioară* (margo posterior) cea mai ascuțită pentru septul intermuscular posterior și *marginea interosoasă* (margo interossea) pe care se prinde membrana interosoasă. De remarcat că aceste margini sînt spiralate.

Epifiza proximală prezintă *capul fibulei* (caput fibulae) o formațiune piramidală, care are medial *fața articulară a capului fibulei* (facies articularis capitis fibulae), pentru condilul lateral al tibiei. Posterior și lateral de ea, capul prezintă o apofiză, *vîrful capului fibulei* (apex capitis fibulae), pe care se inseră tendonul mușchiului biceps femural și ligamentul colateral fibular al articulației genunchiului. La limita inferioară a capului, numită clasic colul fibulei, trece în contact cu osul, nervul peronier comun. Acest raport are mare importanță în clinică, deoarece prinderea nervului, în calusul format după fractura capului fibulei, eventualitate destul de frecventă, duce la paralizia mușchilor regiunii anterioare a gambei și abolirea sensibilității pe fața anterioară a gambei și pe cea dorsală a piciorului.

Epifiza distală se prelungește lateral și inferior cu *maleola laterală sau fibulară* (malleolus lateralis). Pe fața ei medială se găsește *fața articulară maleolară* (facies articularis malleolaris) care se articulează cu fața maleolară laterală a talusului.

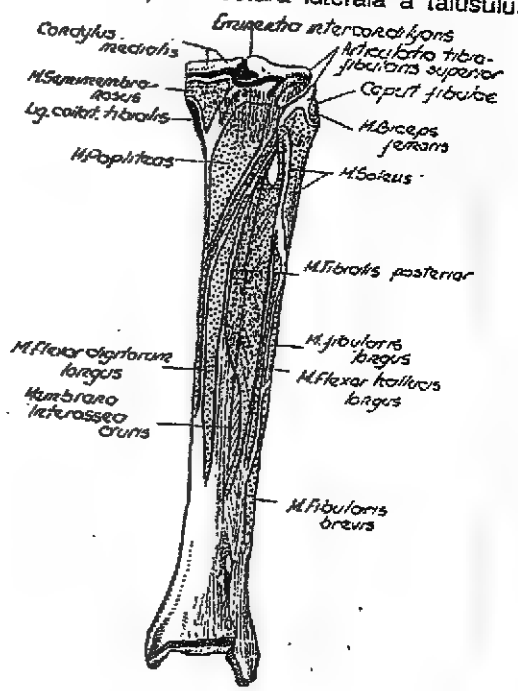

Fig. 131- TIBIA și FIBULA
INSERȚII MUSCULO-TENDINOASE
-vedere posterioară-

Posterior de fața articulară se află o depresiune *fosa malleoli lateralis* (fossa malleoli lateralis) în fundul căruia se inseră ligamentul calcaneo-fibular care solidarizează articulația talocrurală. Fața laterală a maleolei fibulare se palpează ușor sub piele prin care proemină, fiind ușor vizibilă. Fața posterioară prezintă un șanț prin care alunecă tendoanele mușchilor peronieri.

Scheletul piciorului este format din 26 oase așezate în trei grupuri: tarsul, metatarsul și falangele.

TARSUL
(tarsus)

Oasele tarsului (ossa tarsi) corespund oaselor carpiene de la mînă, sînt mult mai voluminoase și mai puternice ca acestea datorită solicitărilor crescute asupra lor în staționea bipedă.

Talusul (talus)

Orientare — anterior, capul osului; superior, trohlea și lateral, marginea ei cea mai proeminentă.

Talusul este situat superior de calcaneu și este alcătuit din: *cap* (caput tali), *col* (collum tali) și *corp* (corpus tali) (fig. 132, 133).

Corpul talusului (corpus tali) are superior *trohlea talusului* (trochleatali) articulară, pentru fața inferioară a epifizei distale a tibiei. Trohlea se continuă lateral și medial cu fețele articulare pentru maleolele laterală și medială. *Fața maleolară laterală* (facies malleolaris lateralis) are formă tringhiulară cu vîrful în jos. Inferior de ea se află *procesul lateral al talusului* (processus lateralis tali). *Fața maleolară medială* (fascies malleolaris medialis) are forma unei virgule. Inferior de ea, ca și pe fața laterală se află o zonă rugoasă pentru inserțiile ligamentare.

Posterior, se află *procesul posterior al talusului* (processus posterior tali) cu un șanț numit *șanțul tendonului mușchiului flexor lung al halucelui* (sulcus tendinis musculi flexoris hallucis longi). Acesta este mărginit de doi tuberculi, *tuberculul lateral* (tuberculum laterale) și *tuberculul medial* (tuberculum mediale), din care cel lateral este mai proeminent. Fața inferioară a corpului talusului prezintă trei fețe articu-

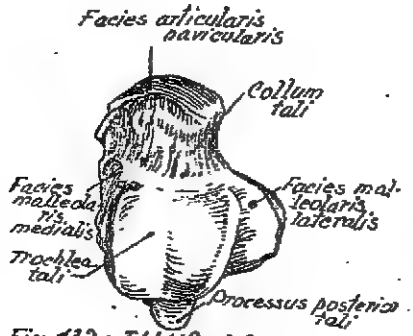

Fig. 132 – TALUS DREPT (vedere superioară)

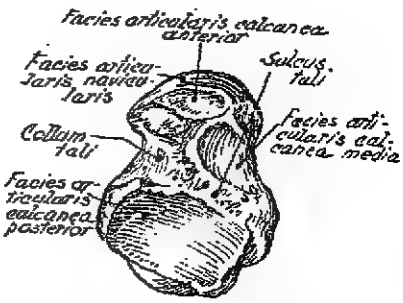

Fig. 133 – TALUS DREPT (vedere inferioară)

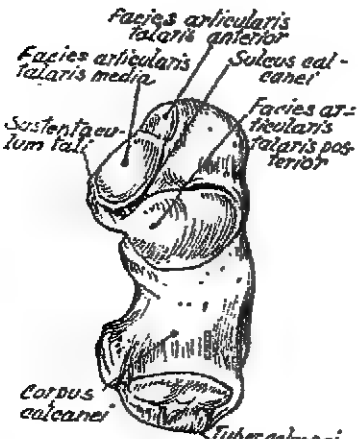

Fig. 134 – CALCANEUL DREPT (vedere superioară)

Fig. 135 – CALCANEUL DREPT (vedere laterală)

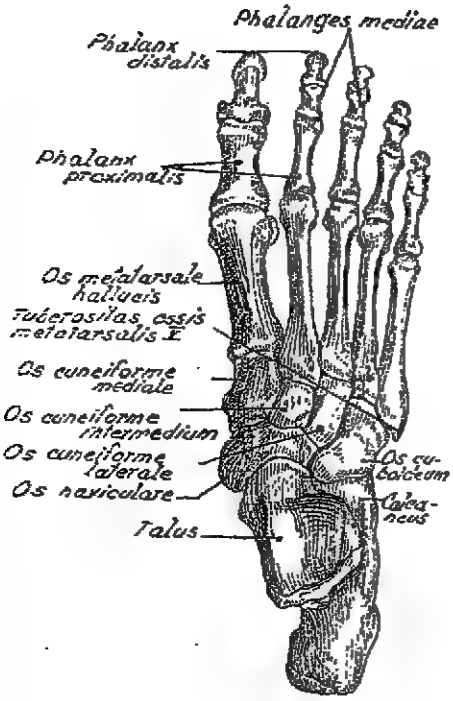

Fig. 136 - SCHELETUL PICIORULUI (vedere dorsală)

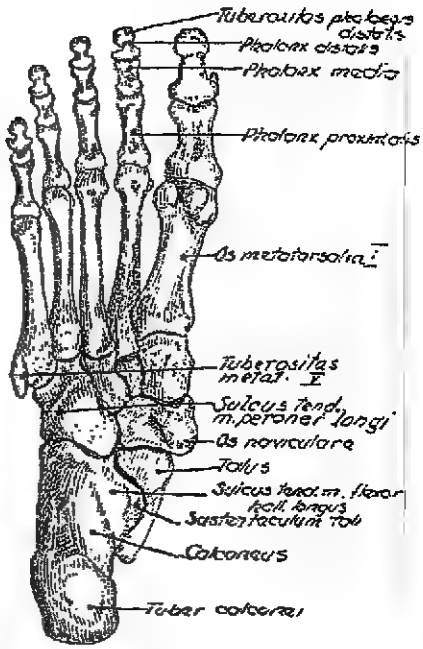

Fig. 137 - SCHELETUL PICIORULUI (vedere plantară)

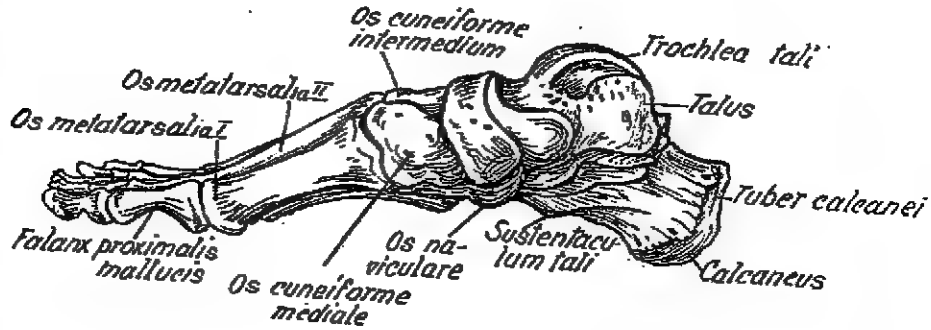

- Fig. 138 - SCHELETUL PICIORULUI (vedere medială)

lare pentru calcaneu: *fața articulară posterioară* (facies articularis calcanea posterior) și *fețele articulare mijlocie și anterioară* (facies articularis calcanea media, anterior) adesea unite între ele. Între fața posterioară și cea mijlocie se află *șanțul talusului* (sulcus tali), care împreună cu cel al calcaneului formează *sinusul tarsului* (sinus tarsi). Capul talusului prezintă o față convexă, *fața articulară pentru navicular* (facies articularis navicularis).

Calcaneul (calcaneus) (fig. 134, 135).

Calcaneul este cel mai mare os al tarsului, alungit antero-posterior și așezat sub talus.

Orientare: superior, partea cu fețele articulare, posterior, extremitatea cea mai voluminoasă, iar medial șanțul cel mai adînc.

Fața superioară este articulară în partea anterioară. Pe ea se găsesc fețe articulare corespunzătoare celor descrise de talus. *Fața articulară posterioară* (facies articularis talaris posterior), este despărțită de cea *mijlocie și anterioară* (facies articularis talaris media, anterior), de *șanțul calcanean* (sulcus calcanei), care formează împreună cu cel al talusului sinusul tarsului. Posterior de fețele articulare, se găsește o suprafață rugoasă, care vine în raport

cu masa grăsoasă situată anterior de tendonul calcanean (Ahile). Fața inferioară, relativ plană, are posterior doi tuberculi, *procesul medial al tuberozității calcaneene* (processus medialis tuberis calcanei) pe care are originea m.flexor curt al degetelor și m.abductor al halucelui, și *procesul lateral al tuberozității calcaneene* (processus lateralis tuberis calcanei) pe care are originea m.abductor al degetului V. Pe ambii tuberculi se inseră și aponevroza plantară. Fața laterală a calcaneului este subcutanată. Superior, prezintă o proeminență, *trohlea peronieră* (trochlea peronealis), care determină pe această față două șanțuri, unul superior pentru tendonul m.peronier scurt și altul inferior pentru tendonul m.peronier lung (sulcus tendinis musculi peroneorum).

Fața medială are un șanț prin care trec de la gambă spre plantă, tendoane, vase și nervi, numit *șanțul calcanean* (sulcus calcanei). Șanțul este delimitat posterior de tuberculul medial al calcaneului, iar anterior de *sustentaculum talare*. Pe fața sa superioară se află fața articulară talară mijlocie, iar inferior de această apofiză se găsește *șanțul tendonului mușchiului flexor lung al halucelui* (sulcus tendinis musculi flexori halucis longi). În partea posterioară, corespunzătoare călcâiului, osul prezintă *tuberozitatea calcaneană* (tuber calcanei). Aici se inseră tendonul calcanean (Ahile). Superior de această inserție se află o zonă netedă, care corespunde unei burse seroase.

Anterior, osul prezintă *fața articulară cuboidiană* (fascies articularis cuboidea) (fig. 136—138).

Osul navicular (os naviculare)

Orientare — posterior, fața concavă, medial și inferior tuberozitatea osului,

Navicularul este un os scurt, așezat pe marginea medială a scheletului piciorului. Fața lui posterioară este concavă și se articulează cu capul talusului. Fața anterioară este convexă și se articulează cu cele trei oase cuneiforme, fiind împărțită de două creste, în trei fețe corespunzătoare. Fața dorsală este nearticulară și convexă, iar cea plantară aproape plană. Aceasta prezintă medial *tuberozitatea osului navicular* (tuberositas ossis navicularis), pe care se inseră tendonul m.tibial posterior. Această tuberozitate este singurul element al acestui os cuprins în N.I.

Osul cuboid (os cuboideum)

Cuboidul este situat pe marginea laterală a piciorului. El are o față articulară anterioară, despărțită printr-o creastă în două fațete, pentru metatarsienele IV și V. Posterior, se articulează cu calcaneul. Cele două fețe descrise converg lateral. Medial prezintă o față articulară pentru cuneiformul al treilea. Pe fața plantară se află o proeminență osoasă transversală, *tuberozitatea cuboidului* (tuberositas ossis cuboidei). Anterior ce aceasta, se află un șanț transformat de formațiuni fibroase, în canal, *șanțul tendonului mușchiului peronier lung* (sulcus tendinis musculi peronei longi). Fața dorsală a cuboidului este netedă și nearticulară.

Oasele cuneiforme

Oasele cuneiforme sînt în număr de trei și au formă prismatică triunghiulară. Ele sînt cuprinse între navicular, posterior, și primele trei metatarsiene anterior, avînd lateral cuboidul.

Osul cuneiform medial (os cuneiforme mediale), cel mai mare dintre ele, este așezat cu baza plantar. Pe fața sa medială se inseră m.tibial posterior.

Osul cuneiform intermediar (os cuneiforme intermedium) este cel mai mic dintre cele trei. Metatarsianul al doilea se articulează cu el, dar și cu celelalte cuneiforme pe laturi, pătrunzînd între ele ca într-o scoabă. Este așezat cu baza dorsal. Fețele anterioară și posterioară, sînt articulare, de asemenea și fețele laterală și medială.

Osul cuneiform lateral (os cuneiforme laterale), este intermediar ca volum între primul și al doilea. Baza privește superior și marginea plantar. Se articulează medial cu al doilea cuneiform, lateral cu cuboidul și metatarsianul IV, anterior cu al III-lea și posterior cu navicularul.

METATARSUL
(metatarsus)

Metatarsul este format din cele cinci oase metatarsiene. Ele sînt oase lungi, care se articulează proximal cu tarsul. Numerotarea lor se face de la I-V pornind de la marginea medială a piciorului. Spațiile dintre oasele metatarsiene se numesc spații inter-

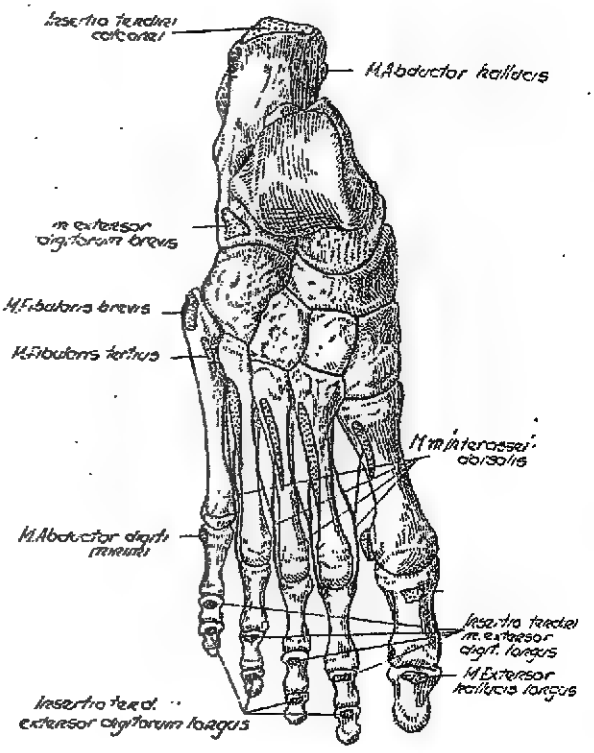

Fig. 139 — INSERȚIA MUȘCHILOR pe FAȚA DORSALĂ A PICIORULUI

osoase. Fiecare metatarsian prezintă un *corp* (corpus) cu trei fețe și trei margini. Fața lor dorsală face parte din fața dorsală a scheletului piciorului. Celelalte fețe privesc în spațiile interosoase. Marginea inferioară este ascuțită și privește plantar.

Oasele metatarsiene prezintă proximal o *bază* (basis) de formă triunghiulară. Aceasta are un număr variabil de fețișoare articulare pentru fiecare os.

Capul metatarsianului (caput) așezat distal este turtit transversal și se articulează cu falanga proximală a degetului corespunzător.

Primul metatarsian (os metatarsale I) este cel mai scurt și cel mai gros. Extremitatea lui proximală prezintă o față articulară pentru primul cuneiform. Plantar se află *tuberozitatea primului metatarsian* (tuberositas ossis metatarsalis I) pe care se inseră tendonul m.peronier lung, după ce a străbătut oblic planta. Corpul are în secțiune formă net triunghiulară, cu baza situată dorsal.

Metatarsienele II, III, IV, V descresc în ordine ca mărime, al V-lea fiind cel mai mic și prezentînd o *tuberozitate* laterală (tuberositas ossis metatarsalis V) reper important în anatomia pe viu a piciorului.

OASELE DEGETULUI PICIORULUI
(ossa digitorum pedis)

Scheletul degetelor este format din falange. Fiecare deget este format din trei falange cu excepția halucelui care are două. Falangele degetelor sînt: *falanga proximală* (phalanx proximalis) care se articulează cu metatarsianul corespunzător, *falanga medie* (phalanx media) care se articulează cu prima și ultima și *falanga distală* (phalanx distalis), care se articulează proximal cu cea medie.

Falanga proximală are un corp cu fața dorsală convexă și cea plantară concavă. Extremitatea proximală sau baza prezintă o cavitate glenoidă pentru metatarsiene. Extremitatea distală prezintă o trohlee pentru falanga medie.

Falanga medie este asemănătoare cu precedenta, iar falanga distală prezintă la extremitatea liberă un tubercul semilunar, turtit, neted pe fața dorsală, care corespunde patului unghial (fig. 139, 140).

ARTICULAȚIILE MEMBRULUI INFERIOR

Articulațiile membrului inferior se împart în articulațiile centurii membrului inferior (vezi pereții trunchiului) și în articulațiile membrului inferior liber.

ARTICULAȚIILE MEMBRULUI INFERIOR LIBER
(Juncturae membri inferioris liberi)

Articulațiile membrului inferior, paralel cu oasele sale prezintă la om o mare soliditate, în comparație cu cele ale membrului superior. Solicitările deosebite

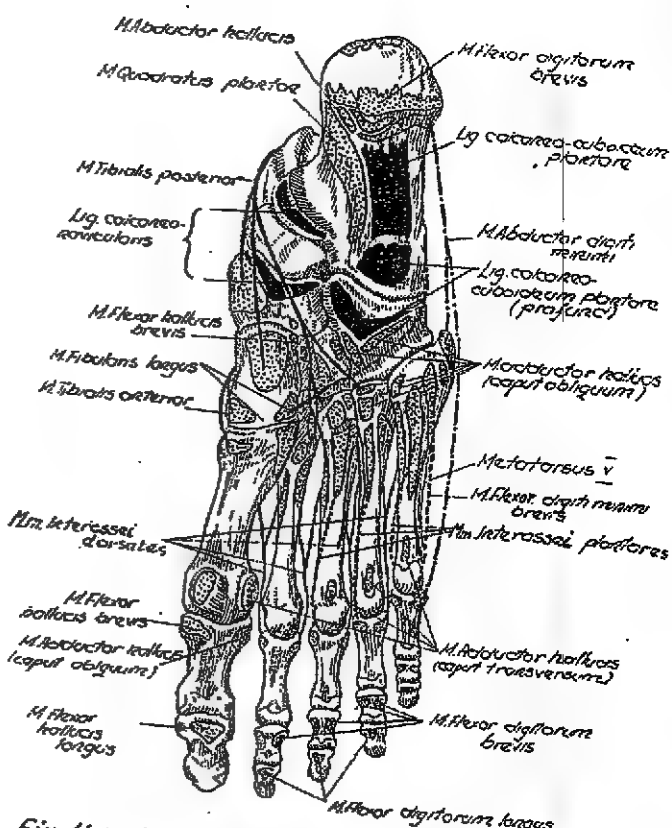

Fig. 140 – INSERȚIA MUȘCHILOR PE FAȚA PLANTARĂ A PICIORULUI

care apar datorită stațiunii bipede, prin susținerea verticală a greutății corpului, împotriva gravitației, duc la o dezvoltare mare a aparatului capsuloligamentar, a suprafețelor și cartilajelor articulare, adaptate stațiunii și motilității. această adaptare pentru susținerea greutății în statică și locomoție se face în defavoarea amplitudinii mișcărilor, care aici sînt mai reduse decît la membrului superior, adaptat pentru mișcări de finețe.

ARTICULAȚIA SOLDULUI
(articulatio coxae)

Articulația șoldului este o articulație de tip sferoidal (enartroză), deci triaxială, situată la rădăcina membrului inferior. Ea se realizează între capul femural și acetabul, fiind o articulație cu conducere ligamentară (fig. 141, 142).

Fețele articulare sînt:

— *capul femural,* reprezentînd două treimi de sferă, prezintă în centru o depresiune — fosa capului femural —. El se continuă lateral cu colul femural. Pe toată suprafața sa, cu excepția fosetei, capul femural este acoperit de cartilaj articular, hialin, mai gros în porțiunea centrală;

— *acetabulum,* este o cavitate hemisferică situată pe fața laterală a coxalului, la unirea corpurilor celor trei oase componente. Marginea sa proeminentă, se numește sprînceana acetabulului. Fundul

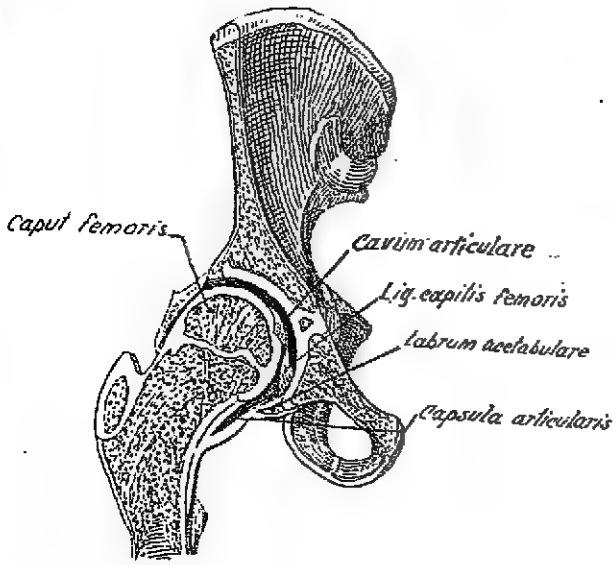

Fig. 141 - SECȚIUNE FRONTALĂ PRIN ARTICULAȚIA ȘOLDULUI.

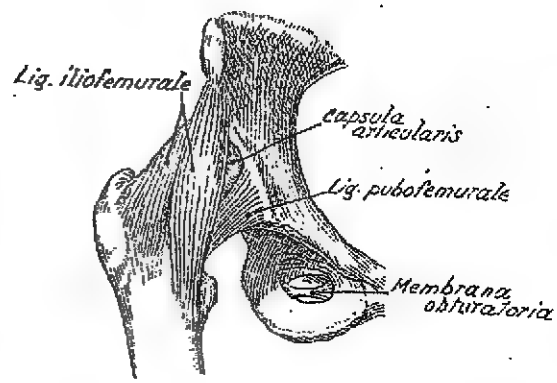

Fig. 142 - ARTICULAȚIA ȘOLDULUI (vedere anterioară)

cavității este nearticular, iar periferia sa numită față lunată este articulară, fiind acoperită cu cartilaj articular, hialin. În jurul acetabulului se află un fibrocartilaj inelar, cu rolul de a-i mări adîncimea pînă la două treimi de sferă, *labrul acetabular* (labrum acetabulare). El are formă triunghiulară în secțiune și aderă strîns de periferia cavității, trecînd însă ca o punte peste incizura acetabulului, constituind *lig.transvers al acetabulului* (lig.transvesum acetabuli). Astfel, incizura este transformată într-un orificiu pe unde trec vasele ligamentului capului femural. De remarcat că marginea liberă a labrului acetabular are o deschidere mai mică decît ecuatorul capului femural, participînd alături de alte elemente la menținerea lui în acetabul. În cazuri anormale cînd labrul se osifică, este micșorată amplitudinea mișcărilor în articulație.

Mijloace de unire

— *capsula articulară* (capsula articularis), are forma unui trunchi de con cu baza mare inserată medial pe circumferința acetabulului, trecînd cu ligamentul transvers peste incizura acestuia. Baza mică, situată lateral, se inseră anterior pe linia intertrohanterică, iar posterior — pe fața posterioară a colului femural, la 1-1,5 cm medial de creasta intertrohanterică. Față de această linie de inserție a capsulei, trohanterul mare cu fosa trohanterică și trohanterul mic rămîn extracapsular. Tot din această cauză fracturile transversale din treimea laterală a colului femural sînt anterior intracapsulare și posterior extracapsulare. Capsula articulară este formată din fibre circulare în stratul profund și longitudinal la suprafață. În partea superioară este mai groasă (8-10 mm) și mai subțire în partea antero-inferioară (2-3 mm). Ea este mult mai puternică decît capsula articulației umărului. În poziția normală a capsulei cea mai mare parte a capsulei este în tensiune. De aceea în procesele inflamatorii articulare (coxartrite), coapsa ia *poziția antalgică*, de semiflexie și ușoară rotație laterală, prin care se realizează relaxarea capsulei cu diminuarea durerii. Capsula articulației șoldului este întărită de următoarele ligamente:

— *ligamentul iliofemural* (lig.iliofemurale) se găsește pe fața anterioară a articulației dispus în evantai, cu vîrful inserat sub spina iliacă antero-inferioară, iar baza pe linia intertrohanterică. Prezintă în grosimea sa două fascicule: unul cu direcție oblică care se termină pe marginea anterioară a marelui trohanter, sub inserția micului fesier — numit și lig.iliopretrohanterian —, cu rol în limitarea adducției și rotației laterale, și altul aproape vertical care coboară și se prinde anterior de micul trohanter. El limitează extensia coapsei pe pelvis;

— *ligamentul pubofemural* (lig.pubofemurale) este așezat tot anterior, dar cu o inserție largă, situată medial pe eminența iliopectinee, creasta pectinee, ramura superioară a pubisului și una îngustă lateral, anterior de micul trohanter. El limitează abducția și rotația laterală. Împreună cu fasciculele ligamentului precedent formează un „N" (brațele paralele sînt lig.pubofemural și lig.iliopretrohanterian, iar linia oblică fasciculul vertical). Acest „N" a fost denumit și ligamentul lui Welcker;

— *ligamentul ischiofemural* (lig.ischiofemurale) se găsește pe fața posterioară a articulației. El se inseră în partea postero-inferioară a sprîncenei și incizurii acetabulare, îngustîndu-se pe măsură ce merge lateral și superior și se termină anterior de fosa trohanterică (fasciculul ischiosupracervical). O parte din fibrele acestui ligament se pierd în capsulă, în zona orbiculară (fasciculul ischiocapsular sau ischiozonular). El limitează rotația medială și adducția femurului;

— *zona orbiculară* (zona orbicularis), numită și ligamentul inelar Weber, este o condensare a fibrelor circulare profunde ale capsulei. După secționarea capsulei la cadavru, zona orbiculară poate fi palpată

și este chiar vizibilă pe fața internă a capsulei. Fibrele acestui ligament sînt de două feluri: cu originea osoasă care pleacă inferior de spina iliacă antero-inferioară, înconjură ca o ansă colul femural anterior și posterior, și fibre proprii semicirculare paralele cu sprînceana acetabulului cu rol de întărirea a primelor. Zona orbiculară solidarizează totodată cele trei ligamente descrise mai sus și fiind situată în regiunea capsulei care corespunde părții celei mai subțiri a colului femural, ea contribuie la menținerea capului în acetabul.

— *ligamentul capului femural* (lig.capitis femoria) este întins între fosa capului femural și fosa acetabulară, fiind intraarticular. Pe capul femural se prinde în partea antero-superioară a fosei capului, iar pe coxal, prin trei fascicule pe: lig.transvers al acetabulului și pe partea anterioară și posterioară a incizurii acetabulare. Fibrele care se prind în fosa acetabulară ridică plici sinoviale. Ligamentul capului se găsește aplicat pe fundul acetabulului de către capul femurului. El este rezistent, suportînd la adult greutăți de 45 kg și conține vase pentru capul femural. Uneori, poate fi foarte slab reprezentat sau chiar absent. Rolul acestui ligament „suspensor și hrănitor" al capului femural, mai curînd limitator al adducției și rotației laterale cînd coapsa este flectată, este încă discutabil. Semnificația sa morfologică este diferit interpretată (rest de capsulă embrionară — după Moser —, rest de „mușchi ambiens" vizibil la cal sau struț, unde se continuă cu m.pectineu — după Sutton).

Sinoviala căptușește capsula, reflecîndu-se apoi pe colul femurului și pe labrul acetabular, învelind și ligamentul capului femural. Are un fund de sac situat inferior de ligamentul ischiofemural, iar uneori poate comunica anterior cu bursa de sub m.iliopsoas. În jurul articulației se găsesc sub masele musculare burse seroase periarticulare (vezi cap.mușchii).

Raporturi: anterior cu mm.pectineu, iliopsoas, drept femural și mai superficial cu conținutul trigonului femural și n.femural; posterior, cu mm.piriform, obturator intern, gemeni, p femural și mănunchiul vasculonervos infrapiriform ferior, cu m.obturator extern, iar superior și latera mm.fesier mijlociu și mic.

Vascularizație, inervație: *arterele* au origine a.iliacă internă (a.obturatorie, a.ischiadică, a.fes superioară) și în a.femurală profundă (aa.circumfl femurale, medială și laterală). Ele se anastomozea în jurul colului chirurgical al femurului. *Limfaticele* varsă în gg.inghinali profunzi, hipogastrici, obturat și iliaci externi. *Inervația* articulației șoldului este de sebit de bogată provenind din n.femural, n.obturat n.ischiadic, nervul pătratului femural și n.cutanat mural posterior.

ARTICULAȚIA GENUNCHIULUI
(articulatio genus)

Articulația genunchiului este cea mai mare art culație din corp, la om fiind femurotibială, datorită d mensiunii mari a epifizei proximale a tibiei, în timp ce la vertebratele inferioare, femurul se articulează cu ambele oase ale gambei. Articulația genunchiului este un trohoginglim.

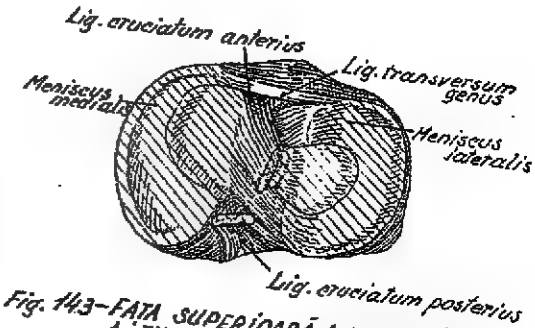

Fig. 143 — FAȚA SUPERIOARĂ A EXTREMITĂȚII PROXIMALE A TIBIEI.

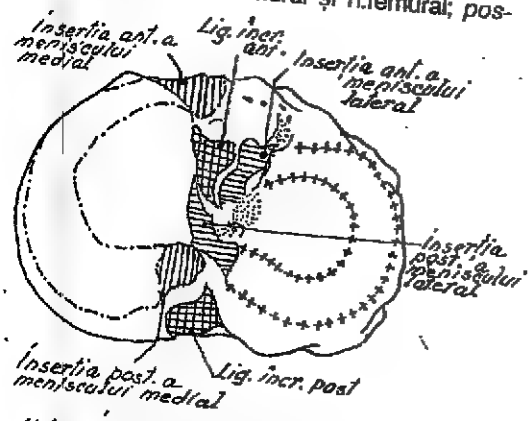

Fig. 144 — INSERȚIA MENISCURILOR ȘI A LIGAMENTELOR ÎNCRUCIȘATE ÎN ARTICULAȚIA GENUNCHIULUI

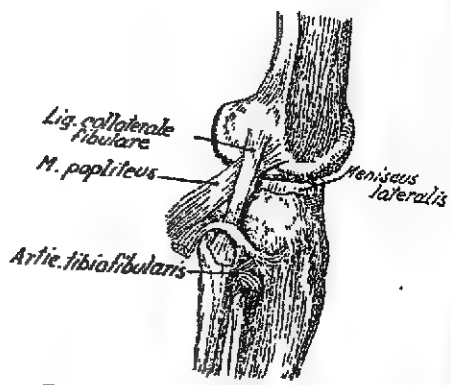

Fig. 145 — ARTICULAȚIA GENUNCHIULUI (aspect lateral)

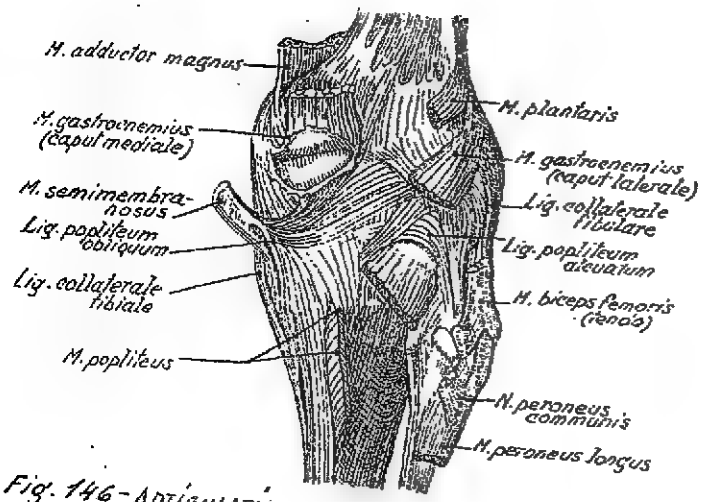

Fig. 146 - ARTICULAȚIA GENUNCHIULUI DREPT (aspect posterior)

articulare, una laterală și alta mediană acoperite de cartilaj hialin. Din studiul formei suprafețelor articulare ale femurului și tibiei, se constată că acestea sînt incongruente. Incongruența dintre ele este corectată parțial de către meniscurile intraarticulare.

Meniscurile intraarticulare sînt două formațiuni fibrocartilaginoase, dezvoltate la periferia suprafețelor articulare ale condililor tibiali. Astfel, se găsește un *menisc lateral* (meniscus lateralis) și un *menisc medial* (meniscus medialis). În secțiune verticală meniscurile au formă triunghiulară prezentînd o față superioară concavă în raport cu condilul femural respectiv, o față inferioară plană, în raport cu fața articulară a condilului tibial și o bază prin care aderă la capsula articulară. Fiecare se inseră prin cîte două extremități, una anterioară și alta posterioară în aria intercondiliană corespunzătoare. Extremitățile anterioare ale celor două meniscuri sînt unite prin lig.transvers al genunchiului (lig.transversum genus). Meniscul medial se aseamănă cu litera „C", distanța dintre inserțiile celor două extremități fiind mai mare.

Meniscul lateral are forma unui inel, cele două extremități fiind mai apropiate la nivelul inserțiilor pe cei doi versanți ai eminenței intercondiliene. Meniscul lateral, spre deosebire de cel medial este mai îngust, dar mai gros la periferie. Datorită acestei conformații ele pot fi mobile în articulație, deplasîndu-se odată cu condilii femurali pe suprafețe articulare ale condililor tibiali. Aderența lor la capsulă împarte cavitatea articulară într-un etaj suprameniscal și un altul inframeniscal.

Fețele articulare. Articulația propriu-zisă a genunchiului se face între epifiza distală a femurului și cea proximală a tibiei, la aceasta adăugîndu-se un rol deosebit în flexia și extensia genunchiului, articulația femuropatelară (fig. 143—148).

— *Epifiza inferioară a femurului,* participă în articulația prin cei doi condili femurali, despărțiți posterior prin fosa intercondiliană. Axele antero-posterioare ale celor doi condili, sînt divergente posterior, astfel încît epifiza inferioară a femurului este mai voluminoasă posterior, decît anterior. Curbura feței articulare a condililor, privită din profil, descrește ca rază progresiv spre posterior, descriind o linie spirală. Astfel, segmentul anterior al curburii face parte dintr-un cerc cu raza de aprox. 45 mm, pentru ca cel posterior să ajungă la aprox. 15 mm. Acest fapt, la care se adaugă diferența dimensiunilor antero-posterioare dintre fețele articulare ale condililor femurali și cele ale tibiei, imprimă particularități flexiei și extensiei. Condilul medial este mai proeminent inferior, decît cel lateral, încît femurul așezat pe fețele articulare ale tibiei relativ orizontale, descrie cu acesta un unghi obtuz deschis lateral de 170-177° (genu valgum fiziologic).

Suprafața articulară a condililor femurali se continuă anterior cu fața patelară, prin care femurul se articulează cu rotula. Această față poate fi limitată de fața articulară a condililor printr-o creastă transversală, numită linia condilotrohleară. Condilii femurali sînt acoperiți de cartilaj hialin.

Epifiza superioară a tibiei participă în această articulație prin fețele superioare ale condililor (vezi osteologia). Fața posterioară a patelei este împărțită de o creastă în două suprafețe

Mijloace de unire

— *Capsula articulară* (capsula articularis) se inseră superior pe femur și inferior pe tibie, prezentînd anterior un orificiu pentru patelă. Traiectul inserției pe femur este sinuos plecînd superior de pe fața troh-

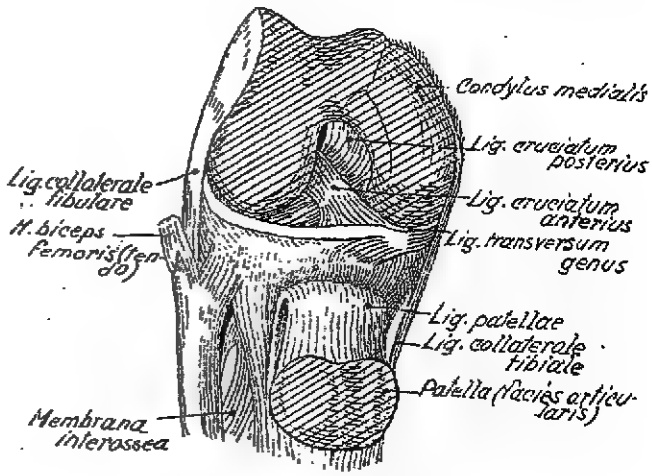

Fig. 147 - ARTICULAȚIA GENUNCHIULUI (Vedere anterioară)

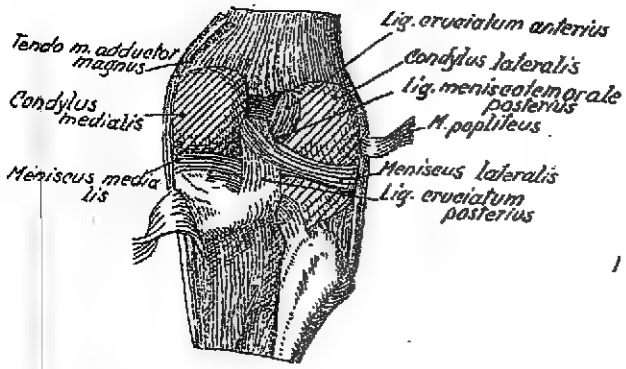

Fig. 148 – ARTICULAȚIA GENUNCHIULUI (aspect posterior)

leară, coborînd pe condilii femurali și apoi inferior de epicondili, pe care îi lasă extracapsular și ajunge astfel posterior în fosa intercondiliană. La nivelul acestei fose capsula se întrerupe și fibrele ei fuzionează cu ligamentele încrucișate. Inserția tibială se face la 2-4 mm de cartilajul articular, începînd de la aria intercondiliană anterioară și terminîndu-se la cea posterioară, fără să cuprindă articulația tibiofibulară superioară. Capsula prezintă mici orificii pentru prelungirile sinovialei. Ea aderă la meniscuri fiind mai subțire în partea sa sprameniscală. Este formată din fibre longitudinale situate la exterior și din fibre transversale și oblice situate profund. Anterior este mai subțire, la acest nivel găsindu-se ligamentul rotulian; posterior este mai groasă în special în dreptul condililor.

— *Ligamentul rotulian* (lig.patellae) este trapezoidal, cu baza mare pe vîrful patelei și cu baza mică pe tuberozitatea tibiei. Este turtit în plan frontal și continuă aparatul tendinos de inserție al m.quadriceps femural. Anterior, vine în raport cu fascia femurală, iar posterior cu *corpul adipos infrapatelar* (corpus adiposum infrapatellare). Este separat de tibie prin bursa pretibială. De la marginile sale laterale pleacă formațiuni aponevrotice de întărire a capsulei: expansiunile m.quadriceps și *retinaculele patelei, medial* și *lateral* (retinaculum patellae mediale et laterale).

— *Ligamentul popliteu oblic* (lig.popliteum obliquum) se desprinde din tendonul m.semimembranos și se îndreaptă spre condilul femural lateral, numindu-se de aceea și tendon recurent al m.semimembranos.

— *Ligamentul popliteu arcuat* (lig.popliteum arcuatum) format și el din fibre oblice și situat sub ligamentul precedent, întărește capsula din dreptul condilului lateral al femurului pînă în dreptul fosei intercondiliene posterioare a tibiei. Din partea lui superioară se desprinde un mănunchi de fibre ogivale cu concavitatea inferior pe sub care trece m.popliteu; aceste fibre merg în jos și lateral și se prind pe capul fibulei.

— *Ligamentul colateral fibular* (lig.colaterale fibulare) este format din fibre întinse între capul fibulei și epicondilul lateral. Posterior, vine în raport cu tendonul m.biceps, de care este separat printr-o bursă, medial și posterior cu tendonul m.popliteu și cu artera articulară supero-laterală, iar medial cu meniscul lateral. El nu aderă la capsulă.

— *Ligamentul colateral tibial* (lig.colaterale tibiale) este mai turtit și se inseră pe capsulă. Fibrele sale sînt verticale, întinse de la epicondilul femural la tibie, oblice descendente de la epicondilul medial la meniscul medial și oblice ascendente de la condilul medial al tibiei la meniscul medial.

— *Ligamentele încrucișate* sînt în număr de două și se întind între condilii femurali și ariile intercondiliene ale tibiei. Deși se găsesc profund, în centrul articulației și au fost considerate intraarticulare, dispoziția sinovialei care le acoperă numai anterior și lateral lăsîndu-le astfel extrasinovial, infirmă acest lucru. După raporturile dintre ele și după modul de inserție tibială cele două ligamente sînt unul anterior și altul posterior. *Lig.încrucișat anterior* (lig.cruciatum anterius),se inseră în aria intercondiliană anterioară, are un traiect oblic ascendent și lateral, inserîndu-se pe fața medială a condilului femural lateral. *Lig.încrucișat posterior* (lig.cruciatum posterius) se inseră pe aria intercondiliană posterioară, înapoia inserției coarnelor posterioare ale celor două meniscuri. El are apoi traiect ascedent, încrucișînd lig.anterior pentru a se insera pe fața laterală a condilului femural medial. Ligamentele încrucișate sînt oarecum torsionate în lungul fibrelor lor, ele atingîndu-se prin marginile lor axiale. Pe marginile lor posterioară și laterală se inseră capsula articulară.

Sinoviala genunchiului este cea mai complicată sinovială articulară. Anterior, pleacă de la limita cartilajului articular al trohleei și condililor femurali, urcă sub tendonul m.quadriceps alcătuind bursa suprapatelară, și apoi se reflectă în jos terminîndu-se la limita cartilajului articular de pe patelă. Deci, prin prima sa foiță acoperă femurul, iar prin cea de a doua, după reflectare tendonul m.quadriceps. În continuare trece peste corpul adipos infrapatelar și se inseră anterior de lig.încrucișat anterior. Lateral, se inseră pe marginea cartilajului articular de la nivelul condililor femurali și tibiali; inferior de lig.colateral tibial și fibular se formează așa-numitele *funduri de sac subligamentare* care urcă spre inserțiile femurale ale acestora. În continuare, se reflectă pe capsulă pe care o căptușește, întrerupîndu-se la marginea superioară a meniscurilor și reluîndu-și traiectul sub cea inferioară. Posterior, sinoviala căptușește capsula și se inseră apoi la limita dintre cartilajul articular și condili pînă la inserția ligamentului încrucișat posterior. Ligamentele încrucișate sînt situate extrasinovial.

Fundurile de sac sinoviale sînt mai numeroase la articulația genunchiului decît la alte articulații. Astfel, se întîlnesc: fundul de sac subpopliteu, subcvadricipital (este cel mai mare, venind în contact sau continuîndu-se cu bursa suprapatelară), subgastrocnemian medial (poate fi sediul chisturilor sinoviale Becker în reumatism). Franjurile sinoviale umplu spațiile articulare. De o parte și de alta a rotulei, membrana sino-

vială formează două proeminențe numite *plici alare* (plica alares). Acestea se unesc în dreptul vîrfului rotulei, de unde pleacă spre fosa intercondiliană *plica sinovială infrapatelară* (plica synovialis infrapatellaris). Grăsimea din plicile alare și plica sinovială infrapatelară aparțin *corpului adipos infrapatelar* (corpus adiposum infrapatellare).

Raporturi — articulația genunchiului vine în raport *anterior* cu aparatul aponevroticoligamentar al rotulei și cu fascia gambei, *posterior* cu conținutul fosei poplitee, cu originea mm.gastrocnemieni, tendonul de inserție al mm.biceps femural, semitendinos, semimembranos, popliteu, plantar, iar *lateral* și *medial* cu retinaculele patelei, cu tractul iliotibial și cu m.biceps femural (lateral) și cu mm.sartorius și drept femural (medial).

Vascularizație. *Arterele* provin din artera descendentă a genunchiului, aa.articulară superioară laterală, articulară superioară medială, articulară mijlocie, articulară inferioară medială, articulară inferioară laterală, recurentă tibială anterioară. *Limfaticele*, rețeaua limfatică periarticulară se varsă în colectoare posterioare profunde, care drenează limfa pe traiectul aa.articulare mijlocii, în gg.poplitei. Unele colectoare anterioare cu traiect ascendent și descendent drenează limfa în gg.poplitei inferiori.

Tibia și fibula se articulează superior și inferior la nivelul epifizelor prin două articulații, iar diafizele sînt legate prin membrana interosoasă.

ARTICULAȚIA TIBIOFIBULARĂ
(articulatio tibiofibularis)

Articulația tibiofibulară unește cele două extremități proximale ale oaselor gambei.

Suprafețele articulare sînt reprezentate de fața articulară a capului fibulei și de fața articulară fibulară de pe condilul lateral al tibiei. Ele sînt plane și acoperite cu cartilaj hialin.

Mijloace de unire

— *Capsula articulară* (capsula articularis) mai groasă anterior, se inseră la periferia suprafețelor articulare.

— Ligamentele care întăresc capsula se întind de la capsula fibulei la tibie și sînt: *lig.anterior al capului fibulei* (lig.capitis fibulae anterius) și mai puternic *lig.posterior al capului fibulei* (lig.capitis fibulae posterius).

Sinoviala nu prezintă particularități, putînd comunica uneori cu sinoviala genunchiului.

SINDESMOZA TIBIOFIBULARĂ
(syndesmosis tibiofibularis)

Această articulație unește cele două oase ale gambei prin extremitățile lor inferioare.

Suprafețele articulare nu sînt acoperite decît foarte rar de cartilaj articular. Ele sînt reprezentate de, *incizura fibulară*, o față concavă aflată pe partea laterală a extremității inferioare a fibulei. Cele două fețe în contact sînt acoperite de periost, spațiul dintre ele fiind ocupat d ligamente.

Mijloacele de unire sînt reprezentate de *lig.t biofibular anterior* (lig.tibiofibulare anterius) mai puter nic, oblic lateral, și de *lig.tibiofibular posterio* (lig.tibiofibulare posterius), mai scurt ca primul și de asemenea oblic lateral și inferior.

Sinoviala cînd există, este de fapt prelungirea diverticulară a sinovialei articulației talocrurale.

Raporturi: anterior, m.extensor lung al degetelor și m.peroneus tertius, iar posterior tendoanele mușchilor peronieri.

Vascularizație — inervație. Arterele provin din a.peronieră iar nervii din n.peronier profund (anterior) și n.tibial (posterior).

MEMBRANA INTEROSOASĂ
(membrana interossea cruris)

Membrana interosoasă a gambei este un dispozitiv fibros care se întinde între marginile interosoase ale tibiei și fibulei. Fibrele ei sînt oblice inferior și lateral. Se pare că are rol doar pentru inserțiile musculare și nu în transmiterea forțelor ca la antebraț. Membrana este străbătută de cîteva orificii, dintre care unul superior prin care trece a.tibială anterioară în regiunea anterioară a gambei, iar altele inferior, care sînt străbătute de ramurile perforante ale vaselor peroniere. Grosimea membranei interosoase este maximă la unirea pătrimii superioare cu cele trei pătrimi inferioare.

În articulația tibiofibulară se execută mișcări de alunecare, fiind o articulație plană. În sindesmoza tibiofibulară, se produc mișcări pasive de apropiere și îndepărtare. Mișcarea de îndepărtare a celor două oase se produce în flexia dorsală a piciorului, datorită lățimii mai mari în partea anterioară, a trohleei talusului.

ARTICULAȚIILE PICIORULUI
(articulationes pedis)

ARTICULAȚIA TALOCRURALĂ
(articulatio talocruralis)

Această articulație, prezintă o mare importanță la om în statica și în mișcarea membrului inferior, în stațiunea bipedă. Ea leagă oasele gambei, prin inter-

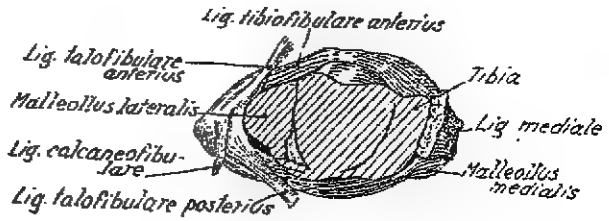

Fig. 149 – SUPRAFEȚELE ARTICULARE INFERIOARE ALE TIBIEI ȘI FIBULEI. –

mediul talusului, de scheletul piciorului. Este un ginglim aproape tipic.

Suprafața articulară. Oasele care intră în această articulație sînt tibia, fibula și talusul. *Tibia* participă prin fața articulară inferioară și fața articulară maleolară, iar *fibula* cu fața articulară maleolară. Maleola medială și laterală formează un fel de „scoabă" în care pătrunde talusul și care dă articulației o mai mare soliditate (fig. 149, 150, 151).

De remarcat, că suprafața trohleară a talusului este mai lungă antero-posterior, decît suprafața tibiofibulară, permițînd astfel mișcări ample de flexie dorsală și plantară a piciorului.

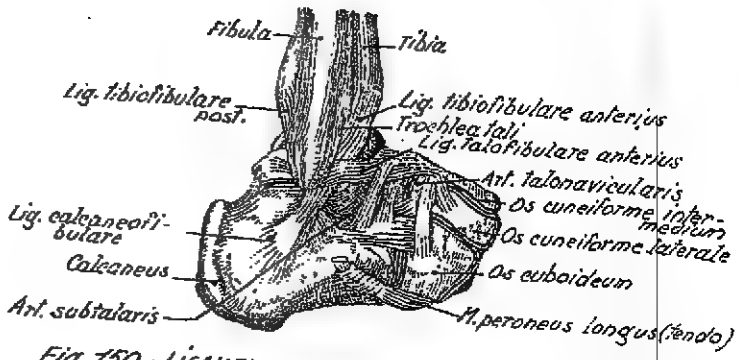

Fig. 150 – LIGAMENTELE LATERALE ALE ARTICULAȚIILOR PICIORULUI

Mijloace de unire

Capsula articulară (capsula articularis) este mai laxă și mai subțire în partea anterioară și posterioară și se prinde la periferia suprafețelor articulare. Medial și lateral ea este întărită de ligamente puternice.

— *Ligamentul medial* (lig.mediale — deltoideum) își are originea superior pe maleola tibială de unde se împrăștie în evantai pe oasele tarsului. I se descriu patru părți: *pars tibionavicularis* (care se prinde pe fața dorsală și medială a navicularului), *pars tibiocalcanea* (fibrele se inseră pe sustentaculum tali), *pars tibiotalaris anterior* (fibrele se inseră pe marginea medială a colului talusului), și *pars tibiotalaris posterior* (fibrele se inseră pe procesul posterior al talusului).

— *Lateral* articulația talocrurală este întărită de trei ligamente: *lig.talofibular anterior* (lig.talofibulare anterius), de la maleola fibulară, la partea laterală a colului talusului, *lig.talofibular posterior* (lig.talofibulare posterius) ce se inseră în fosa maleolei laterale și pe tuberculul lateral al procesului posterior al talusului și *lig.calcaneofibular* (lig.calcaneofibulare) care se prinde pe vîrful maleolei laterale și pe fața laterală a calcaneului, avînd fibre oblice în jos și posterior.

Sinoviala căptușește la interior capsula și are două funduri de sac, anterior și posterior, și un diverticul superior pentru sindesmoza tibiofibulară.

Raporturi. *Anterior* are tendoanele mm.tibial anterior și extensor lung al halucelui și degetelor, și mănunchiul vasculonervos tibial anterior. Posterior se găsesc mm.tibial posterior, lung flexor al degetelor, mănunchiul vasculonervos tibial posterior, m.flexor lung al halucelui, grăsimea preachiliană și tendoanele mm.peronieri lung și scurt.

Vascularizație și inervație. *Arterele* provin din a.tibială anterioară (aa.maleolare medială și laterală), a.tibială posterioară și a.peronieră. *Nervii* provin din n.safen, n.peronier profund (pentru fața anterioară a articulației) și din n.tibial (pentru fața posterioară). *Limfaticele* se varsă în ganglionii tibiali anteriori, poplitei și inghinali superficiali.

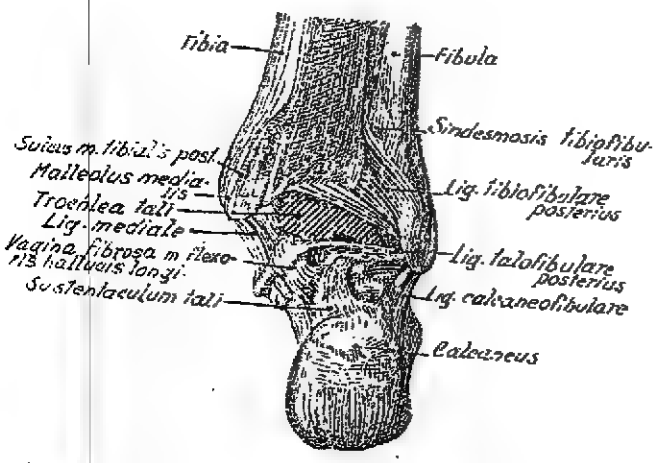

Fig. 151 – ARTICULAȚIA TALOCRURALĂ (vedere posterioară)

ARTICULAȚIILE INTERTARSIENE
(articulationes intertarseae)

Aceste articulații unesc între ele cele șapte oase tarsului, existînd încă unele controverse între clinicieni și anatomiști asupra denumirii și întinderii unora dintre ele, divergențe neelucidate complet de Nomina Internationalis.

ARTICULAȚIA SUBTALARĂ
(articulatio subtalaris)

Este alcătuită, posterior, din *articulația talocalcaneană* și anterior din *articulația talocalcaneonaviculară*. În N.I. este prezentă ca articulație subtalară numai articulația posterioară dintre talus și calcaneu. Din punct de vedere funcțional însă, cele două articulații sînt unitare. Prin ele talusul transmite greutatea corpului calcaneului și navicularului, iar la mișcările piciorului iau parte simultan ambele articulații.

Feţele articulare ale articulaţiei talocalcaneene sînt: *faţa articulară calcaneană posterioară* a talusului şi *faţa articulară talară posterioară* a calcaneului. Prima, este convexă, asemănată cu un cilindru plin, iar a doua complementar, concavă. Ele realizează o articulaţie de tip aproximativ elipsoidală.

Mijloace de unire

— *Capsula articulară* (capsula articularis) se inseră superior şi inferior la periferia celor două feţe articulare descrise. Trebuie precizat că nu comunică cu alte cavităţi articulare din jur. Ea este întărită de trei ligamente:

— *Lig.talocalcanean lateral* (lig.talocalceneum laterale), este vertical şi se întinde de la faţa laterală a talusului, la cea a calcaneului, aflîndu-se profund de lig.calcaneofibular.

— *Lig.talocalcanean medial* (lig.talocalcaneum mediale) este mai scurt şi se prinde pe sustentaculum tali şi pe tuberculul medial al procesului posterior al talusului.

— *Lig.talocalcanean interosos* (lig.talocalcaneum interosseum) este un ligament foarte puternic ce ocupă sinus tarsi. El face parte din grupul ligamentelor interosoase ale tarsului şi este format din două lame fibroase, una anterioară şi alta postericară, ultima întărind capsula acestei articulaţii. Axul mişcării de inversiune (supinaţie) şi eversiune (pronaţie) a piciorului în articulaţia subtalară este perpendicular pe feţele ligamentului talocalcanean interosos.

Sinoviala acoperă capsula la interior şi nu comunică cu articulaţiile din jur.

ARTICULAŢIA TALOCALCANEONAVICULARĂ
(articulatio talocalcaneonavicularis)

Este o articulaţie cu mare importanţă în mişcările piciorului, putînd fi considerată de tip sferoidal, deci o articulaţie triaxială (fig. 152).

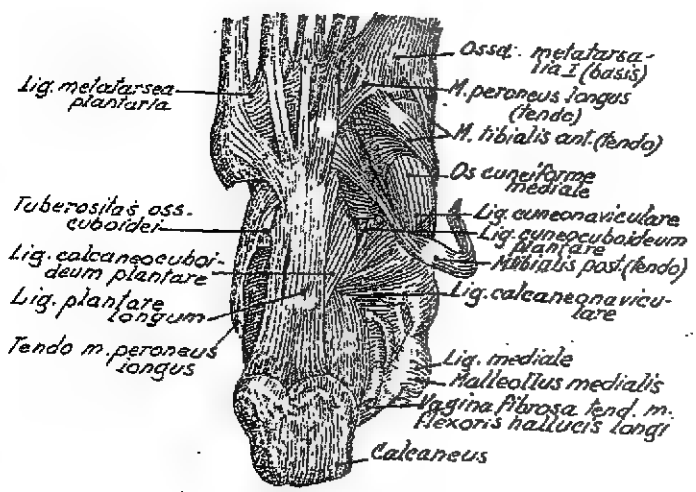

Fig. 152 ARTICULAŢIILE PICIORULUI (vedere plantară)

Feţele articulare. Ca orice articulaţie sferoidală este formată dintr-o suprafaţă convexă hemisferică şi alta concavă. Suprafaţa convexă corespunde capului talusului, iar suprafaţa concavă are mai multe elemente în componenţa ei. Astfel, *anterior,* este formată de navicular (faţa articulară posterioară), *inferior,* de calcaneu prin cele două feţe articulare, anterioară şi medială. Naviculariul şi calcaneul sînt unite printr-un ligament puternic, *lig.calcaneonavicular plantar* (lig.calcaneonaviculare plantare), care contribuie şi el la completarea suprafeţei concave. De remarcat că în partea superioară el este transformat cartilaginos, datorită frecării cu capul talusului.

Deşi, clasic, acestui ligament i se atribuia un rol principal în menţinerea capului talusului, şi deci a boltei plantare, cercetările modeme par să infirme acest lucru. Totuşi este de menţionat că pe faţa lui inferioară trece tendonul m.tibial posterior, cu un rol în menţinerea activă a boltei.

Mijloacele de unire sînt reprezentate de:

— *capsula articulară* ce se inseră la periferia suprafeţelor şi care nu comunică cu cavităţile învecinate;

— *lig.talocalcanean interosos* descris la articulaţia precedentă, participă aici prin porţiunea lui anterioară, întărind capsula;

— *lig.calcaneonavicular plantar* descris la suprafeţele articulare, este puternic şi bine dezvoltat;

— *lig.bifurcat* (lig.bifurcatum) sau în „Y". El se inseră posterior pe calcaneu, pentru ca anterior să se împartă în două fascicule, unul medial, *lig.calcaneonavicular* (lig.calcaneonaviculare) şi altul lateral, *lig.calcaneocuboidian* (lig.calcaneocuboideum) care se prind pe oasele omonime. Acest ligament prezintă o mare importanţă în solidarizarea oaselor tarsului şi în special în articulaţia medio-tarsiană ce va fi descrisă ulterior. Dezarticularea oaselor din această articulaţie, nu se poate face fără secţionarea ligamentului bifurcat;

— *lig.talonavicular* (lig.talonaviculare) este aşezat pe partea dorsală a piciorului, între colul talusului şi navicular.

Sinoviala nu prezintă nimic deosebit, tapetînd capsula pe faţa interioară.

ARTICULAŢIA CALCANEOCUBOIDIANĂ
(articulatio calcaneocuboidea)

Feţele articulare sînt reprezentate de: *posterior,* faţa articulară cuboidiană a calcaneului, în formă de şa, concavă de sus în jos şi, *anterior,* de faţa posterioară a cuboidului, invers conformată. Cele două feţe articulare sînt acoperite de cartilaj hialin.

Mijloacele de unire sînt reprezentate de *capsula articulară* (capsula articularis), mai slab reprezentată şi de ligamente.

Ligamentele sînt reprezentate de *lig.bifurcat* (partea sa laterală —

lig.calcaneonavicular) și *lig.plantar lung* (lig.plantare longum) așezat superficial de precedentul. Acest ligament formează împreună cu șanțul tendonului m.lung peronier, de pe cuboid, un tunel osteofibros, prin care tendonul trece în plantă.

ARTICULAȚIA TRANSVERSĂ A TARSULUI
(articulatio tarsi transversa)

Articulația transversă a tarsului sau medio-tarsiană (chopart) este de fapt o interlinie articulară de forma literei „S" transversal, ce trece prin două articulații, talonaviculară și calcaneocuboidiană. Este formată deci, între primul și al doilea rînd de oase tarsiene și a fost folosită de chirurgi ca linie de dezarticulare, în amputațiile piciorului. Această linie dispusă transversal are două segmente, unul medial, între talus și navicular, convex anterior și altul lateral, între calcaneu și cuboid, concav anterior.

ARTICULAȚIA CUNEONAVICULARĂ
(articulatio cuneonavicularis)

Această articulație este formată de navicular și cele trei oase cuneiforme.

Fețele articulare sînt reprezentate de: fața anterioară a navicularului, subdivizată prin două creste verticale în trei mici suprafețe articulare și de fețele articulare posterioare ale celor trei oase cuneiforme.

Mijloacele de unire sînt reprezentate de capsula articulară ce se inseră la periferia suprafețelor articulare și de ligamente;

— *ligg.cuneonaviculare dorsale* (ligg.cuneonavicularia dorsalia) sînt trei benzi fibroase ce unesc fața dorsală a navicularului cu fețele dorsale ale celor trei cuneiforme;

— *ligg.cuneonaviculare plantare* (ligg.cuneonavicularia plantaria) asemănătoare cu precedentele, dar așezate plantar.

ARTICULAȚIILE INTERCUNEENE
(neomologate în N.I.)

Aceste articulații de tip „diartroză planiformă" în număr de două, se găsesc între fețele articulare ale celor trei oase cuneiforme.

Mijloace de unire. Cele trei oase cuneiforme sînt solidarizate în aceste articulații de trei tipuri de ligamente: pe fața dorsală *ligg.intercuneiforme dorsale* (ligg intercuneiformia dorsalia), pe fața plantară *ligg.intercuneiforme plantare* (ligg.intercuneiformia plantaria) și de asemenea, de *ligg.intercuneiforme interosoase* (ligg.intercuneiformia interossea).

De remarcat, la articulațiile intercuneiforme, că nu au sinovială proprie, aceasta fiind reprezentată de două prelungiri, ce se insinuează între oase și care aparțin articulației cuneonaviculare.

ARTICULAȚIA CUNEOCUBOIDIANĂ
(neomologată în N.I.)

Articulația cuneocuboidiană este tot de tip planiform ca și precedenta și se formează între fața medială a cuboidului și osul cuneiform lateral.

Mijloacele de unire sînt reprezentate de trei ligamente, denumite după așezarea lor; *lig.cuneocuboidian interosos* (lig.cuneocuboideum interosseum), *lig.cuneocuboidian plantar* (lig.cuneocuboideum plantare) și *lig.cuneocuboidian dorsal* (lig.cuneocuboideum dorsale).

Sinoviala acestei articulații este reprezentată ca și la precedenta de o prelungire a sinovialei articulației cuneonaviculare.

Inconstant, mai există la oasele tarsului o mică articulație, *cuboideanaviculară*, neomologată în N.I., ce se realizează între fețele adiacente ale celor două oase. Chiar dacă nu există cavitate articulară, cuboidul și naviculatul sînt unite prin două ligamente: *lig.cuboideonavicular dorsal* (lig.cuboideonaviculare dorsale) și *lig.cuboideonavicular plantar* (lig.cuboideonaviculare plantere).

ARTICULAȚIILE TARSOMETATARSIENE
(articulationes tasrsometatarseae)

Articulații tarsometatarsiene se realizează între ultimul rînd de oase ale tarsului (cuboid, cuneiforme), și bazele oaselor metatarsiene. Sînt articulații plane.

Fețele articulare. Oasele ce participă la această articulație se articulează între ele astfel: metatarsianul I, cu osul cuneiform medial, metatarsianul II cu cele trei oase cuneiforme, metatarsianul III cu osul cuneiform lateral, iar metatarsienele IV și V cu osul cuboid.

În general, interlinia acestor articulații este convexă anterior și prezintă importanță chirurgicală, în dezarticulare pentru amputații ale piciorului la acest nivel. După acest criteriu, totalitatea acestor articulații, au fost cunoscute în trecut, sub numele de articulația lui Lisfranc. De remarcat, că interlinia convexă, a acestor articulații, este întreruptă în continuitatea ei de întrepătrunderea metatarsianului II între cele trei oase cuneiforme, cu care de altfel se și articulează.

Mijloace de unire. Sînt reprezentate de capsula articulară și ligamente.

— *Ligg.tarsometatarsiene dorsale* (ligg.tarsometatarsea dorsalia) se întind de la fețele dorsale ale cuneiformelor și cuboidului, la fețele dorsale ale metatasienelor. Fiecare metatarsian este unit de cîte un ligament dorsal, cu excepția celui de al doilea ce prezintă trei, cîte unul pentru fiecare cuneiform;

— *ligg.tarsometatarsiene plantare* (ligg.tarsometatarsea plantaria) au în general aceeași dispoziție cu precedentele, prezentînd însă uneori variații de număr și poziție;

— *ligg.cuneometatarsiene interosoase* (ligg.cuneometatarsea interossea) leagă între ele, cuneiformele cu metatarsienele I — III, și după poziția lor, se numesc medial, mijlociu și lateral. Cel medial unește cuneiformul I cu metatarsianul II, cel mijlociu, leagă cuneiformele II și III cu metacarpienele II și III, iar cel lateral de la cuneiformul lateral la metatarsianul III. Din toate trei, cel mai puternic este cel medial numit și „ligamentul Lisfranc". De remarcat, că aceste ligamente împart articulațiile tarsometatarsiene, în trei cavități *sinoviale:* una pentru metatarsianul I, o a doua metatarsienele II și III, și a treia pentru metatarsienele IV și V.

ARTICULAȚIILE INTERMETATARSIENE
(articulationes intermetatarseae)

Aceste articulații se realizează între bazele metatarsienelor, prin fețe articulare, iar între capetele lor, prin ligamente.

Articulațiile dintre extremitățile proximale ale metatarsienelor, sînt în general în număr de trei, primul nearticulîndu-se cu al doilea. Există deci trei cavități articulare cu capsulă, întărite de *ligg.metatarsiene dorsale* (ligg.metatarsea dorsalia), *ligg.metatarsiene plantare* (ligg.metatarsea plantaria) și de *ligg.metatarsiene interosoase* (ligg.metatarsea interossea).

Sinovialele acestor trei articulații sînt prelungiri ale articulațiilor tarsometatarsiene.

Capetele metatarsienelor, nu se articulează între ele prin fețe articulare, ele fiind legate prin *ligamentul metatarsian transvers profund* (lig.metatarseum transversum profundum). el trece pe sub articulațiile metatarsofalangiene și aderă de capsula și ligamentul acestora.

ARTICULAȚIILE METATARSOFALANGIENE
(articulationes metatarsophalangeae)

Articulațiile metatarsofalangiene unesc metatarsienele cu primele falange ale degetelor, fiind asemănătoare cu cele de la mînă, de tip „condilartroză".

Fețe articulare. Sînt reprezentate de capul metatarsian, convex și turtit transversal, și de o mică cavitate glenoidă, de pe extremitatea proximală a primei falange.

Mijloacele de unire sînt reprezentate de *capsulele articulare* (capsulae articulares), de *ligg.colaterale* (ligg.colateralia) ce se găsesc de o parte și de alta a fiecărei articulații și de *ligg.plantare* (ligg.plantaria) formate din fibrocartilaj. Mai participă de asemenea, la solidarizarea acestor articulații, ligamentul metatarsian transvers profund, amintit anterior.

În articulația metatarsofalangiană a halucelui, trebuie semnalată prezența quasiconstantă a celor două oase sesamoide, dezvoltate în grosimea ligamentului plantar fibrocartilaginos.

ARTICULAȚIILE INTERFALANGIENE ALE PICIORULUI
(articulationes interphalangeas pedis)

Aceste articulații se găsesc în număr de două la fiecare deget, cu excepția halucelui care are numai una. Fac parte din grupul trohleartrozelor.

Fețele articulare sînt reprezentate de extremitățile distale, convexe, ale falangelor I și II, și de extremitățile proximale concave ale falangelor II și III.

Mijloacele de unire sînt reprezentate de *capsule articulare* (capsulae articulares), de *ligamente colaterale* (ligg.colateralia) și de *ligamente plantare* (ligg.plantaria).

Sinoviala. Fiecare articulație interfalangiană are o sinovială proprie, ce trimite constant o prelungire plantară.

MUȘCHII MEMBRULUI INFERIOR
(musculi membri inferioris)

La om, datorită staționii bipede și adaptării la funcția de menținere a întregii greutăți a corpului, a păstrării echilibrului și la producerea deplasării sau propulsiei corpului în poziție verticală, membrul inferior capătă o mare dezvoltare. În particular, pe lîngă adaptările suferite de oase și articulații, mușchii devin mult mai voluminoși și mai puternici decît cei ai membrului superior.

După așezarea lor topografică, mușchii membrelor inferioare se împart în: mușchi ai bazinului, mușchi ai coapsei, mușchi ai gambei și mușchi ai piciorului.

MUȘCHII BAZINULUI

Mușchii bazinului se pot împărți în mm.intrinseci și mm.extrinseci.

Mușchii intrinseci ai bazinului formează diafragma pelviană și au fost descriși odată cu mușchii trunchiului.

Mușchii extrinseci pot fi denumiți astfel numai din cauza originii și situației lor topografice. din punct de vedere funcțional, ei acționează asupra articulației șoldului și sînt mușchi ai extremității libere ai membrului inferior. Ei au originea pe oasele pelvisului și inserția pe extremitatea superioară a femurului, sînt mușchi scurți, dar groși și cu o mare forță de contracție.

După așezarea lor topografică unii se află pe fața internă a pelvisului, iar alții pe fața externă. Mușchii de pe fața internă aparțin bazinului, cu excepția m.piriform, iar cei de pe fața externă aparțin în cea mai mare parte *regiunii fesiere*.

MUȘCHII ILIOPSOAS

M.ILIOPSOAS (m.iliopsoas) este format din mm.psoas mare, psoas mic și iliac. Ei sînt înveliți de fascia iliacă.

M.psoas mare (m.psoas major). Are *originea* prin arcade tendinoase, cu concavitatea medial, pe fața laterală a corpurilor vertebrale T_{12}, L_1 — L_4 și pe fețele anterioare ale proceselor transverse ale tuturor vertebrelor lombare. Fasciculele de origine se unesc și formează un corp muscular fuziform, cu direcție descendentă spre partea medială a fosei iliace. Trece apoi pe sub ligamentul inghinal și la nivelul acestuia tendonul său, se unește cu cel al m.iliac și se *inseră* pe trohanterul mic.

M.psoas mic (m.psoas minor) este așezat anterior de m.psoas mare și are *originea* pe fețele laterale ale corpurilor vertebrale T_{12} și L_1. Fibrele sale se termină într-un tendon lung și turtit ce coboară medial, pe fața anterioară a m.psoas mare și se inseră pe creasta pectineală a pubisului.

Acest mușchi este inconstant, fiind prezent în numai 50 % din cazuri.

M.iliac (m.iliacus) are *originea* pe fosa iliacă, pe care o ocupă în întregime. Fibrele sale converg într-un corp muscular unic, ce trece pe sub ligamentul inghinal și după unirea cu tendonul mușchiului psoas mare se inseră pe trohanterul mic.

M.psoas mare și m.iliac după cum s-a arătat, sînt descriși ca un singur mușchi numit m.ilipsoas, deoarece tendoanele lor se unesc și au inserția comună pe trohanterul mic.

În traiectul lor descendent spre coapsă, cei doi mușchi înveliți în fascia iliacă trec pe sub ligamentul

inghinal, împreună cu nervul femural. Într-un spațiu numit *lacuna musculara* (lacuna musculorum). Aceasta este delimitată lateral și posterior, de marginea anterioară a osului coxal, anterior, de ligamentul inghinal și medial de arcul iliopectineu. La trecerea mușchiului iliopsoas peste marginea anterioară a osului coxal, se află *bursa iliopectinee* (bursa iliopectinea). Ea comunică inconstant (10 %) cu cavitatea articulară a articulației șoldului.

Raporturi. M.iliopsoas, învelit în fascia iliacă, prezintă raporturi de o importanță practică deosebită.

Originea m.psoas mare se află situată lateral de inserția stîlpului intermediar al diafragmei, prezentînd raporturi antero-lateral cu rinichiul, iar anterior cu vasele renale și uterul. De asemenea, anterior are raporturi cu colonul ascedent în dreapta și cu cel descendent în stînga. Sub arcadele fibroase ale originii m.psoas trec arterele, venele lombare și ramuri comunicante ale ganglionilor simpatici lombari. Posterior de m.psoas se găsesc procesele transverse ale vertebrelor lombare, cu mușchii intertransversari și pătrat al lombelor. Ramurile plexului lombar trec printre fasciculele musculare care se prind pe corpurile vertebrale anterior și fasciculele care se prind pe procesele transverse, posterior.

Mai jos, m.iliopsoas este în raport posterior cu fosa iliacă, iar medial cu vasele iliace externe. Anterior, mușchiul acoperit de fascia iliacă vine în raport cu colonul sigmoid în stînga și cu cecul și apendicele vermiform în dreapta. Acest raport este important în patologia chirurgicală. În inflamații acute ale cecului sau apendicelui, iritația de vecinătate a m.iliopsoas (ilio-psoita apendiculară), cu contractura acestuia, impromă bolnavului o atitudine caracteristică, cu coapsa flectată pe bazin și ușor rotată lateral. De asemenea, acest raport intim a sugerat o manevră curentă de examinare clinică a apendicelui: Medicul palpînd cu o presiune constantă fosa iliacă dreaptă, bolnavul fiind așezat în decubit dorsal, îi indică acestuia, flectarea coapsei pe trunchi. Astfel, contracția m.iliopsoas va comprima sub mîna examinatorului cecul și apendicele, și va duce la apariția durerii în cazul inflației acestora (manevra Jaworski-Lapinski).

Trecînd prin lacuna musculară m.iliopsoas are raporturi anterior și medial cu nervul femural, care se află sub fascia iliacă.

La coapsă, acest mușchi formează prin fața sa anterioară versantul lateral al planșeului trigonului femural; venind medial în raport cu m.pectineu. Împreună cu acesta formează un șanț prin care trec artera și vena femurală învelite în teaca vaselor femurale. Posterior, m.iliopsoas vine în raport cu capsula articulației șoldului, de care este separată prin *bursa iliacă subtendinoasă* (bursa subtendinea iliaca).

În regiunea anterioară a coapsei se poate exterioriza sub forma unei tumorete, un abces rece al coloanei lombare, migrat pe traiectul m.iliopsoas. Fenomenul foarte rar, semnalat clasic, prezintă importanță în diagnosticul diferențial al herniilor femurale.

Examenul radiologic al regiunii lombare evidențiază totdeauna ca o umbră bine conturată marginea laterală a m.psoas mare. Ea este tangentă la marginea mediată, a umbrei renale, cînd rinichiul este în poziție normală. Dispariția conturului renal pe o radiografie a regiunii lombare este expresia unui proces perinefrită; dacă se adaugă și dispariția umbrei psosului, asociată cu o scolioză concavă de aceeași parte, sugerează un flegmon perinefretic.

Inervația m.iliopsoas este dată de ramuri colaterale ale plexului lombar L_1 — L_3 și de nervul femoral.

Acțiune. Trecînd anterior de axul transversal al mișcărilor de flexie-extensie din articulația șoldului, cei doi mușchi au în primul rînd o puternică acțiune de flexie a coapsei, cînd iau punct fix pe oasele pelvisului. Mușchiul iliopsoas este cel mai important ridicător al coapsei (peste orizontală, diferit de sinergiști, croitorul și dreptul femural, care nu o flectează decît pînă la acest nivel), de asemenea intervine în mers, propulsînd înainte coapsa membrului oscilant. În mișcarea de flexie m.iliac asigură componenta de forță, iar psoasul pe cea de lungime. Secundar, m.iliopsoas este un rotator lateral al coapsei și ușor adductor. De asemenea, cînd punctul fix este luat de femur, m.iliopsoas flectează pelvisul și coloana vertebrală.

MUȘCHII REGIUNII FESIERE

Mușchii regiunii fesiere sînt dispuși în trei planuri: *superficial* (m.fesier mare), *mijlociu* (m.fesier mijlociu) și *profund* (m.fesier mic și mm.pelvitrohanterieni) (fig. 153).

M.FESIER MARE (m.glutaeus maximus) este cel mai voluminos mușchi al fesei. El are *originea* pe fața laterală a aripei osului iliac, posterior de linia fesieră posterioară, pe părțile laterale ale fețelor posterioare ale sacrului și coccisului, pe fascia toracolombară și pe ligg.sacroiliac posterior și sacrotuberos. *Inserția* se face pe tractul iliotibial, pe ramura laterală de trifurcație a liniei aspre și pe al treilea trohanter.

Raporturi. Este acoperit de fascie, de abundent țesut adipos subcutanat și de piele. Mușchiul este format din fascicule separate prin septuri conjunctive, care aderă la fascie, fapt care face decolarea extrem de dificilă. El acoperă parțial m.fesier mijlociu și mm.pelvitrohanterieni, marea incizură ischiadică cu formațiunile care trec prin ea și partea proximală a m.adductor mare și a mm.posteriori ai coapsei. Superior vine în raport cu m.tensor al fasciei lata. Marginea sa inferioară este încrucișată de plica fesieră.

Tendonul de inserție al mușchiului, determină la trecerea peste trohanterul mare, formarea *bursei trohanterice a mușchiului fesier mare* (B.trochanterica m.glutei maximi). Între acest tendon și tegument se află *bursa trohanterică subcutanată* (bursa subcutanea trochanterica).

Inervație: n.fesier inferior (L_5 — S_2) care pătrunde în mușchi pe fața profundă a acestuia.

Acțiune: este un rotator lateral, adductor și extensor al coapsei. Fiind cel mai puternic extensor, cînd ia punct fix pe femur redresează bazinul, avînd rol important în menținerea stațiunii bipede. În ortostatism și în mersul obișnuit este inactiv. El intervine numai la aplecarea bazinului înainte, cînd perpendiculara coborîtă din centrul de greutate trece anterior de linia

Fig.153- MUSCHII REGIUNII POSTERIOARE A COAPSEI.- (plan profund)

bicondiliană (fugă, dans, urcuș, căratul sau ridicatul unor greutăți, etc.). De asemenea ia parte activă la mișcările din diverse sporturi, în care pelvisul este solicitat (gimnastică la aparate, volei, înot în stilul „delfin", judo, călărie, canotaj etc.). În raport cu axul sagital al mișcării de adducție-abducție, fibrele situate superior de acesta intervin în abducție, pe cînd cele situate inferior în adducție. Contracția simultană celor doi mușchi fesieri crește acțiunea m.sfincter anal extern.

M.FESIER MIJLOCIU (m.glutaeus medius) are *originea* pe cele trei pătrimi anterioare ale buzei externe a crestei iliace, pe spina iliacă antero-superioară, pe fața externă a aripii osului iliac, între liniile fesiere anterioară și posterioară, precum și pe fascia fesieră. El se *inserează* pe fața laterală a marelui trohanter.

Raporturi: este acoperit în treimea sa posterioară de m.fesier mare, iar anterior de m.tensor al fasciei lata. Partea sa mijlocie este superficială, acoperită de fascia fesieră. El acoperă parțial m.fesier mic, marginile lor anterioare venind în contact. Între marginea sa posterioară și cea superioară a m.piriform trece mănunchiul vasculonervos fesier superior.

Ca și fesierul mare, acest mușchi prezintă în dreptul trohanterului mare, *bursa trohanterică a fesierului mijlociu* (bursa trochanterica m.glutei medii).

Inervație: n.fesier superior (L_4 — S_1).

Acțiune: Luînd punct fix pe pelvis, fasciculele sale anterioare produc abducție și rotație medială, cele mijlocii abducție, iar cele posterioare extensie și rotație laterală. Cînd se contractă în totalitate, acest mușchi este rotator medial și abductor, această acțiune fiind dictată de fibrele sale anterioare, cele mai puternice. Luînd punct fix pe femur, atît în mers cît și ortostatism monopodal, sau săritura într-un picior, m.fesier mijlociu menține bazinul orizontal sau îl înclină de partea membrului de sprijin.

M.FESIER MIC (m.glutaeus minimus) are originea pe fața externă a aripii osului coxal între linia fesieră anterioară și inferioară. Fibrele sale converg într-un tendon care se *inseră* pe marginea anterioară a marelui trohanter.

Raporturi. Posterior, este acoperit de mușchiul fesier mijlociu, între cei doi mușchi trecînd vasele și n.fesier superior. Anterior, acoperă capsula articulației șoldului și tendonul reflectat al m.drept femural. Între tendonul m.fesier mic și marele trohanter se află *bursa trohanterică a fesierului mic* (b.trochanterica m.glutei minimi). Marginea anterioară a mușchiului vine în raport cu marginea corespunzătoare a m.fesier mijlociu. Marginea sa posterioară vine în raport cu marginea superioară a m.piriform.

Inervație: n.fesier superior.

Acțiune: identică cu a m.fesier mijlociu.

M.PIRIFORM (m.piriformis). Este un mușchi triunghiular cu baza în pelvis și vîrful pe trohanterul mare. El are *originea* pe fața pelvină a sacrului, lateral de găurile sacrate anterioare II - IV, pe marea incizură ischiadică și pe lig.sacroischiadic. De la origine se îndreaptă lateral, iese din pelvis prin marea incizură ischiadică și se inseră pe vîrful marelui trohanter, tendonul său fuzionînd cu cele ale mm.gemeni și obturator intern.

Raporturi. Mușchiului piriform i se descriu: o porțiune *intrapelvină*, care are raporturi posterior cu sacrul, iar anterior cu originea plexului sacral, rectul și vasele iliace interne, și o porțiune *extrapelvină* care vine în raport anterior cu articulația șoldului, posterior cu m.fesier mare, superior cu m.fesier mijlociu iar inferior cu m.gemen superior. La ieșirea din pelvis împarte incizura ischiadică în două orificii: suprapiri-

form (pe unde ies n. și vasele fesiere superioare) și infrapiriform (pe unde ies nn.ischiadic, cutanat femural posterior și mănunchiul vasculonervos rușinos intern și fesier inferior). Prin aceste două orificii se pot produce hernii fesiere.

Inervație: o ramură proprie din plexul sacral care îl abordează anterior.

Acțiune: abductor, rotator lateral și extensor al coapsei.

M.OBTURATOR INTERN (m.obturatorius internus) are *originea* pe conturul găurii obturate, (fața medială a ischionului, a corpului și ramurii superioare a pubisului), pe fața medială a membranei obturatorii și pe fața medială a coxalului în porțiunea care corespunde acetabulului. Fibrele sale se îndreaptă posterior și lateral, trec prin mica incizură ischiadică, luînd marginea acestuia drept hipochlion și se *inseră* în partea cea mai superioară a fosei trohanterice.

Raporturi: partea sa intrapelvină formează peretele lateral al fosei ischiorectale (vezi pereții trunchiului). Superior de aceasta pe fascia sa, se inseră m.ridicător anal. La coapsă, acoperă articulația șoldului și este situat profund de m.mare fesier, între cei doi mușchi găsindu-se elementele vasculonervoase care trec prin orificiul infrapiriform. M.obturator intern este încadrat superior și inferior de mușchii gemeni. La trecerea prin mica incizură ichiadică sub mușchi se află *bursa ischiadică a m.obturator intern* (bursa ischiadica musculi obturatorii interni).

Inervația este dată de o ramură a plexului sacral.

Acțiune: este comună cu a celorlalți mm.pelvitrohanterieni, fiind rotator lateral al coapsei.

M.GEMEN SUPERIOR (m.gemellus superior) se află pe marginea superioară a m.obturator intern și are *originea* pe marginea superioară și pe fața externă a spinei ischiadice.

M.GEMEN INFERIOR (m.gemellus inferior) mult mai voluminos ca precedentul, se află inferior de m.obturator intern și are originea pe tuberozitatea ischiadică, superior de al m.biceps femural.

Din descriere se observă, că cei doi mușchi gemeni încadrează superior și inferior m.obturator intern, fiind considerați elasic ca două fascicule extrapelvine, ale acestuia (complexul format fiind numit, tricepsul coxal sau tricepsul femural rotator Macalister).

Fibrele celor doi mușchi, se îndreaptă lateral, formînd un șanț pentru m.obturator intern, pe tendonul căruia se termină, *inserîndu-se* împreună cu acesta în fosa trohanterică.

Raporturile sînt asemănătoare cu ale m.obturator intern, *anterior, cu capsula articulației șoldului, iar posterior* cu m.fesier mare și mănunchiurile vasculonervoase ce ies prin orificiul infrapiriform. *Inferior* se află m.pătrat femural.

Inervație: cei doi mușchi sînt inervați de ramuri din plexul sacral sau din nervul m.obturator intern (gemen superior) și din nervul m.pătrat femural (gemen inferior).

Acțiune: sînt rotatorii laterali ai coapsei.

M.PĂTRAT FEMURAL (m.quadratus femoris) este un mușchi mic, patrulater aflat în profunzimea regiunii fesiere. El are *originea* pe tuberozitatea ischiadică și se *inseră* lateral, pe femur, sub creasta intertrohanterică. Fibrele acestui mușchi sînt transversale.

Raporturi: anterior, cu capsula articulației șoldului, iar *posterior* cu elementele ce trec prin orificiul infrapiriform, cu excepția pachetului vasculonervos rușinos intern, ce reintră în pelvis, prin mica incizură ischiadică.

Inervație: o ramură din plexul sacral.

Acțiune. Datorită direcției transversale a fibrelor sale, deși este un mușchi scurt, este unul din cei mai puternici rotatori laterali ai coapsei.

M.OBTURATOR EXTERN (m.obturatorius externus) este un mușchi triunghiular, turtit, ce are *originea* prin trei fascicule, pe fața externă a coturului osos, al găurii obturate. El nu are originea pe membrana obturatorie, de care este despărțit prin țesut adipos. Fibrele celor trei fascicule se unesc într-un corp muscular, ce trece ca o chingă pe sub colul femural, încrucișează fața posterioară a articulației șoldului și se *inseră* în fundul fosei trohanterice, posterior de m.obturator intern.

De remarcat, că originea fasciculului superior, circumscrie împreună cu o bandă fibroasă (dependență a membranei obturatorii) orificiul anterior al canalului obturator, prin care părăsește pelvisul, mănunchiul vasculonervos obturator,

Raporturi. În porțiunea medială mușchiul vine în raport *posterior* cu membrana obturatorie, iar *anterior* cu mm.iliopsoas, pectineu, gracilis și adductor mare. Între mm.obturator extern și pectineu se află ramura anterioară a n.obturator. În partea laterală prezintă raporturi *anterior,* cu capsula articulației șoldului, iar *posterior* cu m.pătrat femural.

Inervația este dată de o ramură a nervului obturator, ce se desprinde din acesta, de obicei în canalul obturator, înainte de bifurcația sa. Această ramură se împarte în alte două mici ramuri, una care intră în mușchi pe marginea lui superioară și alta pe fața anterioară.

Acțiune. Este rotator lateral al coapsei. Datorită traiectului său, de la fața externă a găurii obturate, la trohanterul mare, trecînd pe sub colul femural, mușchiul obturator intern, are și rolul de a menține activ capul femural în articulația șoldului.

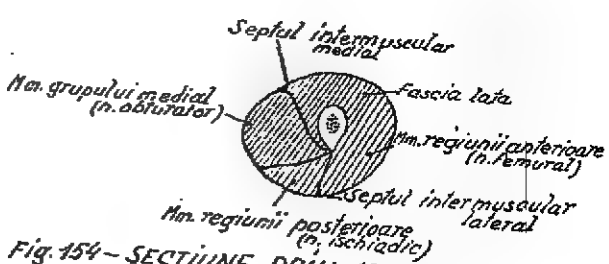

Fig. 154 – SECȚIUNE PRIN COAPSA DREAPTĂ (schemă)

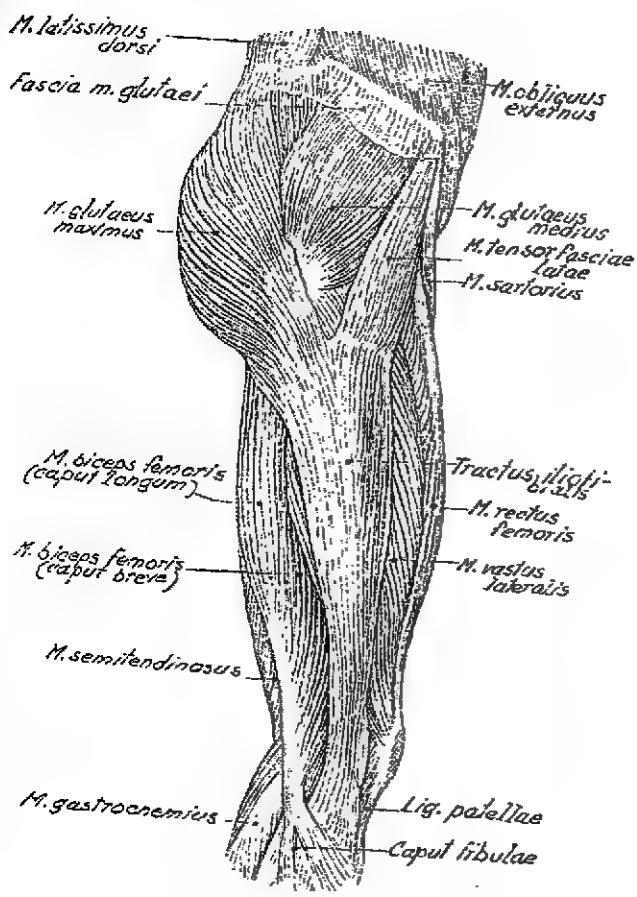

Fig. 155 – MUȘCHII COAPSEI (aspect lateral).

MUȘCHII COAPSEI

Mușchii coapsei sînt înveliți în totalitate de *fascia lata*. Între cele două buze ale liniei aspre ale femurului și fascia lata se află două *septuri intermusculare*, unul *lateral* (septum intermusculare femoris laterale) și altul *medial* (septum intermusculare femoris mediale). Aceste două septuri împart mușchii coapsei în două regiuni și anume una anterioară și alta posterioară (fig. 154).

Posterior de septul intermuscular medial se găsește grupul medial al mușchilor coapsei în care sînt cuprinși m.pectineu, m.gracilis și cei trei mm.adductori. Ei sînt separați de mușchii regiunii posterioare printr-o prelungire a septului intermuscular medial.

MUȘCHII REGIUNII ANTERIOARE A COAPSEI

M.TENSOR AL FASCIEI LATA (m.tensor fasciae latae). Acest mușchi este studiat la coapsă datorită așezării sale, deși prezintă o unitate de dezvoltare și inervație cu m.fesier mijlociu. Este așezat în partea laterală, a regiunii anterioare a coapsei și are *originea* pe extremitatea anterioară a crestei iliace, pe spina iliacă anterosuperioară, pe incizura de sub aceasta și prin cîteva fibre aponevrotice pe fascia fesieră. Aici, la originea sa, poate schimba fibre musculare cu mm.fesier mijlociu, fesier mic și croitor (fig. 157).

Fibrele musculare, cu direcție descedentă converg într-un corp muscular triunghiular, turtit ce se continuă la unirea treimii superioare cu două treimi inferioare ale coapsei cu *tractul iliotibial* (tractus iliotibialis). Această formațiune fibroasă, aflată pe partea laterală a coapsei se termină pe condilul lateral al tibiei, deasupra originii m.tibial anterior. Din porțiunea inferioară a tractului pleacă fibre spre marginea laterală a rotulei.

Raporturi. Este un mușchi superficial, fiind acoperit de fascia lata și tegument. Profund de el se află m.vast lateral. Prin marginea anterioară vine în raport cu m.croitor, iar prin cea posterioară cu m.fesier mijlociu.

Inervația. Este dată de n.fesier superior care intră în mușchi pe fața sa profundă.

Acțiune. M.tensor al fasciei lata are o acțiune complexă. Prin contracție, el pune în tensiune fascia coapsei și tractul iliotibial, fixînd articulația genunchiului în extensie. De asemenea, poate fi flexor al gambei cînd mișcarea a fost inițiată de alți mușchi. Cînd ia punct fix pe pelvis, este abductor și flexor al coapsei și imprimă o ușoară mișcare de rotație laterală, gambei.

Prin contracția sa, el apasă asupra trohanterului mare, comprimînd astfel capul femural în acetabul. M.tensor al fasciei lata are rol în menținerea echilibrului în statică și mers, pe piciorul de sprijin, prin înclinarea pelvisului de aceeași parte, încercînd să aducă centrul de greutate al corpului deasupra punctului de sprijin.

M.CROITOR (m.sartorius) este cel mai lung mușchi din organism, fiind situat superficial în regiunea anterioară a coapsei. Are *originea* pe spina iliacă antero-superioară și pe incizura subiacentă. Fibrele sale, formează un corp muscular turtit, ce încrucișează anterior m.cvadriceps, avînd un traiect descendent și medial și se *inseră* pe fața medială a diafizei tibiei, proximal. La locul de inserție, tendonul său formează planul superficial, al unui complex fibros numit „piciorul de gîscă" (pes anserinus — neomologat în N.I.). Planul profund este format de tendoanele de inserție ale mm.gracilis și semitendinos. Acest plan este separat de condilul medial al tibiei și de ligamentul colateral tibial, prin *bursa piciorului de gîscă* (bursa anserina). Între tendoanele mm.croitor și gracilis, nervul safen devine superficial. Între cele două tendoane se află *bursele subtendinoase ale m.croitor* (bb.subtendinae m.sartorii).

Raporturi. M.croitor este învelit într-o dedublare a fasciei lata, fiind perforat de ramuri ale n.femural. Prin fața superficială este în raport cu țesutul adipos subcutanat și cu pielea, iar fața profundă acoperă mm.drept femural, vast medial, lungul și marele ad-

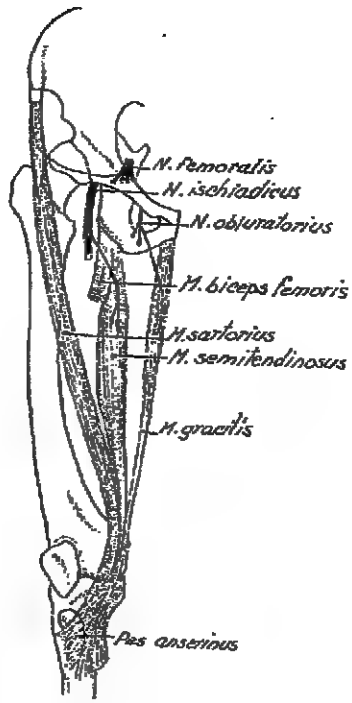

Fig. 156. FORMAREA PICIORULUI DE GÎSCĂ

ductor. Împreună cu m.tensor al fasciei lata și tractul iliotibial delimitează un triunghi, cu baza inferior, în care se află m.cvadriceps.

În treimea superioară a coapsei el constituie marginea laterală a trigonului femural. În treimea inferioară, este așezat pe membrana vastoadductorie ce formează peretele anterior al *canalului adductorilor* — Hunter (canalis adductorius). Tot aici el este încrucișat superficial de vena safenă mare, iar inferior are raporturi cu fața medială a articulației genunchiului.

Foarte importante sînt raporturile m.croitor cu artera femurală, pe care o încrucișează în „X" la vîrful trigonului femural, fiind situat lateral de ea în treimea superioară a coapsei și medial, în treimea inferioară. De aceea el este mușchiul satelit al arterei femurale și este folosit ca reper pentru descoperirea și ligatura arterei la vîrful trigonului femural.

Inervația este dată de mai multe ramuri din nervul femural.

Acțiune. M.croitor trece anterior de articulația șoldului, fiind flexor al coapsei; Trecînd medial și ușor posterior de articulația genunchiului, este flexor al gambei pe coapsă, deși este situat în regiunea anterioară a acesteia. M.croitor are și o redusă acțiune de abducție, rotație laterală a coapsei și rotație medială a gambei. Cînd la punct fix pe tibie, înclină și rotează pelvisul (fig. 156).

M.CVADRICEPS FEMURAL (m.quadriceps femoris) este reprezentat de o voluminoasă masă musculară aflată în regiunea anterioară a coapsei. Este cel mai mare și mai puternic mușchi din organism. El este format din patru fascicule musculare, ce au superior origini distincte și se unesc inferior la baza rotulei într-un tendon unic. Cele patru fascicule sînt: dreptul femural, vastul lateral, vastul medial și vastul intermediar.

M.drept femural (m.rectus femoris) singurul biarticular din fasciculele componente ale cvadricepsului, are *originea* prin tendonul direct pe spina iliacă antero-inferioară, și prin tendonul reflectat pe o suprafață triunghiulară situată superior de acetabul. Are o structură bipenată și se termină inferior în tendonul unic de inserție al cvadricepsului.

M.vast lateral (m.vastus lateralis) are *originea*, întinsă, pe linia de trifurcație laterală a liniei aspre, pe buza externă a acestuia, pe fața anterioară a marelui trohanter, pe septul intermuscular lateral și pe fața laterală a corpului femurului. Inferior, se termină de asemenea printr-o lamă aponevrotică.

M.vast medial (m.vastus medialis) mai mic ca precedentul, are *originea* prin tracturi fibroase pe buza medială a liniei aspre, pe fața inferioară a colului femurului. Porțiunea cărnoasă coboară pînă aproape de partea medială a rotulei, dînd pe viu un relief carac-

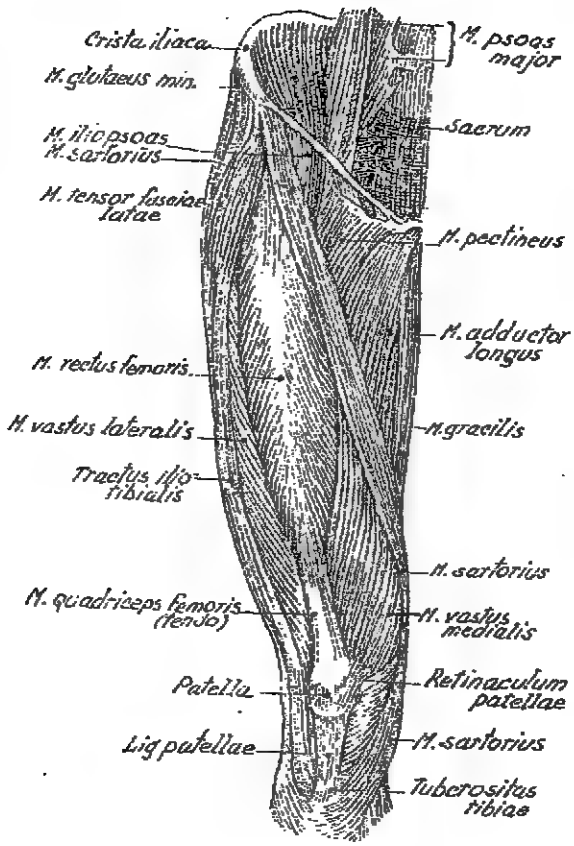

Fig. 157 — MUSCHII REG. ANTERIOARE A COAPSEI (plan superficial)

teristic și se continuă în tendonul unic printr-o lamă apronevrotică.

M.vast intermediar (m.vastus intermedius) este cel mai profund fascicul al cvadricepsului, fiind situat între cei doi vaști descriși mai sus. Fața lui anterioară formează împreună cu aceștia un șanț pentru m.drept femural. Are o *origine* întinsă pe fața anterioară a corpului femurului, iar în treimea inferioară și pe buza laterală a liniei aspre, împreună cu vastul lateral.

Inferior, tendoanele terminale ale celor patru fascicule musculare ale cvadricepsului formează un tendon unic. Planul superficial al acestuia este constituit de tendonul dreptului femural, planul mijlociu de unire a tendoanelor vaștilor medial și lateral, iar planul profund de vastul intermediar.

Tendonul unic al cvadricepsului se prinde pe baza și pe marginile rotulei, pe care o înglobează și se continuă inferior cu tendonul rotulian, care se *inseră* pe tuberozitatea tibiei. Astfel, rotula este considerată un os sesamoid, dezvoltat în grosimea tendonului de inserție al cvadricepsului.

În regiunea anterioară a genunchiului există mai multe burse seroase. Astfel, superficial, sub tegument se află *bursa subcutanată prepatelară* (b.subcutanea prepatellaris), iar între tendonul cvadricepsului și fascia lata *bursa subfascială prepatelară* (b.prepatellaris subfascialis). Între tendon și periostul rotulei se află *bursa subtendinoasă prepatelară* (b.subtendinea prepatellaris). O bursă seroasă dezvoltată, se află între partea inferioară a cvadricepsului și femur, *bursa suprapatelară* (b.suprapatellaris).

Tot anterior de articulația genunchiului se află trei burse sinoviale, inferior de rotulă. Două dintre ele se găsesc anterior de tendonul rotulian; *bursa subcutanată infrapatelară* (b.subcutanea infrapatellasris) și *bursa subcutanată a tuberozității tibiale* (b.subcutanea tuberositas tibiae) și o a treia posterior de ei, *bursa infrapatelară profundă* (b.infrapatellaris profunda).

Raporturi. M.cvadriceps este încrucișat pe fața lui anterioară de m.croitor. Dreptul femural are raporturi superior, prin marginea lui laterală, cu m.tensor al fasciei lata, medial cu m.iliopsoas, iar inferior, este superficial, subcutanat. Vaștii, prin fața lor profundă vin în raport cu fețele corpului femural, cu excepția interstițiului liniei aspre. Vastul lateral are raporturi superior cu m.fesier mare și tensor al fasciei lata, care îl acoperă. Vastul medial, are inferior raporturi cu m.adductor mare. Șanțul format între ei, acoperit de o lamă

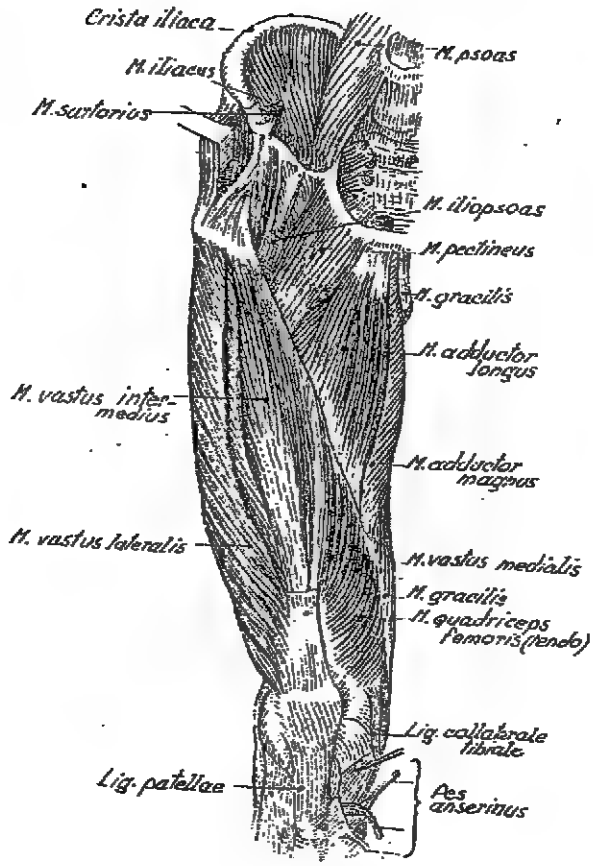

Fig 158 – MUȘCHII REGIUNII ANTERIOARE A COAPSEI (plan mijlociu)

conjunctivă, și de m.croitor, constitue canalul adductorilor în care se află artera, vena femurală și n.safen.

Vascularizația provine din a.femurală profundă.

Inervația este dată de ramuri musculare ale nervului femural.

Acțiune. Principala acțiune a m.cvadriceps este de extensie a gambei pe coapsă, avînd o forță de contracție mult mai mare decît a m.flexori.El este astfel indispensabil stațiunii bipede. Împreună cu mm.fesier mare și triceps sural face parte din lanțul triplei extensiuni.

Prin m.drept femural, cvadricepsul este flexor al coapsei pe trunchi și ușor abductor.

Are mare importanță în mers, ridicînd coapsa și deplasînd înainte prin extensie bruscă, gamba membrului oscilant, stabilizînd de asemenea genunchiul în extensie, la membrul de sprijin.

M.ARTICULAR AL GENUNCHIULUI (m.articularis genus) a fost considerat ca un fascicul aberant al m.vast intermediar. Este format din cîteva fibre musculare ce au *originea* pe fața anterioară a femurului sub vastul intermediar și se *inseră* pe fundul prelungirii subcvadricipitale a sinovialei genunchiului sau a bursei suprapatelare, cînd cele două comunică.

Raporturi. Este înconjurat de țesut adipos și se află între fața anterioară a femurului și vastul intermediar.

Inervație. n.femural.

Acțiune. Împiedică prinderea fundului de sac sinovial între fețele articulare ale genunchiului.

MUȘCHII MEDIALI AI COAPSEI

M.PECTINEU (m.pectineus). M.pectineu este cel mai superior din mușchii acestei regiuni. Are *originea* în două planuri: superficial, pe creasta pectinee, pe ligamentul pubian superior și pe fascia pectinee, și profund, pe buza anterioară a șanțului obturator și pe ligamentul púbofemural. Fibrele sale cu direcție infero-laterală se *inseră* pe linia pectinee (ramura de trifurcație mijlocie a liniei aspre a femurului) (fig. 160).

Raporturi. Fața anterioară a m.pectineu, acoperită de fascie, constituie medial, planșeul trigonului femural. Aici este în raport cu ligamentul lacunar cu vena femurală și ganglionii inghinali profunzi de pe traiectul acestela. Fața posterioară este în raport cu

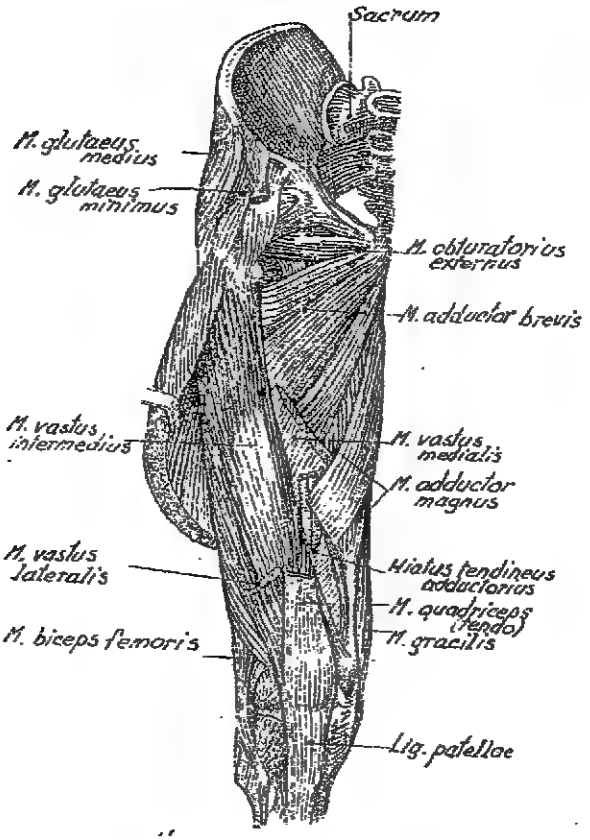

Fig. 159 – MUȘCHII REG. ANTERIOARE A COAPSEI (Plan profund)

articulația șoldului, cu m.obturator extern și cu pachetul vasculonervos obturator. Marginea sa laterală, împreună cu marginea medială a m.iliopsoas formează un șanț pentru artera femurală.

Vascularizația este dată de o ramură a arterei circumflexe femurale mediale.

Inervația. M.pectineu este inervat din două surse: n.femural, care îi dă ramuri pe fața anterioară și n.obturator (ramura anterioară), pe fața posterioară.

Acțiune. Principala acțiune este de flexie a coapsei, producînd de asemenea adducția și rotația laterală. Cînd ia punct fix pe femur, flectează anterior pelvisul.

M.ADDUCTOR LUNG (m.adductor longus) este cel mai superficial mușchi din grupul adductorilor și are o formă triunghiulară. El are *originea* pe fața laterală a ramurii inferioare a pubisului. De la origine, fibrele musculare se resfiră în evantai, avînd o direcție descendentă și laterală și se *inseră* printr-o lamă aponevrotică pe interstițiul liniei aspre, în treimea mijlocie a femurului. Această lamă aponevrotică este cuprinsă lateral, între inserția m.adductor mare și medial de cea a m.vast medial.

Raporturi. Posterior, vine în raport cu m.adductor scurt în partea superioară și m.adductor mare, în partea inferioară. În acest interstițiu, se află ramura anterioară a n.obturator și ramuri ale a.femurale profunde. Anterior, este încrucișat de m.croitor și participă în partea inferioară a coapsei, împreună cu m.adductor mare la formarea peretelui posterior al canalului adductorilor. Medial vine în raport cu m.gracilis iar lateral cu m.pectineu. El formează latura medială a trigonului femural.

Vascularizație. Este dată de ramuri din a.femurală profundă.

Inervație. M.adductor lung este inervat de fibre provenite din ramura anterioară a n.obturator, pe fața profundă, iar pe fața anterioară de ramuri ale n.femural.

Acțiunea principală este de adducție și flexie a coapsei. Datorită faptului că se inseră înpoia axului de rotație, este rotator lateral al coapsei.

M.ADDUCTOR SCURT (m.adductor brevis) este un mușchi triunghiular. El are *originea* prin două fascicule, inferior de m.adductor lung, pe ramura infe-

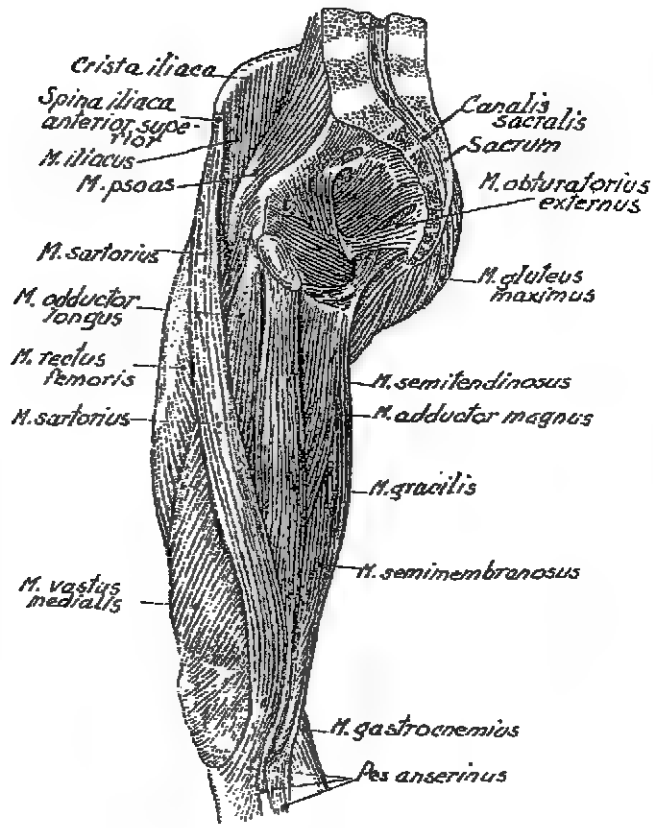

Fig.160 – MUȘCHII MEDIALI AI COAPSEI (plan superficial)

rioară a pubisului și se *inseră* pe femur în treimea superioară a interstițiului liniei aspre.

Raporturi. Este acoperit de mm.pectineu și adductor lung și acoperă parțial m.adductor mare. Superior, se află în raport cu m.obturator extern, iar medial cu m.gracilis. Marginea superioară a m.adductor scurt se află sub bifurcația n.obturator.

Vascularizația din a.femurală profundă.

Inervație. Din ramura anterioară a n.obturator.

Acțiune. Este adductor, flexor și rotator lateral al coapsei (fig. 158).

M.ADDUCTOR MARE (m.adductor magnus) este așezat în profunzimea regiunii mediale a coapsei, fiind cel mai posterior dintre adductori și totodată cel mai mare. Are *originea* pe tuberozitatea ischiadică și pe ramura inferioară a pubisului și pe cea a ischionului. De la origine, pornesc trei fascicule musculare puternice: fasciculul superior cu direcția aproape orizontală care se *inseră* pe 1/4 superioară a liniei de trifurcație laterală a liniei aspre sub inserția m.fesier mare; fasciculul mijlociu, care este cel mai voluminos, cu direcția oblică lateral și inferior, se *inseră* printr-o lamă aponevrotică în interstițiul liniei aspre, lateral de m.adductor lung și medial de capul scurt al m.biceps femural, și fasciculul inferior aproape vertical, care se inseră pe tuberculul adductorului. La acest nivel între tendonul de inserție al adductorului mare aflat medial, linia de bifurcație mediată a liniei aspre, posterior și o formațiune fibroasă în formă de arcadă situată superior, se delimitează un orificiu osteofibros *hiatul tendinos* (hiatus tendineum) cunoscut și sub numele de inelul celui de al treilea adductor. Prin acest orificiu, vasele femurale trec din canalul adductorului în regiunea poplitee, continuîndu-se cu vasele poplitee.

La nivelul inserțiilor celor trei mușchi adductori, dar în special la cel mare se află orificii prin care arterele perforante trec în regiunea posterioară a coapsei. Inferior de hiatul tendinos se mai află uneori un al patrulea orificiu, prin care trece a.supero-medială a genunchiului.

Raporturi. Fața anterioară are raporturi de sus în jos cu mm.pectineu, adductor scurt și adductor lung, participînd la formarea peretelui posterior al canalului adductorilor. De asemenea, anterior are raporturi cu ramura posterioară a n.obturator. Posterior, se găsesc mușchii regiunii posterioare a coapsei, între ei și m.ad-

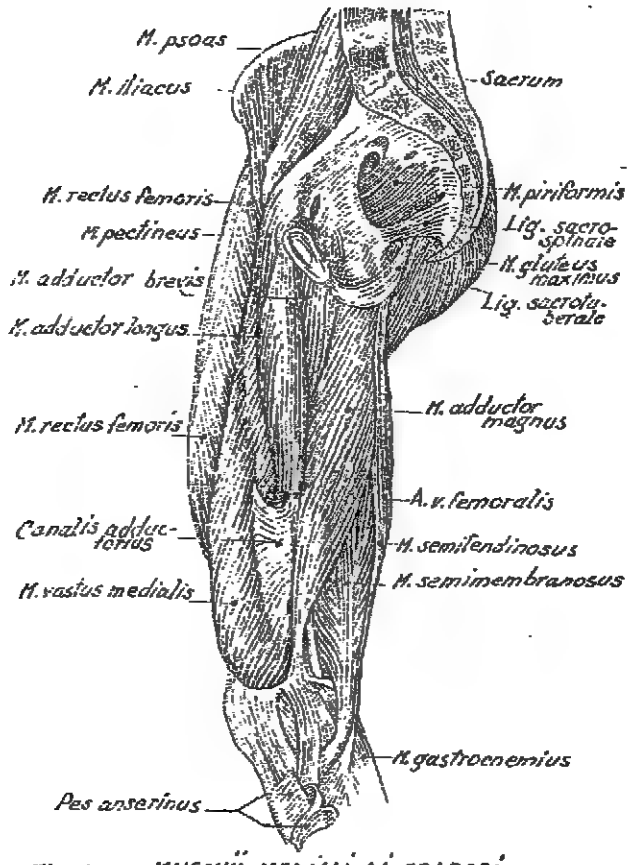

Fig. 161 – MUȘCHII MEDIALI AI COAPSEI (plan profund)

ductor mare se află n.ischiadic. Medial, are raporturi cu m.gracilis.

Vascularizația este dată de a.femurală profundă, iar în partea inferioară a coapsei de a.femurală.

Inervația este dată de ramura posterioară a n.obturator și de n.ischiadic.

Acțiune. Este adductor și extensor al coapsei, datorită faptului că trece posterior de axul de flexie-extensie al articulației șoldului. Contrar celor doi adductori precedenți, m.adductor mare prin fasciculul său inferior (inserția pe tuberculul adductorului) este un rotator medial al coapsei, fasciculele celelalte menținîndu-și acțiunea de rotație laterală.

M.GRACILIS (m.gracilis) singurul biarticular din grupul medial al mușchilor coapsei fiind și cel mai lung dintre ei. Are *originea* printr-un tendon lățit pe ramura inferioară a pubisului. După un traiect vertical, se *inseră* pe fața medială a tibiei, în complexul fibros „picior de gîscă" (vezi m.croitor).

Raporturi. Fața lui medială este superficială, acoperită de fascia lata; ea este încrucișată inferior de tendonul terminal al m.croitor și de vena safenă mare. Fața laterală are raporturi cu mm.adductori, iar inferior trece pe fața medială a articulației genunchiului.

Inervația este dată de ramura anterioară a n.obturator, care pătrunde în mușchi pe fața lui profundă.

Acțiune. Este adductor al coapsei și continuă flexia gambei cînd aceasta a fost inițiată de mușchii posteriori ai coapsei. Pe gamba flectată este și un ușor rotator medial.

MUȘCHII REGIUNII POSTERIOARE A COAPSEI

Mușchii acestei regiuni sînt lungi, biarticulari și se întind între pelvis și oasele gambei. Ei au rol în staționea și deplasarea bipedă, fiind antagoniști ai m.cvadriceps.

M.biceps femural (m.biceps femoris) are *originea* prin două capete: *capul lung* (caput longus) pe tuberozitatea ischiadică, printr-un tendon comun cu al m.semitendinos și prin *capul scurt* (caput breve) în jumătatea inferioară a interstițiului liniei aspre și pe buza sa externă, între adductorul mare și vastul lateral. Cele două corpuri musculare se unesc în partea superioară a coapsei, și după un traiect descendent și lateral se *inseră* printr-un tendon pe vîrful capului fi-

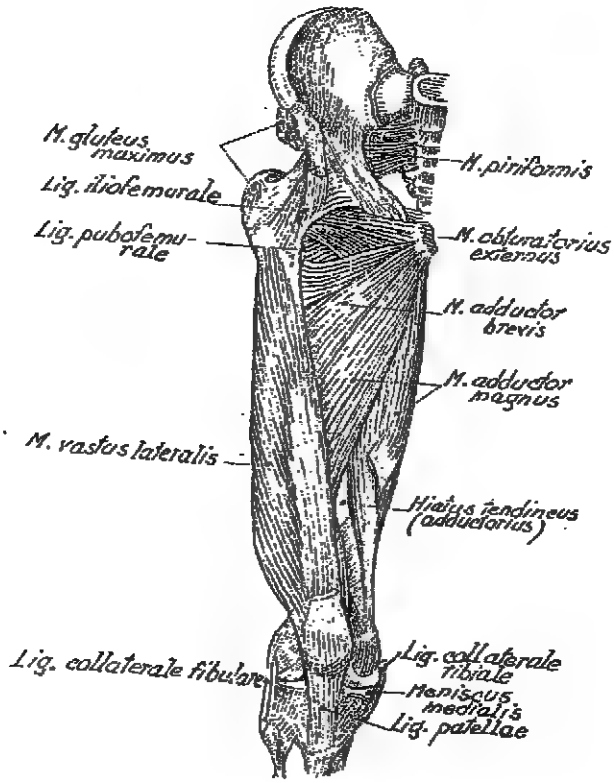

Fig. 162 — MUȘCHII COAPSEI — VEDERE ANTERIOARĂ (plan profund)

bulei, posterior de tractul iliotibial. De la această inserție pornesc două expansiuni fibroase spre condilul lateral al tibiei și spre fascia gambei.

Raporturi. Capul lung al m.biceps împreună cu m.semitendinos alcătuiesc planul superficial al regiunii posterioare. Capul lung, este acoperit superior de m.fesier mare, iar medial vine în raport cu mm.semitendinos și semimembranos. Capul scurt al m.biceps este așezat posterior de septul intermuscular lateral.

Porțiunea terminală a mușchiului și tendonul său de inserție formează marginea supero-laterală a fosei poplitee. Fața medială a tendonului m.biceps este în raport apropiat cu n.peronier comun, constituind și un reper pentru descoperirea acestuia. Între tendonul bicepsului și capul fibulei se află *bursa subtendinoasă inferioară a m.biceps femural* (bursa subtendinea m.bicipitis femoris inferior).

Vascularizație. Este vascularizat de a.fesieră inferioară, a.circumflexă femurală medială și aa.perforante.

Inervație. Este inervat de n.ischiadic prin câte o ramură pentru fiecare cap.

Acțiune. Este flexor al gambei pe coapsă, iar pe gamba flectată este și rotator lateral al acesteia. Capul lung este extensor al coapsei.

M.SEMITENDINOS (m.semitendinosus) este un mușchi lung, continuat în jumătatea sa inferioară cu un tendon lung, cilindric, de unde derivă și numele său. Este așezat în partea medială a regiunii și are *originea* împreună cu m.biceps femural pe tuberozitatea ischiadică. Se *inseră* împreună cu m.croitor și m.gracilis pe tibie medial, participînd la formarea „piciorului de gîscă". Corpul mușchiului prezintă la jumătatea sa o intersecție tendinoasă oblică lateral și inferior.

Raporturi. Este acoperit superior de m.fesier mare, iar inferior este superficial. Lateral, este în raport cu m.biceps femural, iar tendonul său formează latura supero-medială a fosei poplitee. Pe față sa profundă este în raport cu mm.semimembranos și adductor mare.

Vascularizația este dată de a.circumflexă femurală medială și de prima a.perforantă.

Inervație. Este inervat prin două ramuri din n.ischiadic.

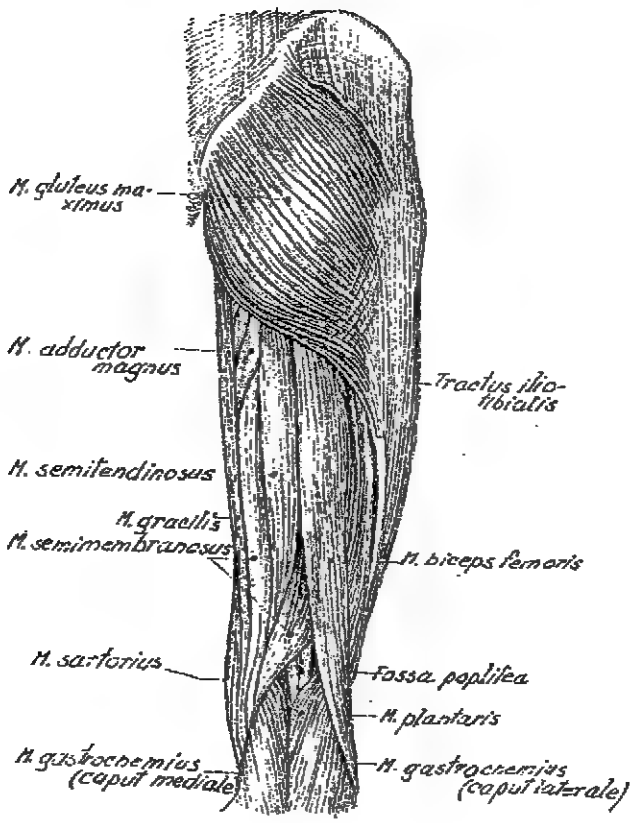

Fig. 163 – MUȘCHII REG. POSTERIOARE A COAPSEI. (plan superficial)

Acțiune. Este extensor al coapsei, flexor al gambei și rotator medial al gambei flectate.

M.SEMIMEMBRANOS (m.semimembranosus) este mai voluminos decît precedentul, iar numele său derivă din faptul că partea sa superioară este reprezentată de o lamă aponevrotică subțire. Are *originea* tot pe tuberozitatea ischiadică și se *inseră* prin trei fascicule fibroase, divergente pe condilul medial al tibiei: un *fascicul direct* pe fața posterioară a acestuia; un *fascicul orizontal* ce merge pe fața anterioară a condilului medial și un *fascicul recurent* ce formează ligamentul popliteu oblic, descris la articulația genunchiului.

Între fasciculul orizontal și os se află *bursa m.semimembranos* (bursa m.semimembranosi).

Raporturi. Este așezat profund de m.semitendinos și are în general aceleași raporturi cu acesta.

Vascularizația este dată de aa.perforante.

Inervația. Mușchiul este inervat de două ramuri ale n.ischiadic care pătrund pe fața anterioară.

Acțiune. Are aceeași acțiune ca m.semitendinos (fig. 159, 160, 161, 162, 163).

MUȘCHII GAMBEI

Mușchii gambei se împart în mm. ai regiunii anterioare, mm. ai regiunii posterioare și mm.laterali (fig. 164).

MUȘCHII REGIUNII ANTERIOARE A GAMBEI

M.TIBIAL ANTERIOR (m.tibialis anterior) are *originea* pe condilul lateral al tibiei și în continuare pe fața laterală a acesteia în jumătatea proximală, pe partea medială a membranei interosoase și pe fascia gambei. Tendonul său trece pe sub retinaculul extensorilor și se *inseră* pe cuneiformul medial și pe baza primului metatarsian, putînd trimite un fascicul spre falanga proximală a halucelui. La maimuțe, fasciculul care se inseră pe primul metatarsian, reprezenta m.lung adductor al halucelui.

Raporturi. Este situat subcutanat, acoperind partea corespunzătoare a membranei interosoase. Lateral, vine în raport proximal cu m.lung extensor al degetelor, iar distal cu m.lung extensor al halucelui. Pe marginea postero-laterală, între el și cei doi mm.extensori se găsesc a.tibială anterioară (al cărei mușchi satelit este) și n.peronier profund. În regiunea dorsală

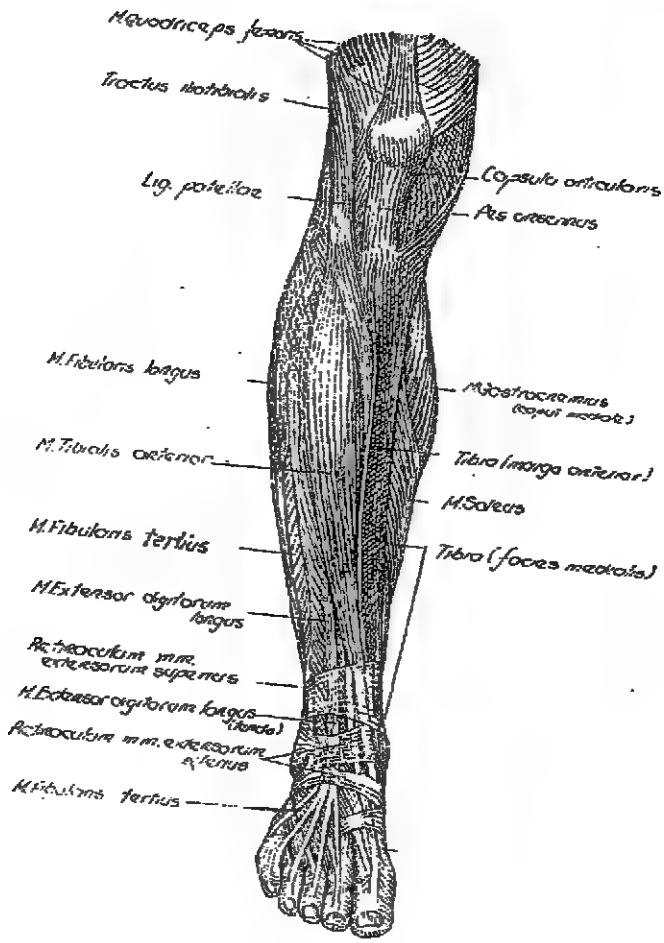

Fig. 164— MUSCHII GAMBEI și ai PICIORULUI (vedere anterioară).

a piciorului este superficial,acoperind planul osteoarticular (articulația talocrurală, talusul, naviculatul și cuneiformul medial). La nivelul cuneiformului se găsește *bursa subtendinoasă a m.tibial anterior* (bursa subtendinea m.tibialis anterioris).

Inervație. Din n.peronier profund.

Acțiune. M.tibial anterior execută flexia dorsală a piciorului, adducția și rotația lui medială. Împreună cu m.lung peronier are rol în menținerea boltei plantare. Prin aceste acțiuni el intervine în mers trăgînd anterior gamba piciorului de sprijin și ridicînd piciorul opus.

M.EXTENSOR LUNG AL DEGETELOR (m.extensor digitorum longus) are *originea* pe condilul lateral al tibiei (lateral de m.tibial anterior), pe fața medială și pe marginea anterioară a fibulei, pe membrana interosoasă, pe fascia gambei și pe septul intermuscular anterior. După trecerea pe sub retinaculul extensorilor, tendonul se împarte în patru tendoane care se *inseră* pe falangele ultimelor patru degete. Fiecare tendon se împarte într-un fascicul mijlociu care se prinde pe falanga medie și două fascicule colaterale care se prind pe falanga distală. La nivelul articulațiilor metatarsofalangiene, tendoanele degetelor II - IV primesc cîte o prelungire de la m.extensor scurt al degetelor.

Raporturi. La gambă este acoperit de piele și de fascie, venind în raport lateral cu mm peronieri. Medial de el se află, proximal m.tibial anterior, între cei doi mușchi găsindu-se a.tibială anterioară și n.peronier profund, iar distal, m.lung extensor al halucelui. La picior, este superficial acoperind m.extensor scurt al degetelor.

Inervație. N.peronier profund.

Acțiune. Este extensor al ultimelor patru degete, abductor, rotator lateral și flexor dorsal al piciorului.

M.EXTENSOR LUNG AL HALUCELUI (m.extensor hallucis longus) are *originea* pe trimea mijlocie a fetei mediale a fibulei și pe membrana interosoasă. Tendonul său trece pe sub retinaculul extensorilor și se *inseră* pe falangele halucelui.

Fig. 165 – MUȘCHII GAMBEI și ai PICIORULUI (vedere laterală)

Raporturile mușchiului la gambă au fost descrise la mușchii precedenți. El este acoperit de m.tibial anterior în partea lui proximală și devine superficial în cea distală. La picior, se află medial de m.extensor scurt al halucelui între cei doi mușchi găsindu-se a.dorsală a piciorului și n.peronier profund.

Inervația n.peronier profund.

Acțiune. Este extensor al halucelui, flexor dorsal și rotator medial al piciorului.

M. al III-lea PERONIER (m.peroneus tertius) este un mușchi inconstant fiind socotit de unii ca o porțiune a m.lung extensor al degetelor. El are *originea* pe fața medială a peroneului în jumătatea ei inferioară, pe membrana interosoasă și pe septul intermuscular anterior. Tendonul său trece pe sub retinaculul extensorilor, se poate uni cu cel al m.lung extensor al degetelor și se inseră pe al V-lea metatarsian.

Raporturi. Este un mușchi superficial. La gambă, este situat lateral de m.extensor lung al degetelor și medial de m.peronier scurt. La nivelul piciorului acoperă m.extensor scurt al degetelor.

Inervație. n.peronier profund.

Acțiune. Este flexor dorsal, abductor și rotator lateral al piciorului.

MUȘCHII LATERALI AI GAMBEI

M.LUNG PERONIER (m.peroneus longus — m.fibularis longus) are *originea* pe capul fibulei, pe fața laterală și pe marginea ei anterioară în treimea proximală, pe capsula articulației tibiofibulare, pe fascia gambei, pe cele două septuri intermusculare și uneori pe condilul lateral al tibiei, lateral de m.extensor lung al degetelor. Tendonul său trece posterior de maleola laterală a calcaneului și cuboidului. La acest nivel își schimbă pentru a doua oară direcția, pătrunzînd în regiunea plantară pe care o străbate oblic spre medial în contact cu planul osos. Se *inseră* pe tuberculul primului metatarsian, trimițînd cîte o expansiune cuneiformului medial și intermediar (fig. 165).

Raporturi. Este situat superficial, pe fața laterală a gambei. Posterior, vine în raport prin intermediul septului intermuscular posterior cu mm.solear și lung flexor al halucelui, anterior cu mm.extensor lung al degetelor și al treilea peronier, iar medial acoperă m.scurt peronier. La nivelul originii sale, de obicei prin hiatusul dintre inserțiile pe capul și corpul fibulei, este străbătut de n.peronier comun, care aici se bifurcă în ramurile sale terminale: n.peronier superficial și n.peronier profund. N.peronier superficial coboară între mm.lung și scurt peronier, pe cînd n.peronier profund străbate m.extensor lung al degetelor.

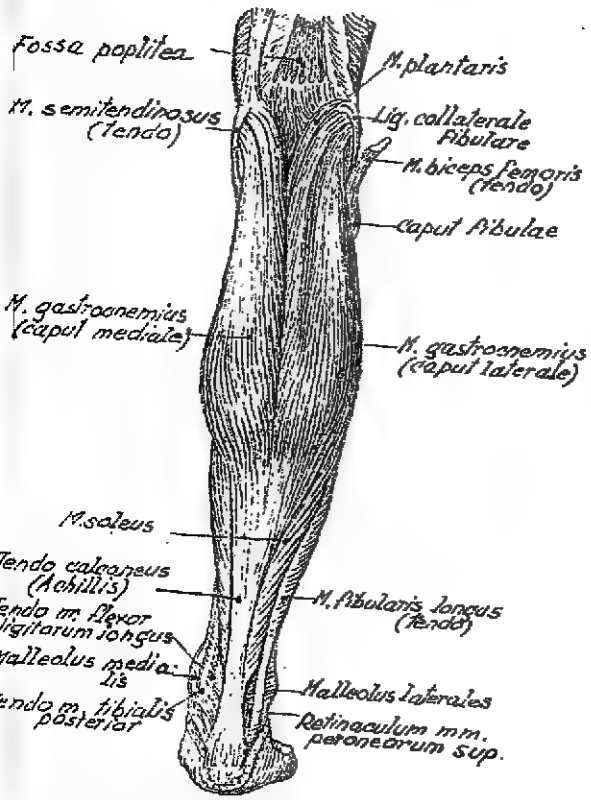

Fig 166 — MUSCHII REGIUNII POSTERIOARE A GAMBEI (plan superficial)

La nivelul maleolei laterale tendonul său este în contact cu planul osos, găsindu-se în același șanț cu cel al m.scurt peronier, așezat posterior de acesta. Ambii mușchi sînt cuprinși într-o teacă sinovială comună. Șanțul retromaleolar este transformat în canal, de retinaculul superior al mm.peronieri. La acest nivel, tendonul m.lung peronier încrucișează fața laterală a articulației talocrurale și a lig.calcaneofibular. În șanțul retromaleolar el vine în raport posterior cu tendonul lui Achile, medial cu m.lung flexor al degetelor, iar lateral cu fascia gambei și cu originea venei safene mici. La vîrful maleolei, tendonul m.lung peronier își schimbă prima oară direcția îndreptîndu-se anterior pe fața laterală a calcaneului, unde se află în șanțul care îi poartă numele, situat inferior de trohleea peronieră. Pe fața laterală a calcaneului, superior de tendonul său se află cel al m.scurt peronier.

La plantă, tendonul său are din punct de vedere al raporturilor două porțiuni. Prima parte se află într-un canal osteofibros situat inferior de cuboid. Acest canal are peretele superior format de șanțul tendonului m.peronier lung de pe cuboid, cel inferior de ligg.calcaneocuboidian inferior și plantar lung, iar posterior de tuberozitatea cuboidului.

Cea de a doua parte a sa, se află în spațiul delimitat superior de fața inferioară a cuneiformelor mijlocii și lateral, iar inferior de prelungirile pe care lig.plantar lung le trimite spre metatarsienele II — III. În regiunea plantară tendonul său poate prezenta un os sesamoid.

Inervație. N.peronier superficial.

Acțiune. M.peronier lung este flexor plantar al piciorului, fiind din acest punct de vedere sinergic cu mm.regiunii posterioare; de asemenea, mai execută abducție și rotație laterală a piciorului. Cînd ia punct fix inferior, el fixează gamba pe picior, în special în poziția de sprijin pe un singur picior evitînd posibilitatea împingerii mediale a gambei. Datorită oblicității tendonului său, are rol în menținerea bolților plantare.

M.SCURT PERONIER (m.peroneus brevis — m.fibularis brevis) are *originea* pe fața laterală a peroneului în jumătatea ei distală, pe fascia gambei și pe septurile intermusculare. Tendonul său trece prin șanțul retromaleolar, apoi pe fața laterală a calcaneului și se *inseră* pe baza ultimului metatarsian.

Raporturi. Fața sa laterală este acoperită în partea proximală de m.lung peronier, între cei doi mușchi găsindu-se n.peronier superficial. Distal, el este superficial, acoperit de piele și de fascie. Fața medială vine în raport cu fibula, cu fața laterală a articulației talocrurale și a calcaneului. În șanțul retromaleolar, tendonul său încrucișează pe cel al m.lung peronier, așezîndu-se anterior și superior de acesta și de trohleea peronieră. Cei doi mușchi se găsesc într-o teacă sinovială comună fiind menținut în poziție de retinaculele peroniere.

Inervație. N.peronier superficial.

Acțiune. Ca și precedentul.

MUȘCHII REGIUNII POSTERIOARE A GAMBEI

Mușchii regiunii posterioare a gambei sînt dispuși într-un plan superficial (m.triceps sural, plantar) și un plan profund (mm.popliteu, tibial posterior, lung flexor al degetelor și lung flexor al halucelui) (fig. 166).

M.TRICEPS SURAL (m.triceps surae) este format din m.gastrocnemian cu cele două capete, superficial, iar profund din m.solear.

M.gastrocnemian (m.gastrocnemius) are două capete de origine: capul medial și capul lateral. *Capul medial* (caput mediale) are *originea* pe fața posterioară a condilului medial al femurului posterior de tuberculul adductorului, pe capsula articulației genunchiului și prin cîteva fibre în fosa poplitee. el este mai lung, fibrele sale coborînd mai mult decît cele ale capului lateral. *Capul lateral* (caput laterale) are originea pe fața laterală a condilului lateral și pe capsula articulației genunchiului. La nivelul inserției pe condil poate prezenta un os sesamoid. Între cele două

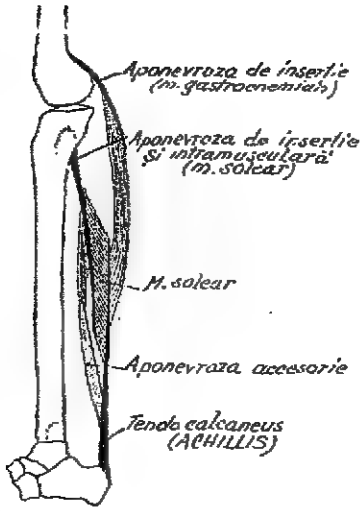

Fig. 167 — SECȚIUNE SAGITALĂ PRIN M. TRICEPS SURAL

capete se delimitează un spațiu în forma literei „V" care reprezintă laturile jumătății inferioare a fosei poplitee.

Originea ambelor capete se face atît prin fibre musculare cît și prin intermediul cîte unui tendon. Fibrele se continuă pe fața posterioară a corpului muscular cu cîte o lamă aponevrotică. Pe fețele anterioare ale acestor lame se prind fibrele musculare, care se vor insera pe o altă lamă aponevrotică situată pe fața anterioară a mușchiului. Aceasta se îngustează inferior și împreună cu tendonul m.solear formează *tendonul calcanean al lui Achile* (tendo calcaneus — Achillis), care se *inseră* pe tuberozitatea calcaneană.

Raporturi. Fața sa posterioară este superficială, acoperită de fascia gambei și de piele. La acest nivel, pe fascie se găsesc v.safenă mică, n.sural și ramura comunicantă peronieră a n.sural cutanat lateral. M.gastrocnemian acoperă m.solear și mm.profunzi ai regiunii, vasele poplitee, n.tibial și lig.popliteu oblic al articulației genunchiului. N.peronier comun trece printre capul lateral și tendonul m.biceps. Cele două capete ale m.gastrocnemian formează limitele inferioare ale fosei poplitee. La locul lor de inserție se află cîte o bursă sinovială: *bursa subtendinoasă a m.gastrocnemian lateral* (b.subtendinea m.gastrocnemii lateralis) și *bursa subtendinoasă a m.gastrocnemian medial* (b.subtendinea m.gastrocnemii medialis), ultima putînd comunica cu cavitatea sinovială a articulației genunchiului. Tendonul lui Achile, este cel mai puternic tendon din corp și corespunde feței posterioare a articulației talocrurale. La acest nivel, pe fața sa anterioară se află *bursa tendonului calcanean* (b.tend.calcanei) iar pe cea posterioară *bursa calcaneană subcutanată* (b.subcutanea calcanea). La nivelul marginilor tendonului, pielea prezintă două șanțuri verticale, șanțurile retromaleolare.

M.solear (m.soleus) are originea pe cele două oase ale gambei și pe arcada fibroasă dintre ele. La nivelul tibiei se inseră pe linia m.solear și în continuare pe treimea medie a marginii mediale a osului, iar pe fibulă pe capul acesteia pe marginea laterală și pe 1/4 proximal al feței posterioare. Între capul fibulei și linia m.solear se întinde un arc tendinos concav superior numit *arcul tendinos al m.solear* (arcus tendineus m.solei). Fibrele musculare se continuă cu un tendon situat pe fața posterioară a mușchiului. Acesta se unește cu tendonul m.gastrocnemian formînd tendonul calcanean (fig. 166, 167).

Raporturi. M.solear este acoperit de gastrocnemian exceptînd marginile sale, care sînt superficiale. Între capul medial al m.gastrocnemian și m.solear trece tendonul m.plantar. M.solear acoperă mușchii profunzi ai regiunii posteriore ai gambei, între el și aceștia găsindu-se n.tibial și aa.tibială posterioară și peronieră. Arcada sa tendinoasă corespunde limitei inferioare a vaselor poplitee.

Inervația m.triceps sural, provine din n.tibial.

Acțiunea m.triceps sural. M.triceps are rol important în staționea verticală, în mers, dans, salt, ceea ce explică atît volumul său mare, cît și forța puternică. El este cel mai puternic flexor plantar, dezvoltînd 4/5 din forța celorlalți mușchi cu care este sinergic în această mișcare. Prin această acțiune el intervine în mers, aplicînd inițial planta extremității inferioare mobile, pe sol; ulterior, o ridică pe capetele metatarsienelor și va desprinde piciorul de sol propulsînd astfel corpul înainte. Cînd mușchiul ia punct fix inferior se comportă ca un stabilizator al articulației talocrurale, împiedicînd căderea înainte atît a gambei cît și a întregului corp. De asemenea cînd se contractă în totalitate produce adducția și rotația medială a piciorului.

Contracția m.gastrocnemian are rol mai mic comparativ cu al celorlalți mușchi sinergici în flexia gambei. El intervine în ridicarea corpului din poziție ghemuit. Capul medial intervine în rotația laterală a gambei, pe cînd cel medial în mișcarea inversă.

M.PLANTAR (m.plantaris) are *originea* pe fața superioară a condilului lateral al femurului. Tendonul său se *inseră* pe tuberozitatea calcaneană, sau se termină în tendonul lui Achile.

Raporturi. Se află între capul medial al m.gastrocnemian și m.solear, acoperind m.popliteu și articulația genunchiului. Pe marginea sa medială se află mănunchiul vasculonervos popliteu.

Inervație: n.tibial.

Acțiune. Este tensor al articulației genunchiului și slab sinergist al m.gastrocnemian.

M.FLEXOR LUNG AL DEGETELOR (m.flexor digitorum longus) are *originea* pe buza inferioară a liniei soleare și în continuare pe fața posterioară a tibiei în treimea ei mijlocie și se *inseră* pe baza falangelor distale ale ultimelor patru degete.

Raporturi. Este cel mai medial mușchi al planului profund al gambei, acoperit de m.triceps sural. El este situat medial de m.tibial posterior, pe care îl acoperă parțial în jumătatea superioară a gambei, pentru ca în jumătatea inferioară să-l încrucișeze posterior. În șanțul retromaleolar medial tendonul său se găsește sub retinaculul flexorilor, avînd anterior pe cel al m.tibial posterior, iar posterior pe cel al m.lung flexor al

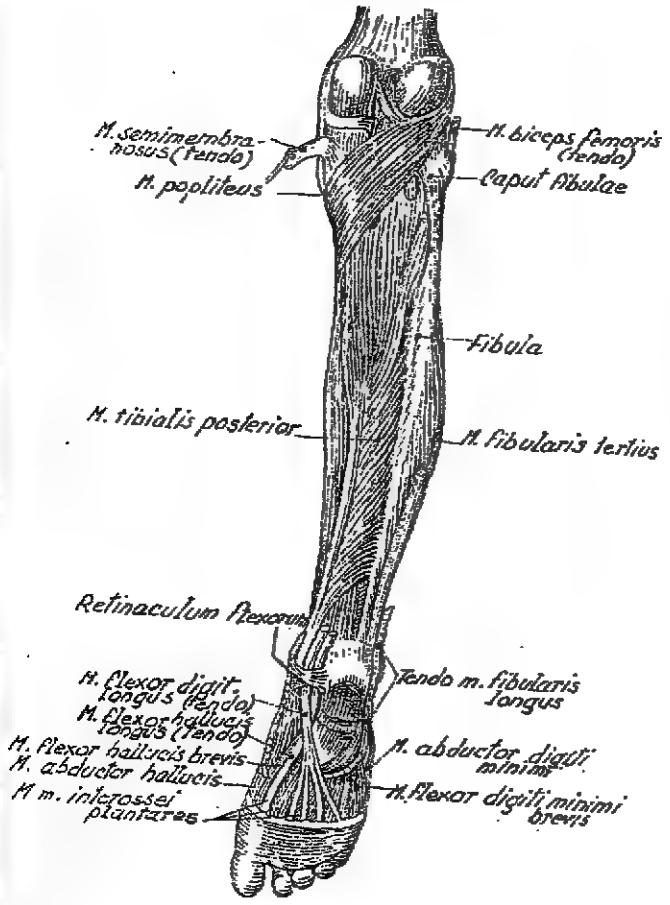

Fig. 168 – MUSCHII REGIUNII POSTERIOARE A GAMBEI (plan profund)

halucelui. Între tendonul său și cel al m.flexor al halucelui se găsește mănunchiul vasculonervos tibial posterior. În continuare, trece în șanțul de pe fața medială a lui sustentaculum tali și ajunge în plantă, pe care o străbate oblic spre lateral. Tendoanele sale se află în planul mijlociu al lojei mijlocii a plantei. În partea posterioară a plantei încrucișează tendonul m.lung flexor al halucelui pe fața superioară a acestuia. Pe marginea lui laterală se prinde m.accesor. Tendoanele m.lung flexor al degetelor dau inserție mm.lombricali, perforează pe cele ale m.scurt flexor plantar și ajung la degete unde se găsesc cuprinse în tunele osteofibroase.

Inervație. N.tibial.

Acțiune. Este flexor al degetelor și execută flexia plantară, adducția și inversiunea piciorului. Datorită oblicității tendoanelor sale trage degetele medial, contracarînd acțiunea m.accesor. Are rol în menținerea bolții plantare și contribuie la ridicarea piciorului pe vîrfurile degetelor în timpul mersului.

M.FLEXOR LUNG AL HALUCELUI (m.flexor hallucis longus) are *originea* pe fața posterioară a fibulei în cele două treimi distale, pe membrana interosoasă și pe septul intermuscular posterior; trece prin șanțul retromaleolar medial, lasă un șanț pe talus și ajunge în plantă. Ei se *inseră* pe baza falangei mijlocii a halucelui.

Raporturi. La gambă este cel mai lateral mușchi al planului profund, acoperind planul osteoarticular și parțial m.tibial posterior. Între el și m.tibial posterior se află vasele peroniere. Lateral, vine în raport cu mm.peronieri. În șanțul retromaleolar medial vine în raport cu tendoanele celorlalți mușchi profunzi (vezi m.lung flexor al degetelor). În plantă se găsește între mm.lojei mijlocii și cei ai lojei mediale, se încrucișează cu tendonul m.lung flexor al degetelor, fiind situat profund de acesta și apoi se așează în șanțul dintre cele două fascicule ale m.scurt flexor al halucelui. Înainte de încrucișarea cu tendonul m.lung flexor al degetelor, poate trimite expansiuni la falangele distale ale degetelor II — III. Această comportare este o rămășiță filogenetică de la mamiferele inferioare, la care ambii mușchi flexori trimiteau cîte cinci tendoane pentru degete. În cursul evoluției filogenetice, m.flexor lung al halucelui a rămas să se insere în special pe haluce.

Inervație. N.tibial.

Acțiune. Este flexor al halucelui, contribuind și la flexia celorlalte degete prin expansiunile pe care le poate trimite. Execută flexia plantară, adducția și rotația medială a piciorului. Are rol în susținerea bolții plantare, ridicînd piciorul în mers și apropiind călcîiul de gambă.

M.TIBIAL POSTERIOR (m.tibialis posterior) are *originea* pe tibie, lateral și inferior pe linia m.solear, pe cele 2/3 superioare ale feței posterioare a fibulei, pe membrana interosoasă și pe septurile intermusculare. El se *inseră* pe tuberculul navicularului, trimițînd expansiuni pe sustentaculum tali, cuneiforme, cuboid și metatarsiene II-IV (fig. 168).

Raporturi. La gambă este situat în planul muscular profund, acoperind planul articular. El este acoperit în partea sa inferioară de m.lung flexor al degetelor situat medial și de m.lung flexor al halucelui situat lateral. Printre capetele sale de origine pe cele două oase ale gambei, vasele tibiale anterioare perforează membrana interosoasă și trec în regiunea anterioară a gambei. Pe suprafața lui se găsesc: n.tibial, vasele tibiale posterioare și fibulare. În treimea inferioară a gambei încrucișează m.lung flexor al degetelor așezîndu-se anterior de acesta și pătrunde în șanțul

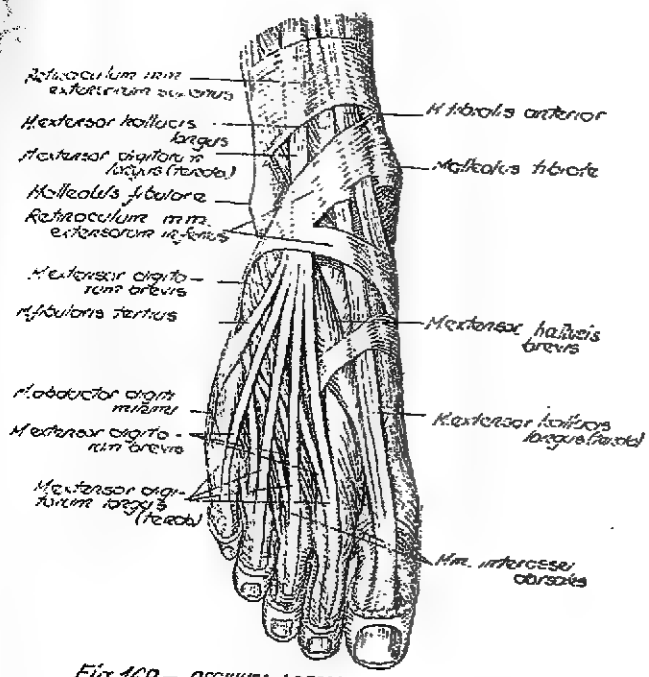

Fig. 169 — REGIUNEA DORSALĂ A PICIORULUI (plan superficial)

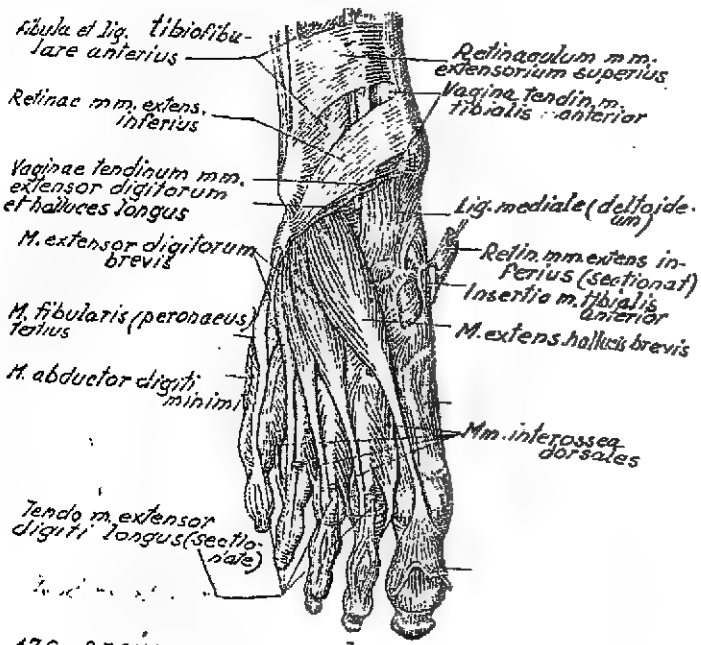

170 — REGIUNEA DORSALĂ A PICIORULUI (plan profund)

retromaleolar medial (vezi m.lung flexor al degetelor). La nivelul gleznei încrucișează lig.medial al articulației talocrurale și pătrunde în plantă, unde se află superficial de lig.calcaneonavicular plantar.

Inervație. N.tibial.

Acțiune. Are rol în menținerea bolții plantare și execută flexia plantară, rotația medială și adducția piciorului.

M.POPLITEU (m.popliteus) are *originea* pe fața laterală a condilului lateral al femurului, pe capsula articulației genunchiului și pe ligamentul popliteu oblic. Apoi, se îndreaptă oblic spre inferior și medial și se *inseră* pe fața posterioară a tibiei, pe linia m.solear și superior de aceasta.

Raporturi. Este situat profund, fiind acoperit de m.gastrocnemian și plantar, de o prelungire care pleacă din tendonul m.semimembranos, de vasele popitee și de n.tibial. Tendonul său de origine este intracapsular, fiind căptușit profund de sinoviala genunchiului. El este acoperit de lig.colateral fibular și de tendonul m.biceps femural.

Inervație. N.tibial.

Acțiune. Este flexor al gambei.

MUȘCHII PICIORULUI

Mușchii piciorului se împart în mușchi ai regiunii dorsale și mușchi ai plantei (fig. 169, 170).

MUȘCHII REGIUNII DORSALE A PICIORULUI

M.SCURT EXTENSOR AL HALUCELUI (m.extensor halucis brevis) are *originea* pe fața superioară a calcaneului și pe retinaculul extensorilor, iar *inserția* pe falanga proximală a halucelui.

Raporturi. Este acoperit în apropierea originii de m.extensor lung al degetelor și acoperă primul mușchi interosos dorsal. Se găsește între m.lung extensor al halucelui situat medial și m.scurt extensor al degetelor situat lateral. Între el și m.lung extensor al halucelui se află a.dorsală a piciorului, pe care o încrucișează distal.

Inervație. N.peronier profund.

Acțiune. Este extensor al falangei proximale a halucelui.

M.SCURT EXTENSOR AL DEGETELOR (m.extensor digitorum brevis) are *originea* pe fața dorsală și laterală a calcaneului, anterior de șanțul pentru m.scurt peronier, pe lig.talocalcanean interosos și pe retinaculul extensorilor. Se *inseră* prin cîte un tendon pe articulațiile metatarsofalangiene II - IV și pe tendonul corespunzător al m.lung extensor al degetelor, participînd cu aceasta la formarea aponevrozei dorsale a degetelor.

Raporturi. Este acoperit de mm.lung extensor al degetelor și peronierul al treilea, de fascia dorsală a piciorului și de piele și acoperă planul osteoarticular. Medial de el se află mm.scurt și lung extensori ai halucelui.

Inervație. N.peronier profund.

Acțiune. Este extensor al degetelor II - IV.

MUȘCHII PLANTEI

Mușchii plantei sînt dispuși topografic și funcțional în trei loji: medială, laterală și mijlocie.

MUȘCHII MEDIALI AI PLANTEI

Mușchii mediali ai plantei acționează asupra halucelui.

M.ABDUCTOR AL HALUCELUI (m.abductor hallucis) are *originea* pe tuberculul medial al calcaneului, pe retinaculul flexorilor, pe fața profundă a aponevrozei plantare și pe septul intermuscular medial. Trece prin șanțul de pe calcaneu și se *inseră* pe falanga proximală a halucelui și pe sesamoidul medial.

Raporturi. Este superficial, fiind acoperit de aponevroza plantară și de piele și acoperă m.scurt flexor al halucelui. Lateral, vine în raport cu mm.scurt și lung flexori ai degetelor, iar medial este superficial. Între mm.abductor al halucelui și scurt flexor al degetelor se află mănunchiul vasculonervos plantar medial. Tendonul său trece peste șanțul calcanean pe care îl transformă în canal, acoperind conținutul acestuia.

Inervație. N.plantar medial.

Acțiune. Este abductor al halucelui (îl îndepărtează de axul piciorului) și contribuie la menținerea bolții plantare.

M.SCURT FLEXOR AL HALUCELUI (m.flexor hallucis brevis) are *originea* pe fața inferioară a cuboidului și a cuneiformului lateral și pe tendonul m.tibial posterior, iar *inserția* prin două fascicule, unul medial și altul lateral pe falanga proximală a halucelui. Fasciculul medial se unește cu tendonul m.abductor al halucelui, avînd în grosimea sa sesamoidul medial. Fasciculul lateral se contopește cu tendonul m.adductor al halucelui și conține sesamoidul lateral. Printre cele două fascicule de inserție trece tendonul m.lung flexor al halucelui.

Raporturi. Este acoperit de m.abductor al halucelui și de tendonul m.lung flexor al halucelui, acoperind tendonul m.lung peronier. Marginea sa laterală vine în raport cu capul oblic al m.adductor al halucelui.

Inervație. Fascicul medial este inervat de n.plantar medial, iar fasciculul lateral de n.plantar lateral.

Acțiune. Este flexor al halucelui și are rol în menținerea bolții piciorului.

M.ADDUCTOR AL HALUCELUI (m.adductor hallucis) are *originea* prin *capul oblic* (caput obliquum) pe cuboid, cuneiformul lateral, bazele metatarsienelor II - IV și pe teaca m.lung peronier, iar prin *capul transvers* (caput transversum) pe capsulele ultimelor trei — patru articulații metatarsofalangiene, pe ligg.metatarsofalangiene corespunzătoare și pe lig.metatarsian transvers profund. Cele două capete se *inseră* pe falanga proximală a halucelui.

Fig.171– REGIUNEA PLANTARA A PICIORULUI (PLAN MUSCULAR PROFUND)

Raporturi. M.adductor al halucelui formează planul profund al lojei mijlocii a plantei, dar tendonul său se află în loja medială. El este acoperit de mm.scurt și lung flexori ai degetelor.

Inervație. N.plantar lateral.

Acțiune. Este flexor al falangei proximale și adductor al halucelui. el are rol în menținerea bolții transversale a piciorului și apropie degetele de axul piciorului.

MUȘCHII LATERALI AI PLANTEI

M.ABDUCTOR AL DEGETULUI MIC (m.abductor digiti minimi) are *originea* pe tuberculii lateral și medial ai calcaneului, pe aponevroza plantară și pe septul intermuscular lateral, iar *inserția* pe falanga proximală a degetului mic.

Raporturi. Este superficial, acoperind teaca m.lung peronier, mm.scurt flexor al degetului mic și accesor. Marginea sa laterală vine în raport cu pielea și fascia. Între marginea sa medială și m.scurt flexor al degetelor se află mănunchiul vasculonervos plantar lateral.

Inervație. N.plantar lateral.

Acțiune. Este abductor al degetului mic și flexor al falangei sale proximale.

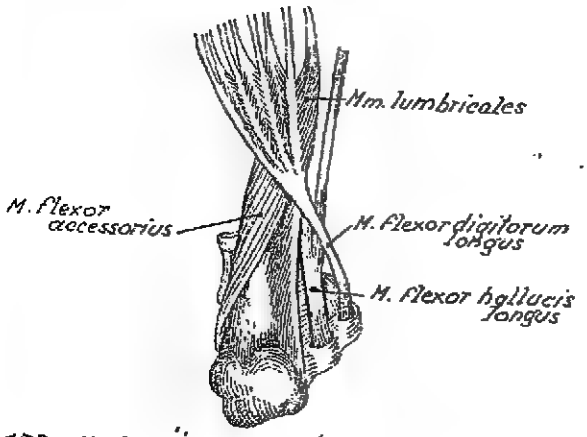

Fig. 172 – MUȘCHII PLANTEI (plan profund)

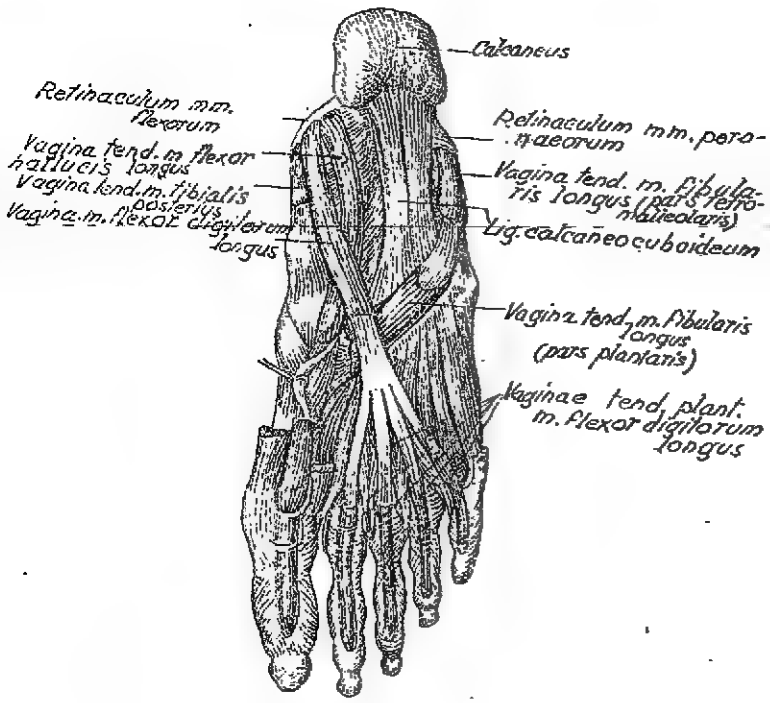

Fig. 173 – TECILE SINOVIALE PLANTARE

M.SCURT FLEXOR AL DEGETULUI MIC (m.flexor digiti minimi brevis) are *originea* pe baza metatarsianului V și pe teaca m.lung peronier, iar *inserția* pe falanga proximală a degetului mic.

Raporturi. Este acoperit de piele, fascie și de m.abductor al degetului mic, acoperind planul osos.

Inervație. N.plantar lateral.

Acțiune. Este flexor al degetului mic.

MUȘCHII LOJEI MIJLOCII A PLANTEI

M.SCURT FLEXOR AL DEGETELOR (m.flexor digitorum brevis) are *originea* pe tuberculul medial al calcaneului, pe aponevroza plantară și pe septurile plantare, iar *inserția* prin patru tendoane pe falangele mijlocii ale ultimelor patru degete (fig. 171).

Raporturi. Este superficial, acoperind mm.lung flexor al degetelor, accesor, lombricali și cele două mănunchiuri vasculonervoase plantare. El se află între m.abductor al halucelui situat medial și m.abductor al degetului mic situat lateral. În dreptul falangei proximale, fiecare tendon de inserție este perforat de tendonul corespunzător al m.lung flexor al degetelor; apoi, cele două fascicule musculare se reunesc, încrucișîndu-se în parte, pentru a forma un jghiab prin care trece tendonul corespunzător al m.lung flexor al degetelor. În apropierea inserției, fiecare tendon al m.scurt flexor se împarte din nou în două fascicule, pentru a se insera pe fețele corespunzătoare ale falangei. La nivelul degetelor, tendoanelor sale se găsesc în teci osteofibroase comune cu ale m.lung flexor al degetelor.

Inervație. N.plantar medial.

Acțiune. Este flexor al primelor două falange ale degetelor II – V.

M.PĂTRAT AL PLANTEI sau M.FLEXOR ACCESOR (m.quadratus plantae — m.flexor accesorius) are *originea* prin două fascicule pe fața medială și inferioară a calcaneului, iar *inserția* pe marginea laterală a tendoanelor m.lung. flexor al degetelor, formînd acestuia un șanț. El trimite fascicule pentru tendoanele degetelor II — IV.

Raporturi. Este acoperit de m.scurt flexor plantar, între cei doi mușchi găsindu-se mănunchiul vasculonervos plantar lateral și acoperă calcaneul, cuboidul și lig.calcaneocuboidian plantar. Între cele două fascicule de origine se află lig.plantar lung.

Inervație. Nn.plantar lateral și medial.

Acțiune. Prin oblicitatea fibrelor sale, corectează oblicitatea m.lung flexor al degetelor, ajutîndu-l în acțiune.

Mm.LOMBRICALI (mm.lumbricales) sînt în număr de patru, fiind anexați tendoanelor m.lung flexor al degetelor. Ei au *originea* prin cîte două capete pe tendoanele vecine ale m.lung flexor al degetelor, exceptînd primul, care pleacă numai de pe marginea medială a tendonului pentru degetul II. Se *inseră* pe fețele mediale ale ultimelor patru articulații metatarsofalangiene, putînd trimite o expansiune spre aponevroza dorsală a degetelor (fig. 172, 173).

Raporturi. Sînt acoperiți de m.scurt flexor al degetelor și de mănunchiul vasculonervos plantar lateral, și acoperă mm.adductor al halucelui și interosoși plantari.

Inervație. Mm.lombricali mediali sînt inervați de n.plantar medial, iar cei laterali de n.plantar lateral.

Acțiune. Sînt flexori ai falangei proximale și extensori ai ultimelor două.

Mm.INTEROSOȘI DORSALI (mm.interossei dorsales) sînt în număr de patru. Ei au *originea* pe fețele care se privesc ale ambelor metatarsiene învecinate, iar *inserția* pe marginea opusă axului piciorului a falangelor proximale. Astfel, primul mușchi interosos dorsal se inseră pe fața medială a degetului al doilea, iar ceilalți pe fețele laterale ale degetelor II — IV. Expansiunile fibroase pe care le trimit aponevrozei dorsale a degetelor sînt mai slab reprezentate sau chiar absente.

Raporturi. Printre capetele de origine ale ultimilor trei mușchi interosos și dorsali trec m.perforante arteriale, iar printre capetele primului pătrunde în plantă ultima porțiune a a.dorsale a piciorului. Ei vin în raport dorsal cu tendoanele mm.extensori ai degetelor și cu vasele și nervii din regiunea dorsală a piciorului.

Inervație. N.plantar lateral.

Acțiune. Sînt flexori ai falangei proximale și slabi extensori ai celorlalte două; depărtează ultimele patru degete de axul piciorului.

Mm.INTEROSOȘI PLANTARI (mm.interossei plantares) sînt în număr de trei corespunzînd ultimelor trei spații interosoase. Ei au *originea* pe fața care privește spre axul piciorului a metatarsienelor III — V, iar *inserția* pe marginea care privește spre ax a falangei proximale a degetelor corespunzătoare și pe tendoanele m.lung extensor al degetelor.

Raporturi. Corespund dorsal mm.extensori ai degetelor și aa.interosoase dorsale, iar plantar, tendoanelor mm.flexor lung al degetelor, adductor al halucelui, arcadei plantare și ramurei profunde a n.plantar lateral.

Inervație. N.plantar lateral.

Acțiune. Au acțiune de flexie și extensie asemănătoare celor dorsali, dar apropie degetele de axul piciorului.

FASCIILE MEMBRULUI INFERIOR

FASCIA ILIACĂ
(fascia iliaca)

Fascia iliacă acoperă m.iliopsoas. Superior, este mai groasă, formînd *lig.arcuat medial* (lig.arcuatum mediale), care se inseră pe proc.transvers al lui L_1 și pe corpurile vertebrelor L_1 — L_2. Pe ligamentul arcuat medial se inseră partea lombară a diafragmei. Inferior se inseră lateral de vasele femurale pe lig.inghinal, continuîndu-se cu fascia transversalis. Medial, pătrunde în profunzime, inserîndu-se pe eminența iliopubică și pe creasta pectineală, pentru a forma *arcul iliopectineu* (arcus iliopectineu); la acest nivel poate primi fibre din m.psoas mic. Medial, fascia iliacă se inseră pe vertebrele lombare, pe discurile intervertebrale, pe arcadele m.psoas mare, pe baza sacrului și pe linia arcuată. Lateral, se inseră pe buza medială a crestei iliace, continuîndu-se cu fascia m.pătratul lombelor.

Grosimea fasciei crește de sus în jos. Inferior, se continuă cu fascia lata. Între fascia iliacă și peritoneu se găsește un strat de țesut adipos subperitoneal, în care se află vasele iliace externe. Abcesele subperitoneale nu pot migra inferior spre coapsă, ale oprindu-se la nivelul ligamentului inghinal, pe care se inseră fascia. Posterior de fascie, între ea și mușchi se află țesut adipos, care conține ramuri ale plexului lombar. Abcesele formate aici pot migra inferior spre coapsă. Fascia iliacă separă spațiul dintre lig.inghinal și marginea anterioară a osului coxal în două spații: lacuna vasculară și lacuna musculară.

FASCIA LATA
(fascia lata)

Fascia lata învelește coapsa, continuîndu-se și superior în regiunea fesei. Ea se inseră posterior pe fața posterioară a sacrului și coccisului, superior pe: creasta iliacă, lig.inghinal, pe corpul și ramurile pubisului și ischionului, continuîndu-se posterior pe tuberozitatea ischiatică și pe lig.sacrotuberos. Inferior, se continuă cu fascia gambei, inserîndu-se pe condilii femurului și ai tibiei, pe tuberozitatea tibiei, pe patelă și pe capul fibulei. Ea este acoperită de piele și de paniculul adipos în care se găsesc vasele și nervii superficiali.

Porțiunea din fascia lata care se găsește în regiunea fesieră a fost descrisă de unii autori ca fascie fesieră. La acest nivel fascia lata acoperă m.fesier mijlociu pînă la marginea superioară a m.fesier mare. În această parte este foarte groasă, servind de inserție m.fesier mijlociu. La marginea superioară a m.fesier mare se dedublează într-o foaie superficială și alta profundă, care îmbracă acest mușchi, servind de inserție. Cele două foițe se reunesc la marginea inferioară a m.fesier mare, fiind întărite de fibre primite de la acesta.

Pe fața laterală a coapsei, la nivelul tractului iliotibial se dedublează într-o foiță superficială și alta profundă care învelesc această formațiune cu care face schimb de fibre. Foița superficială se continuă apoi superior pînă la creasta iliacă, pe cînd cea profundă ajunge la articulația șoldului. La nivelul genunchiului fascia lata este întărită de fibre ale mm.cvadriceps, croitor și biceps femural. Pe fețele posterioară și medială ale coapsei este mai subțire, permițînd astfel mișcările în articulația șoldului.

De pe fața profundă a fasciei lata pornesc două septuri intermusculare. *Septul intermuscular medial* (septum intermusculare femoris mediale) este mai

...și se inseră pe buza mediala a liniei aspre, ...ndu-se superior pe ramura ei medială, iar in... ...lungind pînă la tuberculul adductorului. El se... ...vast medial de mm.adductor și pectineu. Din ... se desprinde o prelungire care are aceleași ... și septul propriu-zis, și care separă mușchii ... medial de mușchii regiunii posterioare a co... *Septul intermuscular lateral* (septum intermus... femoris laterale) se inseră pe buza laterală a ... spre, prelungindu-se superior pe ramura ei la... iar inferior pe condilul lateral al femurului. El ... mai gros și servește pentru inserția mușchilor ve... Septul intermuscular lateral separă m.vast lateral ... capul scurt al m.biceps.

Fascia lata trimite teci care învelesc mușchii co... dar care de obicei sînt subțiri, mai bine repre... fiind cea a m.croitor. În ansamblu ea este ... din fibre colagene dispuse vertical și transver...

La nivelul trigonului femural, fascia lata este mai ..., aderînd la piele și prevăzută cu orificii pentru ... elementelor vasculonervoase. Această zonă ... *fascie cribroasă* (fascia cribrosa). Inferior ... extremitatea medială a lig.inghinal se află un orificiu ... mare, numit *hiatul safen* (hiatus saphenus), prin ... v.safenă mare se varsă în v.femurală. În această ... fascia cribroasă aderă la adventicea v.safene ... și se dedublează într-o foiță superficială și alta ... Foița superficială mărginește lateral orificiul ... mari și se inseră pe creasta iliacă și apoi pe ... inghinal și pe creasta pectineală. În dreptul tuber... pubic se răsfrînge inferior și lateral, formînd ... *falciformă* (margo falciformis), care delimi... anterior, inferior și lateral hiatul safen. Această ... aderă la foița anterioară a tecii vaselor femu... Ea prezintă două prelungiri numite coarne: *cornul superior* (cornu superius) și *cornul inferior* (cornu in...). Cornul inferior trece profund de v.safenă mare ...ându-se cu foița profundă.

Foița profundă delimitează medial hiatul safen și ... mm.pectineu, adductor și gracilis. Ea aderă ... teaca vaselor femurale, inserîndu-se superior pe ... pectineală.

Fascia lata formează o teacă vaselor femurale. ... are forma aproximativ prismatic triunghiulară, ... trei pereți, baza situată superior și vîrful situat in... corespunzînd hiatului tendinos.

Baza corespunde *lacunei vasculare* (lacuna va...) și este delimitată astfel: *anterior* — lig.inghinal, *posterior* — lig.pectineu, *lateral* — *arcul iliopectineu* (arcus iliopectineus), care o separă de *lacuna muscu...* (lacuna musculorum), prin care trec m.iliopsoas ... n.femural, iar *medial* — *lig.lacunar* (lig.lacunare). În ... lacună se găsesc dinspre lateral spre medial ...femurală, v.femurală și gg.limfatici profunzi. Partea ... lacuna vasculară situată medial de v.femurală, se ...mește *canal femural* (canalis femoralis). Acest ...ațiu devine un canal real numai în herniile femurale, ... care septul femural este împins în jos de sacul her... ... Astfel, în condiții normale, există numai *inelul fe...* (anulus femoralis), delimitat *anterior* de lig.inghinal, *posterior* de lig.pectineu, *lateral* de v.femurală, iar *medial* de lig. lacunar. Acest inel este acoperit parțial de *septul femural* (septum femorale), care poate fi socotit după unii ca o dependință a fasciei transversale, căptușit superior de țesut conjunctiv subperitoneal, considerîndu-se că fascia transversală însoțește vasele femurale. Oricum ar fi, acest sept reprezintă o zonă slabă a peretelui, prin care se pot produce hernii, traiectul urmat de acestea formînd canalul femural. În acest caz, canalul femural, prezintă o *bază*, corespunzătoare inelului femural, un *vîrf* corespunzînd hiatului safen, *peretele anterior* format din fascia cribroasă, *peretele postero-lateral* format de v.femurală și *peretele postero-medial* corespunzînd fasciei m.pectineu. Sacul herniar ajuns în dreptul hiatului safen poate deveni subcutanat. Ceilalți pereți ai tecii vaselor femurale vor fi descriși odată cu raporturile a.femurale.

Tractul iliotibial (tractus iliotibialis) este socotit de majoritatea autorilor ca fiind distinct de fascia lata, deși face schimb de fibre cu aceasta. Fibrele acesteia trec transversal peste el, superficial și profund, formîndu-i o teacă. El are originea pe creasta iliacă și pe spina iliacă antero-inferioară, precum și pe mm.fesier mare și mijlociu, ajungînd astfel cu aceștia pînă la spina iliacă postero-superioară, și pe m.tensor al fasciei lata, (ajungînd astfel pînă la spina iliacă antero-superioară). Fibrele sale sînt dispuse vertical și se inseră pe condilul lateral al tibiei unde pot determina un tubercul propriu, pe capul fibulei și pe rotulă. Rolul său este de a fixa capul femural în acetabul.

FASCIA GAMBEI
(fascia cruris)

Fascia gambei învelește gamba inserîndu-se superior pe fibulă, pe rotulă pe tendonul m.cvadriceps, pe condilii și pe marginile anterioare și medială ale tibiei. Ea continuă fascia coapsei și se continuă cu fasciile piciorului. Posterior, acoperă fosa poplitee, fiind perforată de v.safenă mică. La nivelul tendonului lui Achile se dedublează, între acesta și foaia ei profundă găsindu-se țesut adipos. Fascia gambei este acoperită de piele și de panicului adipos. Ea servește pentru inserția mușchilor gambei.

În partea laterală a gambei, de pe fața ei profundă, pornesc două septuri intermusculare, unul anterior și altul posterior. *Septul intermuscular anterior al gambei* (septum intermusculare anterius cruris) se inseră pe marginea anterioară a fibulei, separînd mușchii grupului anterior de cei ai grupului lateral. *Septul intermuscular posterior al gambei* (septum intermusculare post.cruris) se inseră pe marginea posterioară a fibulei, separînd mușchii grupului lateral de mm.posteriori. O prelungire a acestui sept, situată profund, se inseră pe marginile medială a tibiei și laterală a fibulei, pe linia m.solear continuîndu-se cu fascia m.popliteu și primind fibre de la tendonul semimembranos. Ea separă mm.superficiali de cei profunzi ai regiunii posteriore a gambei. Cele două septuri intermusculare contribuie astfel la delimitarea celor două regiuni ale gambei.

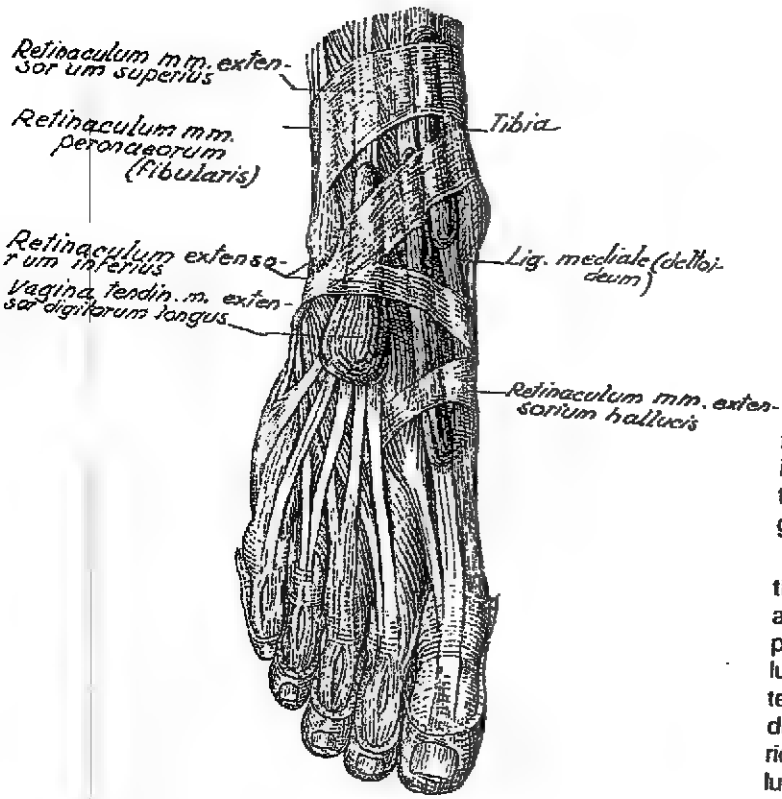

Fig. 174 – RETINACULELE ȘI TECILE SINOVIALE ALE FEȚII DORSALE A PICIORULUI.

Fascia gambei este formată din fibre longitudinale și circulare, fiind întărită în dreptul fosei poplitee de fibre transversale. În partea superioară a gambei, este mai groasă primind fibre de la mușchii coapsei, care se inseră pe oasele gambei, și care astfel vor acționa și ca tensori ai ei.

La limita dintre gambă și picior fascia gambei formează retinacule. Acestea au rol de a menține tendoanele mușchilor care se îndreaptă spre picior în contact cu planul osos.

Astfel, pe fața anterioară, între gambă și dorsul piciorului, se formează retinaculele extensorilor. *Retinaculul superior al mm.extensori* (retinaculum mm.extensorum superius) se inseră pe marginile anterioare ale tibiei și fibulei, trecînd peste mm.anteriori ai gambei.

Retinaculul inferior al mm.extensori (retinaculum mm.extensorum inferius) are aproximativ forma literei „Y" sau „V". el pornește de pe fața superioară a calcaneului, anterior de sinus tarsi și cam la jumătatea feței dorsale a piciorului se împarte în două ramuri, una superioară și alta inferioară. Atît porțiunea nebifurcată a retinaculului, cît și ramura sa superioară sînt formate din două foițe, una superficială și alta profundă. Foița superficială acoperă dinspre lateral spre medial m.scurt extensor al degetelor și tendoanele mm.peronier al treilea,

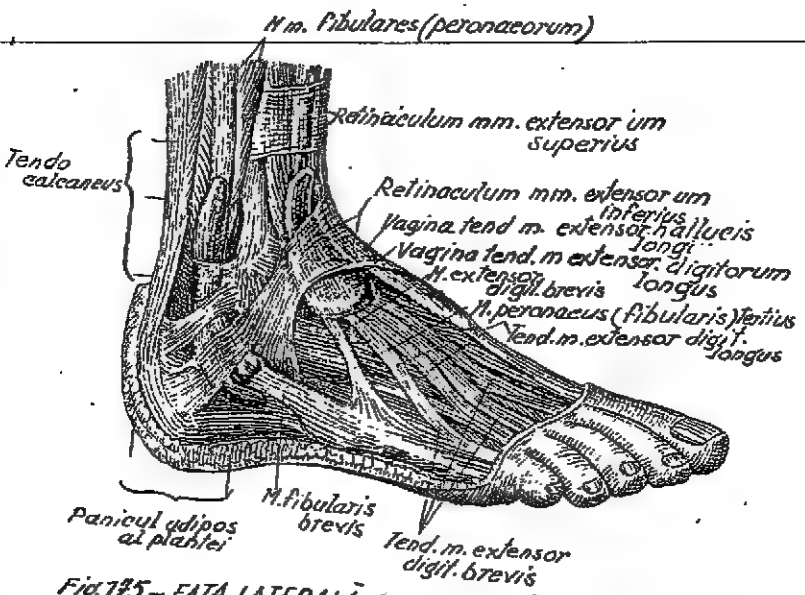

Fig. 175 – FAȚA LATERALĂ A GLEZNEI ȘI PICIORULUI. – Teaca sinoviale și fibroase –

lung extensor al degetelor și lung extensor al halucelui. Această foiță ajunsă la marginea laterală a tendonului m.tibial anterior, se dedublează, îmbrăcînd tendonul și apoi se inseră pe marginea anterioară a maleolei tibiale. Foița profundă este așezată în contact cu planul oscs și trece la rîndul ei pe sub mușchii amintiți, trimițînd o prelungire la marginea medială a m.scurt extensor, alta la marginea medială a tendonului m.lung extensor al degetelor, și ultima la marginea medială a m.lung extensor al halucelui. Aceste prelungiri se unesc cu foița superficială, formînd-se astfel dinspre lateral spre medial trei teci fibroase: pentru mușchiul scurt extensor al degetelor, pentru mm.peronier al treilea și lung extensor al degetelor și pentru m.lung extensor al halucelui. Teaca cea mai medială, pentru tendonul m.tibial anterior este formată de foița superficială.

Ramura inferioară a acestui retinacul, are traiect oblic anterior și medial, trecînd peste tendoanele mm.lung extensor al halucelui și tibial anterior, și încrucișează a.dorsală a piciorului și rr.terminale ale n.peronier profund. Ajunsă la marginea medială a piciorului, se inseră pe navicular și pe cuneiformul medial, trecînd în regiunea plantară unde se continuă cu aponevroza plantară. Din această ramură, la marginea medială a piciorului, se desprinde o lamă fibroasă cu direcție oblică anterior și superior, care trece peste tendonul m.scurt extensor al halucelui.

În interiorul acestor teci fibroase, tendoanele mm.anteriori ai gambei sînt învelițî în teci sinoviale. Dinspre lateral spre medial se găsesc următoarele teci: *teaca sinovială a tendonului m.lung extensor al degetelor piciorului* (vagina tendinum m.extensoris digitorum pedis longi), care începe superior de retinaculul inferior al mm.extensori și se întinde pînă la baza ultimelor două — trei metatarsiene, *teaca sinovială a tendonului m.lung extensor al halucelui* (vagina tendinis m.extensor hallucis longis), care începe puțin superior de ramura superioară a retinaculului inferior și se întinde pînă la baza primului metatarsian și *teaca sinovială a tendonului m.tibial anterior* (vagina tendinis m.tibialis anterioris), care începe superior de retinaculul superior al mm.extensori și ține pînă la inserția mușchiului. Cele trei teci sînt prevăzute cu mezotenoane.

Pe fața laterală a gleznei (fig. 175) se găsesc două retinacule ale mm.peronieri. *Retinaculul superior al mm.peronieri* (retinaculum mm.peroneorum — fibularium sup.) se întinde de la marginea posterioară a maleolei fibulei, la fața laterală a calcaneului, tendonul lui Achile și la prelungirea profundă a septului intermuscular posterior al gambei. El trece peste mm.lung și scurt peronier. *Retinaculul inferior al mm.peronieri* (retinaculum mm.peroneorum — fibularium inferius), se inseră cu ambele capete pe fața laterală a calcaneului, continuîndu-se medial cu originea retinaculului inferior al mm.extensori. O prelungire a sa se inseră pe trohleea peronierilor, formînd un sept fibros între tendoanele celor doi mușchi. Mm.peronieri se găsesc cuprinși în partea superioară într-o teacă sinovială comună — *teaca sinovială comună a mm.peronieri* (vag.sinovialis mm.peroneorum — fibularium — communis). Această teacă se împarte distal în două, emițînd cîte o prelungire pentru fiecare tendon. Extremitățile ei, proximală și distală se găsesc cam la 4-5 cm de vîrful maleolei fibulei.

Pe fața medială a gleznei se află *retinaculul mm.flexori* (retinaculum mm.flexorum), care se întinde de la marginea posterioară și fața medială a maleolei tibiale, trece peste fața medială a calcaneului și se inseră pe marginea posterioară a acestuia. Inferior, trece peste m.abductor al halucelui, care se inseră pe ea, și apoi se continuă cu fascia plantară. Împreună cu m.abductor al halucelui, transformă șanțul calcanean în canal. Acest canal se prelungește superior, posterior de maleola medială. În interiorul său, din retinacul pornesc trei septuri care se inseră pe tibie și pe talus, delimitînd astfel dinspre anterior spre posterior trei culise fibroase: pentru m.tibial posterior, pentru m.lung flexor al degetelor și pentru m.lung flexor al halucelui. Superficial, între tecile ultimilor doi mușchi, se află teaca care cuprinde a.tibială posterioară și n.tibial.

FASCIA DORSALĂ A PICIORULUI
(fascia dorsalis pedis)

Fascia dorsală a piciorului, continuă pe cea a gambei. Ea este situată sub piele, se inseră distal pe metatarsiene și falange, continuîndu-se cu aponevroza plantară la nivelul marginilor piciorului. Trimite prelungiri pentru tendoanele mușchilor de pe dorsul piciorului (fig. 176).

APONEVROZA PLANTARĂ
(aponeurosis plantaris)

Aponevroza plantară este situată subcutanat, inserîndu-se prin tracturi fibroase pe piele. Aceste tracturi fibroase compartimentează panicului adipos. Panicului adipos plantar aparține grăsimilor de constituție, avînd rol în susținerea piciorului.

Aponevrozei plantare i se descriu trei porțiuni: mijlocie, medială și laterală.

Porțiunea ei mijlocie este triunghiulară, fața sa profundă acoperind m.scurt flexor al degetelor care se inseră pe ea. Vîrful său se inseră pe procesele medial și lateral ale tuberozității calcanee. Inserția pe procesul medial se continuă cu m.plantar, fapt întîlnit frecvent în filogeneză. Baza aponevrozei plantare este situată anterior și corespunde bazei metatarsienelor. În lungul metatarsienelor, din ea pornesc cinci fișii tendinoase, cîte una pentru fiecare deget. Fiecare fișie se va împărți într-o lamă superficială și alta profundă. Lama superficială se inseră pe pielea care corespunde șanțului dintre prima falangă și capul metatarsianului. din fiecare lamă profundă pornesc cîte două benzi fibroase, care se găsesc pe fețele colaterale ale tendoanelor mm.flexori ai degetelor, contopindu-se cu tecile lor fibroase.

În ansamblu, aponevroza plantară este constituită din fibre longitudinale și fibre transversale. Fibrele transversale formează *fasciculul transvers) (fasciculi transversi), care delimitează arcadele digitale prin care trec tendoanele mm.flexori, și arcade interdigitale prin care trec mm.lombricali și mănunchiurile vasculoner-*

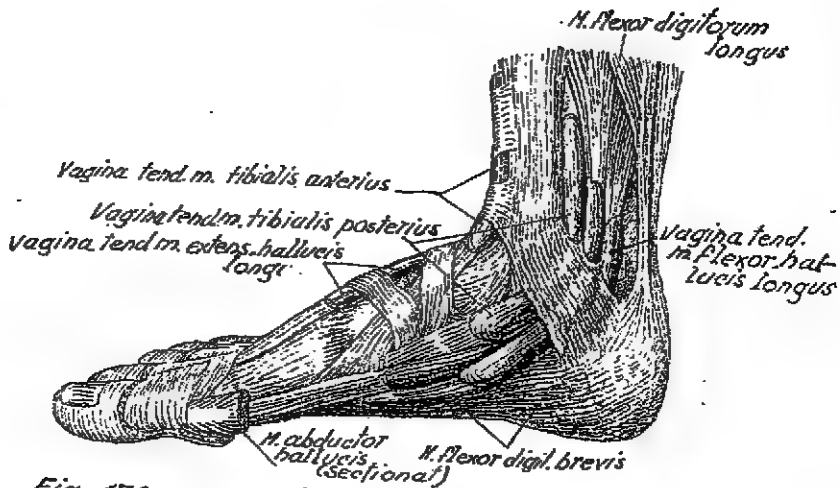

Fig. 176 – FAȚA MEDIALĂ A GLEZNEI ȘI PICIORULUI (tecile sinoviale și fibroase)

voase digitale. La nivelul plicilor interdigitale, fibrele transversale ale aponevrozei plantare formează lig.metatarsian transvers superficial (lig.metatarseum transversum superficiale).

Porțiunea medială a aponevrozei plantare se întinde între procesul medial al calcaneului și baza halucelui. Ea acoperă mușchii lojei plantare mediale și se continuă, medial cu fascia dorsală a piciorului.

Porțiunea laterală a aponevrozei plantare se inseră pe procesul lateral al calcaneului și se întinde pînă la baza degetului V. Ea acoperă mușchii lojei plantare laterale și se continuă lateral cu fascia dorsală a piciorului.

Din aponevroza plantară se desprind două septuri intermusculare (neomologate în N.I.). Septul intermuscular medial se inseră pe navicular, pe cuneiformul medial și pe primul metatarsian. Septul intermuscular lateral se inseră pe m.lung peronier și pe ultimul metatarsian. Prezența lor separă cele trei grupuri de mușchi ai plantei.

La nivelul degetelor piciorului, tendoanele mm.flexori sînt cuprinse în canale osteofibroase, ca și cele de la degetele mîinii. Aceste canale sînt delimitate de falangele corespunzătoare și de *tecile fibroase ale degetelor piciorului* (vaginae fibrosum digitorum pedis). Aceste teci sînt formate în dreptul falangelor de fibre circulare alcătuind *partea inelară a tecii fibroase* (pars anularis vaginae fibroasae). La nivelul articulațiilor, fibrele se încrucișează formînd *partea cruciformă a tecilor fibroase* (pars cruciformis vaginae fibrosae). Tendoanele sînt învelite și aici de *teci sinoviale ale degetelor piciorului* (vaginae synoviales digitorum pedis).

VASCULARIZAȚIA MEMBRULUI INFERIOR

ARTERELE MEMBRULUI INFERIOR

Vascularizația arterială a membrului inferior este dată în special de artera femurală cu ramurile ei colaterale și terminale. Mai participă în special pentru regiunea fesieră și rădăcina membrului, ramurile parietale extrapelviene ale arterei iliace interne. Artera iliacă internă este ramura de bifurcație medială a arterei iliace comune. Originea sa corespunde unui plan ce trece prin baza sacrului și după un traiect de 3-5 cm, la marginea marii incizuri ischiadice, se împarte în cele douăsprezece ramuri ale sale. Aceste ramuri după destinația lor pot fi împărțite în: *rr.viscerale, rr.parietale intrapelvine* și *rr.parietale extrapelvine*. În acest capitol se vor studia numai ramurile care irigă membrul inferior.

ARTERA ILIOLOMBARA
(a.iliolumbalis)

Artera iliolombară pornește din trunchiul posterior al a.iliace interne. Are un traiect recurent, vertical, trecînd între arteră, v.iliacă și n.obturator (anterior) și trunchiul lombosacral (posterior). După un traiect ascendent sub marginea medială a m.psoas, la nivelul vertebrei L_5 se divide în cele două ramuri ale sale:

— *r.lombară* (r.lumbalis), trece anterior de articulația sacroiliacă și se distribuie prin ramuri musculare. mm.psoas, pătratul lombelor și masei sacrospinale. Ea mai dă o *ramură spinală* (r.spinalis) care intră în canalul vertebral, irigă meningele și măduva de la acest nivel; — *r.iliacă* (r.iliacus) este o ramură transversală, paralelă cu creasta iliacă, inițial posterior de

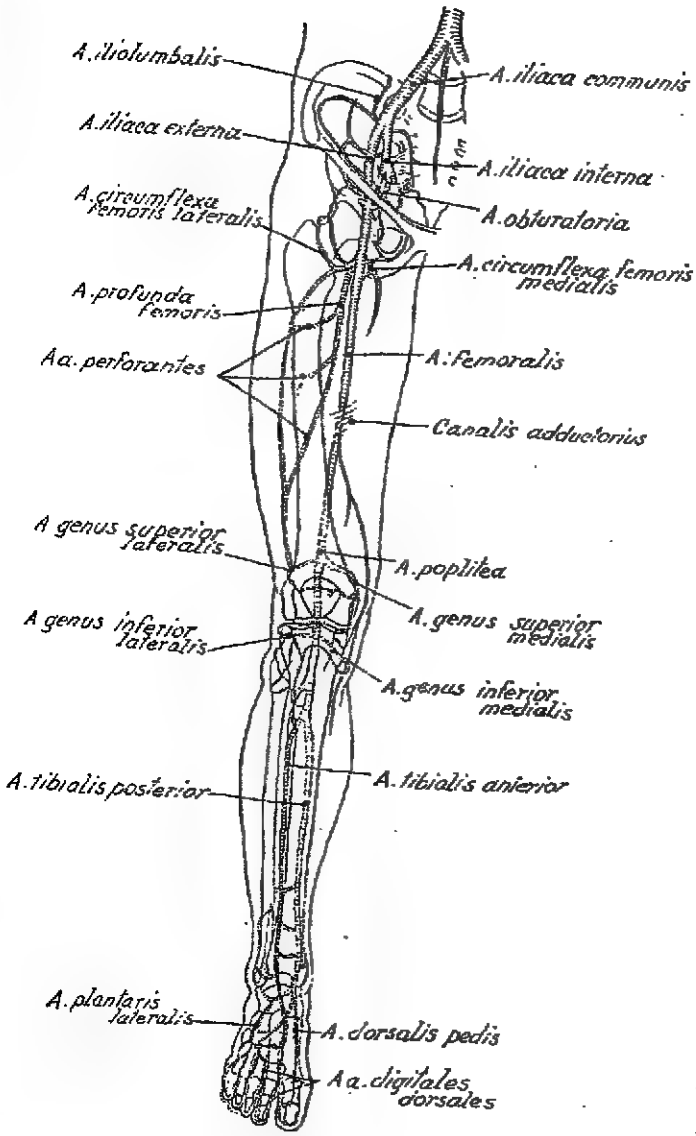

Fig 177 - ARTERA FEMURALĂ ȘI RAMURILE SALE (schemă)

m.psoas și n.femural; în interstițiul dintre m.iliac și m.psoas dă ramuri pentru m.iliopsoas și pentru osul iliac.

ARTERA OBTURATOARE
(a.obturatoria)

Artera obturatoare este o ramură care are originea pe fața anterioară a arterei iliace interne. Ea se poate desprinde cîteodată din a.fesieră inferioară sau dintr-un trunchi comun cu aceasta. De la origine trece pe peretele lateral al pelvisului, la aproximativ 2 cm sub linia arcuată pentru a intra în canalul obturator, unde se împarte în ramuri terminale.

Raporturi. În pelvis se află sub peritoneu, culcată pe fața medială a m.obturator intern. Medial, prin intermediul peritoneului parietal are raporturi cu viscerele pelvine. Este încrucișată anterior, oblic, la distanță, de canalul deferent la bărbat și lig.rotund la femeie. În canalul obturator se găsește între n.obturator situat superior și v.obturatoare situată inferior.

Ramuri colaterale. În traiectul pelvin dă ramuri colaterale musculare pentru mm.psoas, obturator intern, ridicător anal și o *ramură pubiană* (r.pubicus) care are traiect ascendent, retropubian, sub fascia transversalis. Înapoia simfizei pubiene această ramură se anastomozează cu cea opusă și cu ramuri din aa.epigastrică inferioară și rușinoasă internă, formînd un plan arterial retrosimfizar descris de Farabeuf. Artera obturatorie se anastomozează cu r.obturatoare din a.epigastrică inferioară, ce trece pe fața posterioară a lig.lacunar și posterior de vasele iliace. Această arcadă arterială poate fi lezată de progresiunea unei hernii femurale, variantă retrovasculară. Din această cauză a fost numită de vechii anatomiști „coroana morții" (coroana mortis).

Ramurile terminale se desprind încă din canalul obturator. *Ramura anterioară* (ramus anterior) coboară pe marginea anterioară a găurii obturate, între originea m.obturator extern (anterior) și membrana obturatorie (posterior). Dă ramuri musculare pentru mm.obturator extern, pectineu și ramuri labiale sau scrotale. Ocolește gaura obturată și se anastomozează pe ramura ischiopubiană cu *ramura posterioară* (ramus posterior) a a.obturatorii. Aceasta pornește tot din canal și înconjură posterior gaura obturată. Ea dă ramuri pentru mm.obturator intern, pătrat femural și apoi se anastomozează cu cea anterioară. De la originea sa emite o ramură mai voluminoasă *r.acetabulară* (r.acetabularis), care trecînd pe sub ligamentul transvers al acetabulului se distribuie capului și lig.capului femural.

De remarcat că cele două ramuri terminale, anterioară și posterioară, ale a.obturatorii prin anastomoza lor formează un cerc arterial în jurul găurii obturate.

ARTERA FESIERĂ SUPERIOARĂ
(a.glutea superior)

Artera fesieră superioară se desprinde din trunchiul posterior al a.iliace interne, între primele două găuri sacrale, superior de m.piriform. În continuare, trece printre trunchiul lombosacral și primul nerv sacral, ieșind din pelvis prin orificiul suprapiriform. Nervul omonim se găsește lateral de arteră, fiind acoperit de anastomozele dintre cele două vv.fesiere superioare. A.fesieră superioară se împarte într-o ramură superficială și alta profundă.

— *r.superficială* (ramus superficialis) se găsește între mm.fesier mare și mijlociu pe care îi irigă; uneori

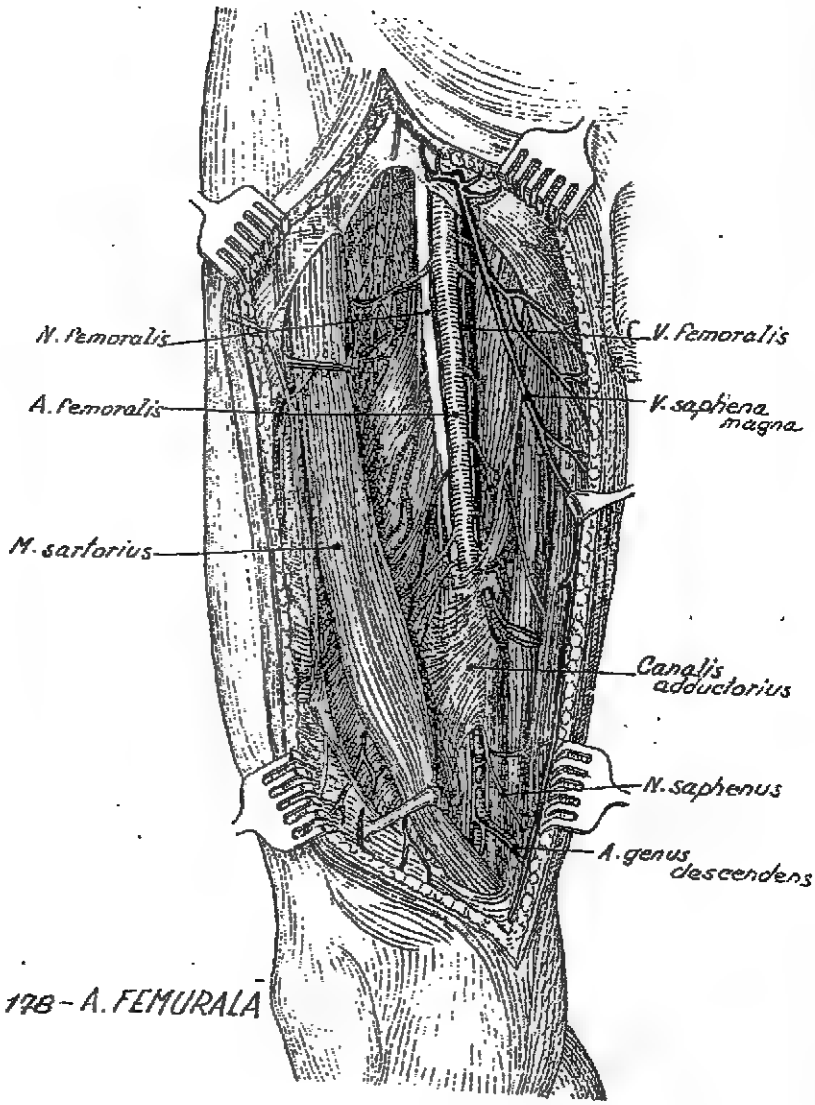

Fig. 128 – A. FEMURALĂ

poate da o ramură descendentă voluminoasă, care se anastomozează cu o ramură din a.fesieră inferioară.

— *r.profundă* (ramus profundus) se află între mm.fesier mijlociu și mic; irigă acești mușchi și m.tensor al fasciei lata prin *ramura superioară* (r.superior) iar prin *ramura inferioară* (r.inferior), osul iliac și articulația șoldului.

ARTERA FESIERĂ INFERIOARĂ
(a.glutea inferior)

Artera fesieră inferioară se desprinde din trunchiul anterior al a.iliace interne. Trece între m.piriform (posterior) și plexul sacral (anterior), și părăsește pelvisul prin orificiul infrapiriform. La acest nivel este situată medial de a.rușinoasă internă de care este despărțită prin n.rușinos intern. Astfel, constituie ele-

mentul cel mai medial al mănunchiului vasculonervos infrapiriform. Apoi se îndreaptă inferolateral încrucișînd posterior artera rușinoasă internă.

Ramuri. Din a.fesieră inferioară se desprinde *a comitantă a n.ischiadic* (a.comitans n.ischiadici) care însoțește nervul pînă în fosa poplitee. A.fesieră inferioară se anastomozează printr-o ramură situată posterior de m.piriform, cu o ramură descendentă din a fesieră superioară. De asemenea, se anastomozează cu ramura posterioară a a.obturatorii, cu aa.circumflexă femurală medială și cu prima perforantă.

ARTERA RUȘINOASĂ INTERNĂ (a.pudenda interna)

Artera rușinoasă internă va fi studiată în amănunțime la viscerele pelvisului. Ea iese din pelvis prin orificiul infrapiriform, înconjoară vîrful spinei ischiadice și după ce este încrucișată posterior de a.fesieră inferioară, pătrunde în fosa ischiorectală prin mica incizură ischiadică. În regiunea fesieră dă ramuri musculare pentru mm.fesier mare, gemeni, piriform și obturator intern.

ARTERA FEMURALĂ (a.femoralis)

A.femurală continuă traiectul a.iliace externe, începînd de la lig.inghinal pînă la hiatusul tendinos al m.adductor mare, unde trece în regiunea poplitee, continuîndu-se cu a.poplitee (fig. 177, 178).

Raporturi. A.femurală împreună cu v.femurală se află într-o teacă formată de fascia lata. Raporturile sale la nivelul lacunei vasculare au fost descrise la fascia lata. Ea se găsește la jumătatea distanței dintre spina iliacă antero-superioară și simfiza pubiană.

La nivelul trigonului femural, a.femurală se găsește în teaca formată anterior de fascia cribroasă, postero-medial de fascia m.pectineu, iar postero-lateral de fascia m.ilipsoas, păstrînd cu vena femurală și limfaticele profunde aceleași raporturi ca și în lacuna vasculară. Mm.iliopsoas și pectineu o separă de articulația șoldului. Acest raport permite comprimarea ei la acest nivel în caz de hemoragii. A.croitor, care este m.satelit al a.femurale se găsește în această porțiune lateral de ea. În trigonul femural, a.femurală este superficială fiind încrucișată anterior de v.circumflexă iliacă superficială. N.femural este situat lateral de arteră, împărțindu-se în ramurile sale terminale. R.femurală a n.genitofemural, încrucișează fața anterioară a arterei, devenind apoi superficial.

În partea mijlocie a coapsei m.croitor încrucișează anterior a.femurală, încît foița posterioară a fasciei lata va forma peretele anterior al tecii vaselor femurale. Peretele postero-medial va fi format de fascia m.adductor lung, iar cel postero-lateral, de fascia m.vast medial. V.femurală, care începe să încrucișeze a.femurală pe fața ei posterioară încă din partea inferioară a trigonului femural, se așează acum mai evident posterior de ea, separînd-o în parte de m.adductor lung.

Dintre rr.nervului femural, artera femurală rămîne însoțită numai de n.safen, situat lateral de ea.

Partea inferioară a tecii vaselor femurale este mai bine individualizată, și se numește *canalul adductorilor* (canalis adductorius). Peretele său *postero-medial* este format de fascia m.adductor mare, cel *postero-lateral* de fascia m.vast medial, iar cel *anterior* — din fibre arcuate între precedenții doi mușchi. Aceste fibre formează membrana vastoadductorie, care este acoperită de m.croitor. Fascia m.croitor este separată de membrana vastoadductorie printr-o lamă de țesut conjunctiv lax. V.femurală se așează în aceeași porțiune lateral de arteră. Astfel, în ansamblu ea descrie un traiect spiroid în jurul arterei. N.safen se situează medial de arteră.

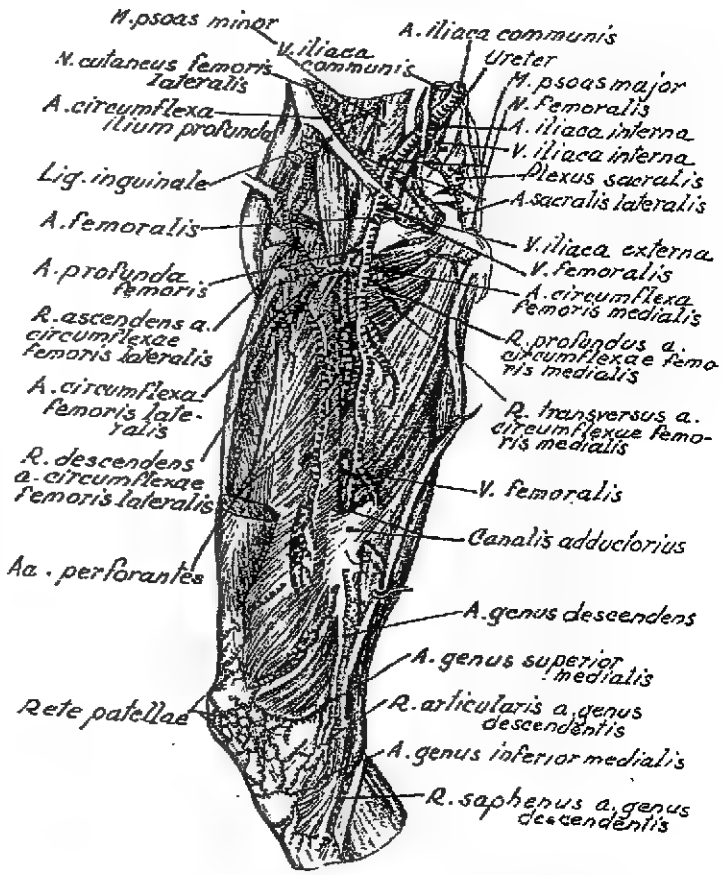

Fig. 179— ARTERA FEMURALĂ PROFUNDĂ

În acest fel, vasele femurale și n.safen ajung la hiatul tendinos, care este situat pe fața medială a femurului, la patru laturi de deget superior de condilul medial. La acest nivel a.femurală corespunde medial inserției m.adductor mare, lateral liniei aspre, anterior m.vast medial, posterior m.semimembranos, iar inferior a.supero-medială a genunchiului.

În teaca femurală cele două vase sînt unite de țesut conjunctiv dens, ceea ce îngreuiază izolarea lor în special în canalul adductorilor. Prezența ei, face ca vasele femurale să nu vină în raport direct cu teaca.

Ramuri

A.EPIGASTRICA SUPERFICIALĂ (a.epigastrica superficialis) se desprinde de pe fața anterioară a a.femurale de 1 cm inferior de lig.inghinal, perforează teaca vaselor femurale și apoi fascia fibroasă și trece peste ligamentul inghinal în țesutul subcutanat din dreptul aponevrozei m.oblic extern. Se anstomozează cu aa.epigastrică inferioară, circumflexă iliacă superficială și cu omonima de partea opusă. Ea irigă pielea, aponevroza m.oblic extern și gg.limfatici superficiali.

A.CIRCUMFLEXA ILIACĂ SUPERFICIALĂ (A.circumflexa ilium superficialis) se poate desprinde printr-un trunchi comun cu precedenta, sau izolat, inferior de ea. Perforează fascia cribroasă, trece peste lig.inghinal și apoi paralel cu el spre spina iliacă antero-superioară. se termină în pielea abdomenului, dînd ramuri pentru aceasta și pentru gg.limfatici superficiali. Se anastomozează cu precedenta și cu a.circumflexă femurală laterală.

Aa.RUȘINOASE EXTERNE (aa.pudendae externae) sînt în număr de două, una superioară și alta inferioară. Ele se desprind de pe fața medială a a.femurale, superior și respectiv inferior de crosa v.safenei mari, străbat teaca femurală și fascia cribroasă și ajung la scrot (labiile mari), unde se termină prin *rr.scrotale anterioare* (ramis scrotales anteriores), respectiv *rr.labiale anterioare* (rami labiales anteriores). Ele dau *rr.inghinale* (rami inguinales) pentru tegument și pentru gg.inghinali superficiali.

A.FEMURALA PROFUNDĂ (a.profunda femoris) (fig. 179) se desprinde de pe fața postero-laterală a a.femurale la 4-5 cm inferior de ligamentul inghinal, originea ei găsindu-se în unghiul dintre mm.iliopsoas și pectineu. Ea trece pe fața anterioară a m.pectineu, așezîndu-se între acesta și m.adductor lung. În continuare se află între mm.adductor lung și scurt, apoi între adductor scurt și cel mare. A.femurală profundă străbate inserția m.adductor mare, inferior de a treia perforantă și trece în regiunea posterioară a coapsei, distribuindu-se mușchilor de aici. În traiectul său se așează posterior de artera și vena femurală, de care este separată superior prin v.femurală profundă, iar inferior și prin m.adductor lung. Ramurile sale sînt:

a.circumflexă femurală medială (a.circumflexa femoris medialis) are originea în apropierea celei a a.femurale profunde și uneori din a.femurală. Ea merge pe fața anterioară a m.iliopsoas și apoi între acesta și m.pectineu. În continuare, se află mai întîi între mm.adductor scurt și obturator extern iar după aceea între marginea superioară a m.adductor mare și m.pătrat femural, în acest traiect înconjurînd colul femural dinspre anterior spre posterior. La nivelul m.pătrat femural se împarte într-o ramură profundă și o r.ascendentă. *R.profundă* (r.profundus) înconjură colul femural pe fața posterioră între mm.pătrat femural și obturator extern. Ea irigă mm.pelvitrohanterieni, mm.posteriori ai coapsei și articulația șoldului. *R.ascendentă* (r.ascendens) se află între mm.pătrat femural și gemen inferior, urcă în fosa trohanterică, distribuindu-se mușchilor vecini. Din a.circumflexă femurală medială se mai desprind r.transversă și r.acetabulară. *R.transversă* (r.transversus) pătrunde între mm.adductor lung și pectineu irigînd mm.adductori, gracilis și obturator extern. *R.acetabulară* (r.acetabularis) este situată pe marginea superioară a m.adductor scurt, pătrunde apoi în acetatul pe sub lig.transvers al acetabulului, împreună cu r.acetabulară a a.obturatoare și ajunge la capul femurului mergînd de-a lungul lig.capului femural;

a.circumflexă femurală laterală (a.circumflexa femoris lateralis) se desprinde de pe fața laterală a a.femurale profunde, trece printre ramurile n.femural, profund de m.croitor și înconjură antero-posterior colul femural trecînd posterior de m.drept femural. Apoi, pătrunde între m.vast lateral și femur. Din a.circumflexă femurală laterală se desprind trei ramuri. *R.ascendentă* (r.ascendens) care trece spre fața laterală a șoldului, de-a lungul liniei intertrohanterice, profund de m.tensor al fasciei lata. Ea se anastomozează cu ramuri din a.circumflexă femurală medială și cu a.fesieră inferioară, participînd la formarea cercului arterial din jurul colului femural. Din acest cerc se desprind ramuri care irigă articulația șoldului. *R.descendentă* (r.descendens) se găsește între mm.vast intermediar și vast lateral. Ea poate străbate pe ultimul, trecînd în regiunea posterioară a coapsei, unde se anastomozează cu ramuri din a.poplitee, sau împreună cu m.vast lateral, să ajungă pe fața laterală a genunchiului unde se anatomozează cu a.supero-laterală a genunchiului. *R.transversă* (r.transversus) care trece peste m.vast intermediar, străbate m.vast lateral, înconjurînd femurul sub marele trohanter și ajunsă posterior se anastomozează cu aa-fesieră inferioară, circumflexă femurală medială și cu prima perforantă;

aa.perforante (aa.perfornates) de obicei în număr de trei, străbat inserțiile m.adductor mare, printre arcadele sale tendinoase, de pe linia aspră și astfel ajung în regiunea posterioară a coapsei. Prima perforantă se desprinde de obicei între mm.adductor scurt și pectineu, a doua anterior de m.adductor scurt iar a treia imediat inferior de m.adductor scurt. Din prima perforantă se desprinde cel mai frecvent a.nutritivă a femurului. Aa.perforante se anastomozează în regiunea posterioară a coapsei cu aa.fesieră inferioară, circumflexă femurală și poplitee, irigînd n.ischiadic, mm.aductori, vast lateral și mm.posteriori ai coapsei. fiecare se va împărți într-o ramură ascedentă și alta descedentă, care se anastomozează cu cele corespunzătoare ale aa.perforante vecine. R.ascendentă a primei perforante se anastomozează cu r.descendentă a a.circumflexe femurale mediale, iar descendenta ul-

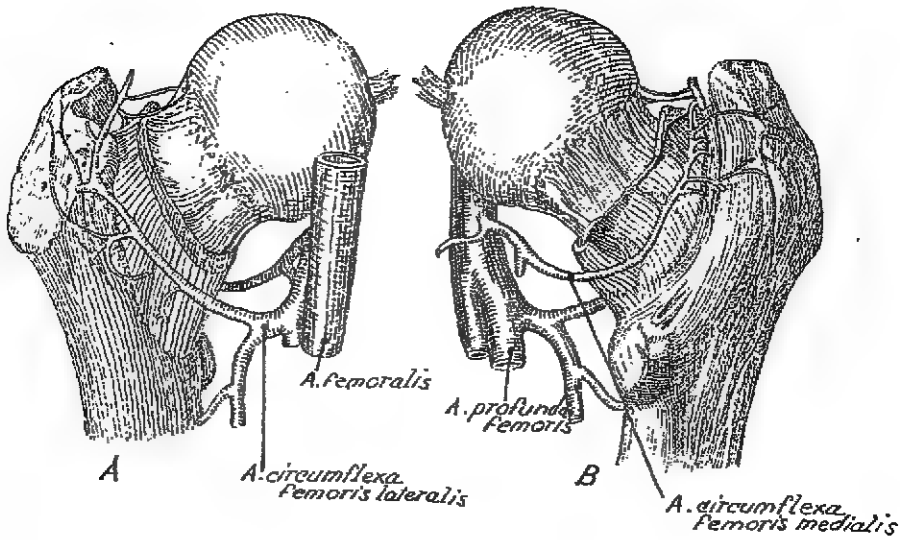

Fig. 180 – VASCULARIZAȚIA CAPULUI ȘI COLULUI FEMURAL (A = aspect anterior ; B = aspect posterior) – după LANZ

timei perforante se anastomozează cu însăși a.femurală profundă (fig. 180).

A.DESCENDENTA A GENUNCHIULUI (a.genus descendens) se desprinde din a.femurală în canalul adductorilor, străbate m.vast medial împreună cu n.safen și dă r.safenă și rr.articulare. *R.safenă* (r.safenus) trece împreună cu n.safen între mm.croitor și gracilis, pe fața medială a genunchiului. Ea irigă fața medială a genunchiului și se anastomozează cu a.recurentă tibială anterioară și ramurile venite din a.poplitee. *R.articulare* (rr.articulares) participă la irigarea articulației genunchiului.

A.POPLITEE
(a.poplitea)

A.poplitee continuă a.femurală de la hiatusul tendinos al adductorului, continuîndu-se pînă la arcada m.solear, unde se bifurcă în aa.tibială anterioară și posterioară. În flexia gambei ea este flexuoasă, iar în extensie rectilinie (fig. 181).

Raporturi. A.poplitee se găsește profund în regiunea poplitee. Anterior, de sus în jos vine în raport cu fosa intercondiliană, de care este separată prin țesut adipos, cu fața posterioară a articulației genunchiului și cu m.popliteu, care o separă de fața posterioară a tibiei. Raporturile cu fosa intercondiliană explică posibilitatea lezării ei în fracturile supracondiliene, în care fragmentul osos inferior este împins posterior. Ea este acoperită de piele, panicul adipos, vase și nn.superficiali, de fascie, de mm.semimembranos, semitendinos și gastrocnemian. Medial, este în raport de sus în jos cu mm.adductor mare, semimembranos și capul medial al m.gastrocnemian, iar lateral cu m.biceps și cu capul lateral al m.gastrocnemian.

A.poplitee formează împreună cu v.poplitee și cu n.tibial, mănunchiul vasculonervos popliteu. A.poplitee este situată cel mai profund, anterior și medial, n.tibial cel mai superficial, posterior și lateral, iar v.poplitee între ele. Artera și v.poplitee sînt unite prin țesut conjunctiv dens, care face dificilă izolarea celor două vase. Acest țesut conjunctiv continuă pe cel din jurul vaselor femurale. Raporturile strînse dintre arteră și venă explică frecvența anevrismelor arteriovenoase poplitee. N.peronier comun se găsește la distanță de elementele mănunchiului vasculonervos popliteu, fiind situat lateral, sub tendonul m.biceps femural.

La capătul său distal, a.poplitee se află între mm.popliteu și gastrocnemian, pătrunzînd apoi sub arcada m.solear. Prin poziția ei a.poplitee reprezintă elementul axial al regiunii poplitee.

Ramuri

A.supero-laterală a genunchiului (a.genus superior lateralis) pleacă din a.poplitee izolat sau printr-un trunchi comun cu a.supero-medială a genunchiului, la nivelul jumătății superioare a regiunii poplitee. Are traiectul ascendent, oblic spre lateral, înconjură condilul lateral al femurului spre posterior, acoperită de m.biceps. Ea irigă mm.gastrocnemian lateral, biceps femural, vast lateral, plantar și articulația genunchiului.

A.supero-medială a genunchiului (a.genus superior medialis) are originea pe fața medială a a.poplitee, avînd traiect oblic ascendent și ajunge între condilul medial și mm.semimembranos și semitendinos. Ea trece în regiunea anterioară a coapsei, străbătînd inserția m.adductor mare. Irigă mușchii cu care vine în raport și articulația genunchiului.

A.medie a genunchiului (a.genus media) se desprinde de pe fața anterioară a a.poplitee la nivelul interliniei articulare. Ea trece prin lig.popliteu oblic și

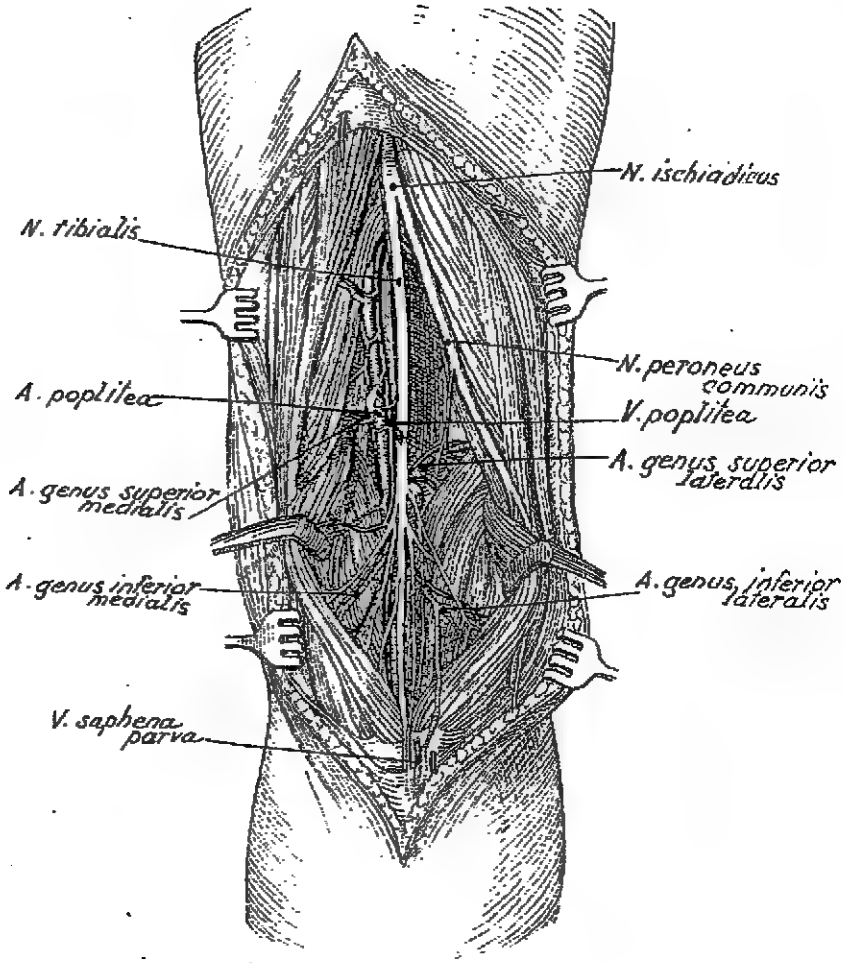

Fig 187 – REGIUNEA POPLITEE

se distribuie ligg.încrucișate, țesutului adipos din fosa intercondiliană, sinovialei și gg.poplitei.

Aa.surale (aa.surales) în număr de două, una medială și alta laterală ies de pe fața posterioară a a.poplitee în dreptul articulației genunchiului și irigă gg.poplitei, mm.triceps și plantar. Venele lor satelite sînt voluminoase.

A.infero-laterală a genunchiului (a.genus inferior lateralis) are originea pe fața laterală a a.poplitee, inferior de interlinia articulară. Ea se îndreaptă lateral, între lig.popliteu arcuat și m.popliteu situați anterior, și mm.plantar și gastrocnemian lateral situați posterior. La nivelul capului fibulei este acoperită de m.biceps femural; ajunsă la nivelul condilului lateral al tibiei, este acoperită de lig.colateral lateral. Ea irigă articulația genunchiului și mușchii cu care vine în raport, participînd la formarea rețelei articulare a genunchiului.

A.infero-medială a genunchiului (a.genus inferior medialis) are originea pe fața medială a a.poplitee, cam la același nivel cu precedenta. Ea merge în lungul marginei superioare a m.popliteu și ajunge la nivelul condilului medial al tibiei, fiind acoperită de m.gastrocnemian medial și de lig.colateral medial. În continuare, se află între fața medială a tibiei și tendonul reflectat al m.semimembranos. Irigă mușchii pițiorului de gîscă, mușchii cu care vine în raport și participă la fomarea rețelei articulare a genunchiului.

Astfel, în jurul articulației genunchiului se formează *rețeaua articulară* (rete articulare genus). La aceasta participă ramurile arterei poplitee, aa.descendentă a genunchiului, circumflexă femurală late-

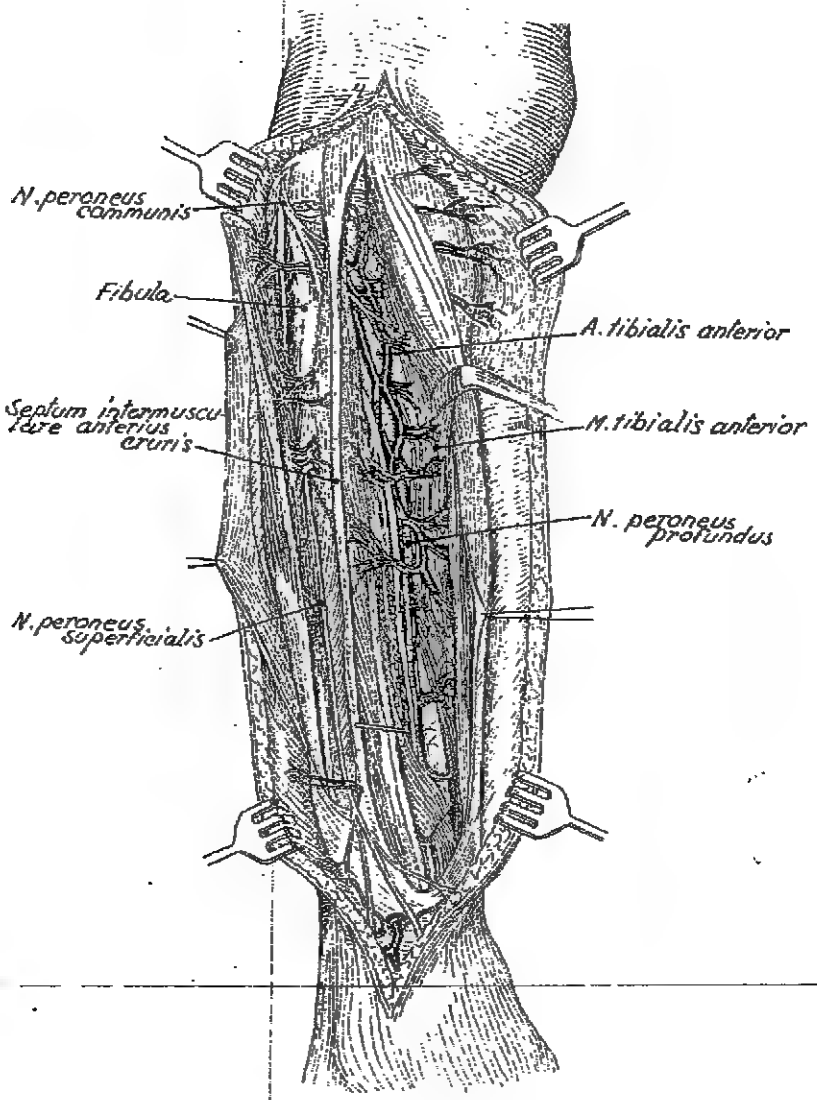

Fig. 182 – REGIUNEA ANTERIOARĂ A GAMBEI

rală (r.descendentă), r.circumflexă fibulară și recurentă tibială anterioară. Din această rețea derivă *rețeaua patelei* (rete patellae) situată pe marginile rotulei și ale tendonului m.cvadriceps. Deși ramurile care participă la formarea acestor rețele sînt numeroase, totuși diametrul lor mic și faptul că se găsesc în planuri fibroase inextensibile, ceea ce nu permite dilatarea lor compensatoare, face ca ligatura a.poplitee să fie riscantă.

A.TIBIALĂ ANTERIOARĂ
(a.tibialis anterior)

Artera tibială anterioară este ramura de bifurcație anterioară a a.poplitee cuprinsă între arcada m.solear și retinaculul mm.extensori, unde se continuă cu a.dorsală a piciorului (fig. 182).

Raporturi. În prima ei porțiune, pentru o scurtă distanță se află în regiunea posterioară a gambei acoperită de m.solear. Ea trece printre cele două capete

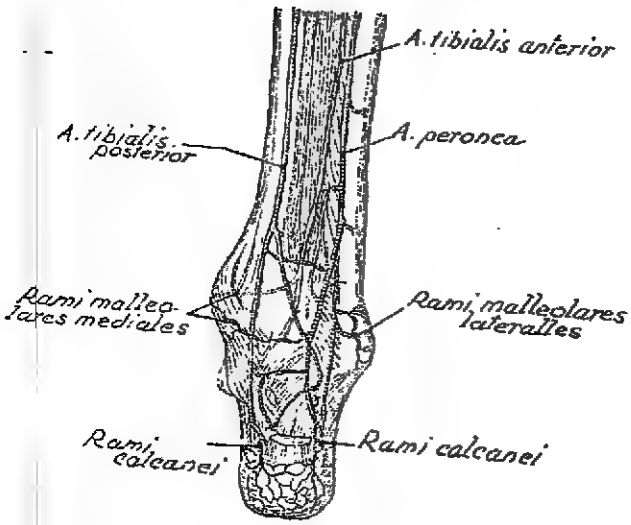

Fig. 193 REȚEAUA ARTERIALĂ A CALCANEULUI

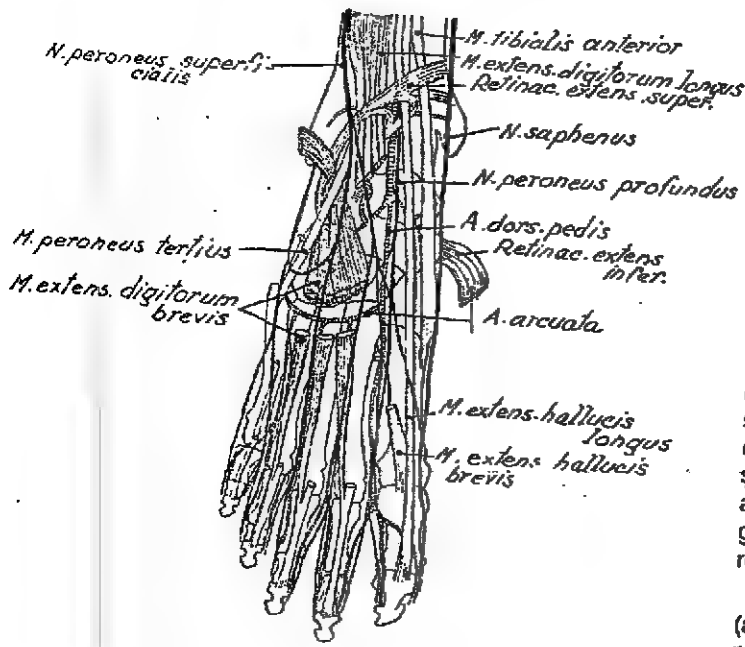

Fig. 194 — REGIUNEA DORSALĂ A PICIORULUI

de origine ale m.tibial posterior, străbate membrana interosoasă în partea ei superioară și pătrunde în regiunea anterioară a gambei.

În cele două treimi superioare ale regiunii anterioare a gambei ea se află așezată pe membrana interosoasă, de care este fixată prin tracturi fibroase. Distal, se apropie de tibie, pe a cărei față laterală se așează, trecînd apoi pe fața anterioară a articulației talocrurale. Aceste raporturi posterioare explică lezarea ei în fracturile tibiei. Superior, este situată între mm.tibial anterior (medial) și lung extensor al degetelor (lateral), iar inferior între mm.tibial anterior (medial) și lung extensor al halucelui (lateral). M.tibial anterior este mușchiul ei satelit. La nivelul articulației talocrurale, este încrucișată anterior de tendonul m.lung extensor al halucelui, așezîndu-se apoi între acesta și m.lung extensor al degetelor. Astfel, a.tibială anterioară este profundă în cele două treimi superioare ale gambei unde este acoperită de mușchii între care se află, și devine treptat superficială inferior.

A.tibială anterioară se află între cele două vene satelite, care se anastomozează anterior și posterior de ea. Vasele tibiale anterioare împreună cu n.peronier profund care este situat lateral în jumătatea superioară a gambei, încrucișînd-o apoi anterior pentru a se așeza medial, formează mănunchiul vasculonervos anterior al gambei, care este însoțit și de 2-3 trunchiuri colectoare limfatice.

Ramuri

A.RECURENTA TIBIALĂ POSTERIOARĂ (a.recurrens tibialis posterior) este o ramură inconstantă, care se desprinde din arteră în regiunea posterioară a gambei. Ea pătrunde sub m.popliteu, îi dă ramuri, și participă la formarea rețelei articulare a genunchiului, anastomozîndu-se cu a.infero-laterală a genunchiului.

A.RECURENTA TIBIALĂ ANTERIOARĂ (a.recurrens tibialis anterior) se desprinde din a.tibială anterioară, imediat după trecerea ei prin membrana interosoasă. Ea pătrunde sub m.tibial anterior, între condilul lateral al tibiei și capul fibulei. Irigă: mm.tibial anterior, lung extensor al degetelor, articulația genunchiului și articulația tibiofibulară superioară. O ramură a ei străbate septul intermuscular anterior al gambei și se distribuie mm.lung și scurt peronier.

A.MALEOLARA ANTERO-LATERALĂ (a.malleolaris anterior lateralis) se desprinde puțin superior de interlinia articulației talocrurale, fiind situată pe sindesmoza tibiofibulară și pe maleola laterală, acoperită de tendoanele mm.lung extensor al degetelor și peronierul al III-lea. Împreună cu a.laterală a tarsului și cu rr.perforantă și calcaneană din a pe-

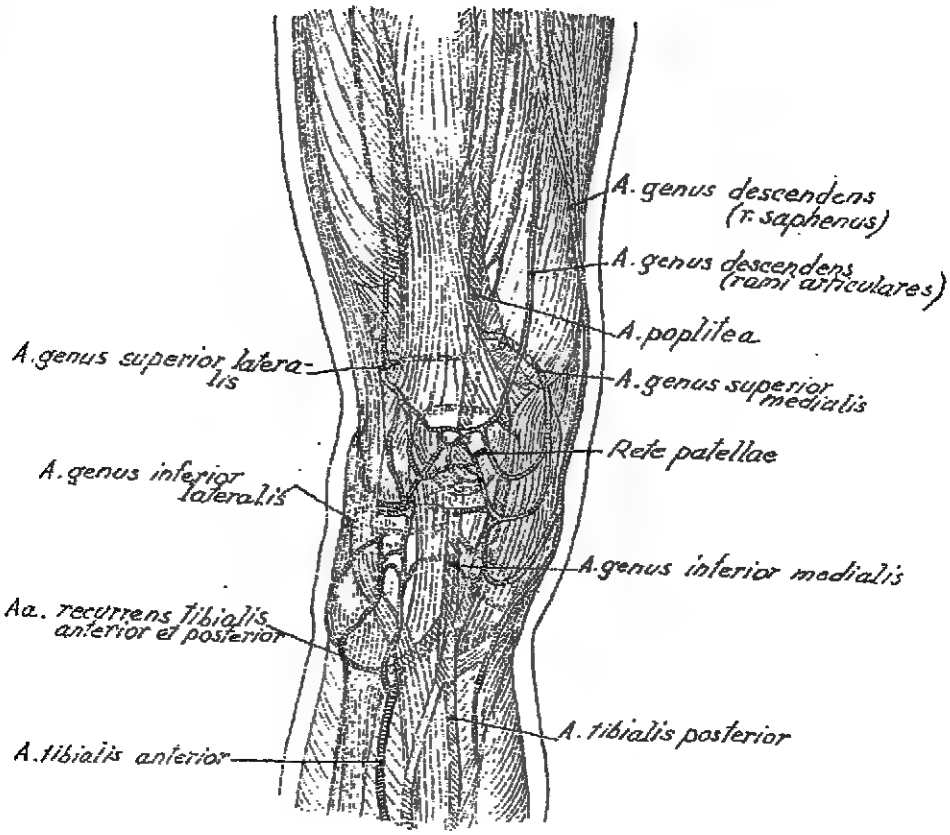

Fig. 185 – REȚEAUA ARTICULARĂ A GENUNCHIULUI ȘI A ROTULEI

ronieră formează *rețeaua maleolară laterală* (rete malleolare laterale).

A.MALEOLARA ANTERO-MEDIALĂ (a.malleolaris anterior medialis) se desprinde la același nivel cu precedenta, și se îndreaptă medial, fiind acoperită de tendoanele mm.lung extensor al halucelui și tibial anterior. Împreună cu rr.maleolare mediale și calcaneene din a.tibială posterioară și cu aa.mediale ale tarsului formează *rețeaua maleolară medială* (rete malleolare mediale).

A.DORSALĂ A PICIORULUI
(a.dorsalis pedis)

Artera dorsală a piciorului continuă a.tibială anterioră de la retinaculul inferior al mm.extensori pînă la extremitatea posterioară a primului spațiu interosos (fig. 183, 184).

Raporturi. Se află mai întîi între mm.tibial anterior și lung extensor al halucelui, și apoi între cei doi extensori ai halucelui. Distal, este încrucișată de m.scurt extensor al halucelui, care trece deasupra ei. Ea este însoțită de r.terminală a n.peronier profund situat medial și de cele două vene satelite. A.dorsală a piciorului este așezată pe planul osos, fiind acoperită de piele și de fascia dorsală a piciorului, pulsul ei putînd fi astfel palpat.

Ramuri

A.TARSIANĂ LATERALĂ (a.tarsea lateralis) se desprinde din a.dorsală a piciorului la nivelul retinaculului inferior al mm.extensori. Ea se îndreaptă lateral, acoperită de tendoanele m.scurt extensor al degetelor. Participă la formarea rețelei maleolare laterale, se anastomozează cu a.dorsală a piciorului și dă ramuri care pătrund în sinus tarsi.

Aa.TARSIENE MEDIALE (aa.tarseae mediales) în număr de 2-3 participă la formarea rețelei maleolare mediale, irigînd mm.dorsali ai piciorului și articulațiile corespunzătoare.

A.ARCUATĂ (a.arcuata) se desprinde din a.dorsală a piciorului la nivelul cuneiformului medial, se îndreaptă lateral în contact cu bazele metatarsienelor, acoperită de tendoanele mm.lung și scurt extensor al degetelor. În traiectul ei descrie o arcadă cu concavitatea proximală, anastomozîndu-se lateral cu artera laterală a tarsului. Din convexitatea arcadei se desprind trei *aa.metatarsiene dorsale* (aa.metatarseae dorsales), care merg pe ultimii trei mm.interosoși dorsali,

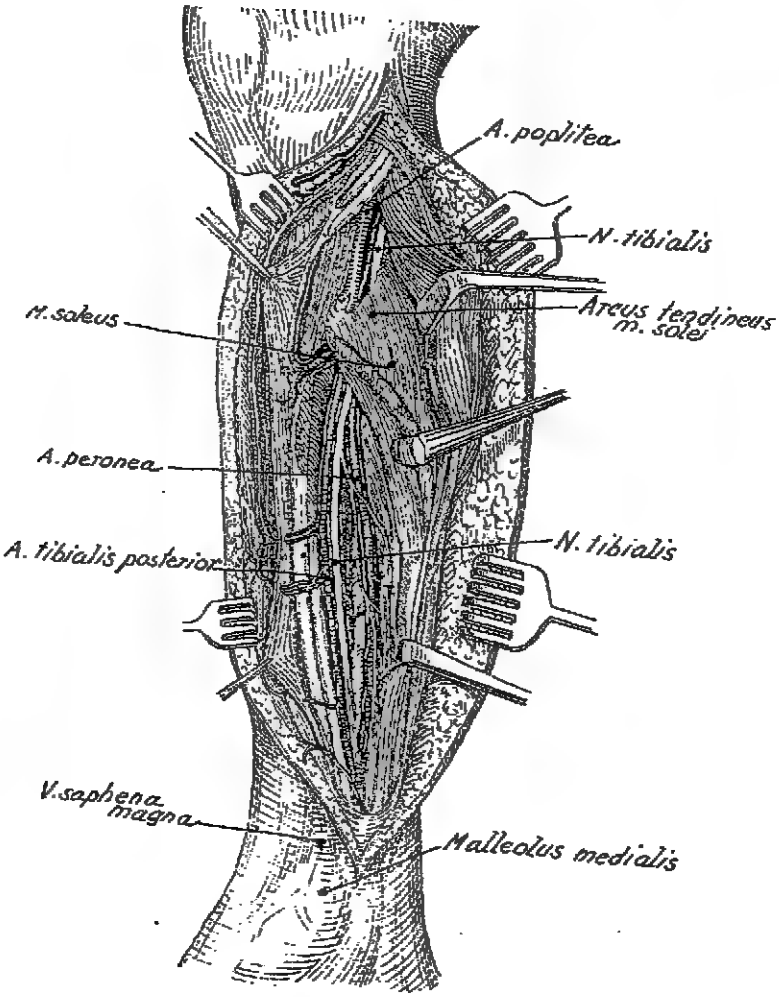

Fig. 186 – REGIUNEA POSTERIOARĂ A GAMBEI (aspect medial)

bifurcîndu-se în două colaterale dorsale pentru marginea laterală a unui deget și cea medială a degetului următor. Fiecare a.metatarsiană se anastomozează la extremitățile spațiului interosos cu a.metatarsiană plantară prin cîte o *r.plantară profundă* (r.plantaris profundus). A.metatarsiană a primului spațiu se desprinde direct din a.dorsală a piciorului; ea dă rr.digitale pentru haluce și pentru fața medială a degetului II. A.digitală dorsală pentru marginea laterală a degetului V poate proveni din a arcuată, din ultima a.metatarsiană dorsală, sau din colaterala pentru degetul V a acestuia. Datorită numeroaselor anastomoze ale rr. provenite din a.dorsală a piciorului, aceasta poate fi ligaturată practic la orice nivel.

A.TIBIALĂ POSTERIOARĂ
(a.tibialis posterior)

A.tibială posterioară este ramura de bifurcație medială a a.poplitee și se întinde de la arcada m.solear pînă în șanțul retromaleolar.

Raporturi. A.tibială posterioară se găsește între cele două planuri musculare (superficial și profund) ale regiunii posterioare a gambei, așezată mai întîi pe m.tibial posterior, iar mai jos pe m.lung flexor al degetelor. M.solear o separă de mm.plantar și gastrocnemian. În partea inferioară a gambei, ea este superficială, fiind paralelă cu marginea medială a tendonului lui Achile, situată la 2 cm anterior de acesta.

În șanțul retromaleolar medial ea este acoperită de retinaculul mm.flexori și de m.adductor al halucelui. Aici, ea se găsește între tendoanele mm.lung flexor al

degetelor situat anterior și lung flexor al halucelui situat posterior. La acest nivel, a.tibială posterioară se află la jumătatea distanței dintre marginea posterioară a maleolei mediale și tendonul lui Achile. În traiectul ei este încadrată de două vv.satelite, care se anastomozează anterior și posterior de arteră. N.tibial este situat la început lateral, la distanță de artere, de care se apropie însă treptat pînă în treimea mijlocie a gambei. În șanțul retromaleolar se află profund și posterior de arteră. Vasele tibiale posterioare, n.tibial și trunchiurile colectoare limfatice care le întovărășesc formează pachetul vasculonervos posterior al gambei.

Bifurcația în cele două aa.plantare este situată distal de cea a n.tibial, încît n.plantar medial trece inferior de artera omonimă, pe cînd n.plantar lateral trece lateral și apoi anterior de a.plantară laterală.

Ramuri

R.CIRCUMFLEXĂ A FIBULEI (r.circumflexus fibulae) este o ramură inconstantă, care trece prin m.solear, înconjoară capul fibulei, participînd la formarea rețelei articulare a genunchiului (fig. 185).

A.PERONIERĂ (a.peronea — a.fibularis) (fig. 186) se desprinde din a.tibială posterioară la 2-3 cm inferior de m.popliteu. Ea are traiect oblic descendent și lateral, ajungînd în dreptul marginei interosoase a fibulei, pe m.tibial posterior. În continuare se află într-un canal osteofibros, format de membrana interosoasă și de inserțiile mm.tibial posterior și lung flexor al halucelui, între care se află. Poate pătrunde în grosimea m.lung flexor al halucelui. Distal, este acoperită de acesta. Ajunsă în șanțul retromaleolar lateral este acoperită de tendoanele mm.peronieri. Ea are raporturi apropiate cu n.tibial, care o încrucișează posterior în apropierea originii ei. Distal, nervul se așează medial de arteră, depărtîndu-se progresiv de ea. Este însoțită de două vene satelite și de trunchiul limfatice. Ea dă următoarele ramuri:

r.perforantă (r.perforans) se desprinde în treimea distală a gambei, străbate membrana interosoasă și pătrunde în regiunea anterioară a gambei, unde este așezată profund de mm.lung extensor al degetelor și al treilea peronier. Coboară anterior de sindesmoza tibiofibulară și participă la formarea rețelei maleolare laterale. Ea irigă mușchii cu care vine în raport, maleola fibulei cu tegumentele vecine, sindesmoza tibiofibulară, putînd înlocui a.dorsală a piciorului, caz în care este voluminoasă;

r.comunicantă (r.communicans) se desprinde din treimea distală a gambei, anastomozîndu-se cu o ramură similară din a.tibială posterioară;

rr.maleolare laterale (rr.malleolares laterales) participă la formarea rețelei maleolare laterale;

rr.calcaneene (rami calcanei) participă la formarea rețelei maleolare, iar prin anastomoza cu rr.omo-

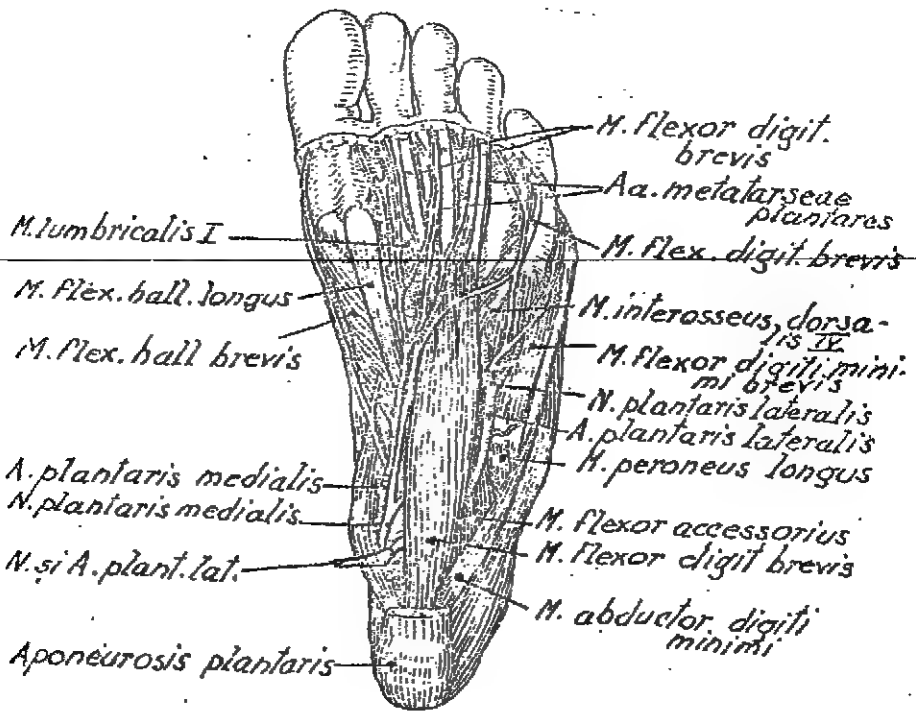

Fig. 187 REGIUNEA PLANTARĂ

nimc din a.tibială posterioară formează *rețeaua calcaneană* (rete calcaneum).

Rr.MALEOLARE MEDIALE (rami malleolares mediales) participă la formarea rețelei maleolare mediale.

Rr.CALCANEENE (rami calcanei) trec prin retinaculul mm.flexori pe fața medială și apoi pe cea posterioară a calcaneului, participînd la formarea rețelei calcaneene.

A PLANTARĂ MEDIALĂ
(a.plantaris medialis)

A.plantară medială este ramura de bifurcație medială a a.tibiale posterioare. Prima sa parte se află în canalul calcanean, superior n.plantar medial, fiind situată între mm.adductor al halucelui și scurt flexor al degetelor. La ieșirea din canalul calcanean încrucișează tendonul m.lung flexor al degetelor. Apoi, s'tuează în lungul septului intermuscular medial și medial de tendonul m.lung flexor al halucelui, avînd lateral n.omonim. Ajunsă pe marginea medială a halucelui se anatomozează cu prima arteră metatarsiană dorsală. În traiectul său este însoțit de două vv.satelite. Irigă mușchii și tegumentele lojei plantare mediale. Ea dă următoarele ramuri (fig. 187):

r.profundă (r.profundus) care se anastomozează cu ramura omonimă din a.dorsală a piciorului;

r.superficială (r.superficialis) situată pe suprafața m.abductor al halucelui, reprezentînd artera digitală plantară medială a acestuia.

A.PLANTARĂ LATERALĂ
(a.plantaris lateralis)

A.plantară laterală este ramura de bifurcație laterală a a.tibiale posterioare, al cărui traiect îl continuă. Este mai voluminoasă decît precedenta. Inițial, se află posterior de a.plantară medială, între cele două artere găsindu-se nn.plantari. Traiectul ei este oblic pînă la nivelul primului metatarsian, în această parte fiind superficială, așezată pe fața inferioară a m.accesor plantar, avînd n.plantar lateral situat medial. Apoi, a.plantară laterală străbate septul intermuscular lateral și pătrunde în loja plantară mijlocie, unde se află între mm.scurt flexor al degetelor și accesor plantar. Ultima sa porțiune este transversală, mai profundă, concavă inferior și posterior și situată în raport cu baza metatarsienelor, de care este separată prin mm.interosoși plantari. La acest nivel formează *arcul plantar* (arcus plantaris). În unele cazuri această porțiune poate lipsi, fiind înlocuită de continuarea la acest nivel a a.dorsale a piciorului. Arcul plantar se întinde între baza metatarsianului V și partea proximală a primului spațiu interosos. El este acoperit de aponevroza plantară, de capul oblic al m.adductor al halucelui și de m.scurt flexor al halucelui. Perforează primul spațiu interosos și se anatomozează cu a.dorsală a piciorului. A.plantară laterală este însoțită de două vene satelite, legate între ele prin anastomoze transversale. Ea irigă mușchii cu care vine în raport, pielea laterală a plantei, din arcul său plecînd:

aa.metatarsiene plantare (aa.metatarseae plantares) în număr de patru, cu aceeași dispoziție ca și cele dorsale. În spațiul interosos se continuă cu *aa.digitale plantare comune* (aa.digitales plantare communes), care la nivelul articulației metatarsofalangiene se împart fiecare în *aa.digitale plantare proprii* (aa.digitales plantares propriae), una medială și alta laterală, pentru fețele vecine a două degete. Prima arteră metatarsiană plantară provine din arcada plantară și irigă și partea medială a halucelui. Ramura pentru marginea laterală a degetului V provine din a.plantară laterală;

rr.perforante (rami perforantes) pentru spațiile interosoase II — IV, în fiecare, fiind proximale și distale. Ele străbat spațiul interosos și se anastomozează cu cele provenite din a.dorsală a piciorului.

VENELE MEMBRULUI INFERIOR

Venele membrului inferior, pot fi împărțite după locul de vărsare în vene tributare v.iliace comune, vene tributare v.iliace interne și vene tributare v.iliace externe. Acestea din urmă după așezarea lor se împart în vene superficiale și vene profunde.

VENELE TRIBUTARE V.ILIACE COMUNE

V.iliolombară (v.iliolumbalis) este de obicei unică și se formează prin unirea venelor satelite ramurilor arterei iliolombare.

VENELE TRIBUTARE V.ILIACE INTERNE

Vv.fesiere superioare (vv.gluteae superiores) însoțesc a.fesieră superioară. Intră în pelvis la marginea superioară a marei incizuri ischiadice, deasupra m.piriform și se varsă uneori printr-un trunchi comun în v.iliacă internă.

Vv.fesiere inferioare (vv.gluteae inferiores) sînt voluminoase și acoperă artera și nervul omonim la intrarea prin orificiul infrapiriform. Ramurile lor de origine pot fi anastomozate în partea superioară a regiunii posterioare a coapsei cu vv.circumflexe femurale mediale și vv.perforante.

Vv.obturatorii (vv.obturatoriae) se formează în partea medială a coapsei între mm.adductori și intră în pelvis prin canalul obturator, între nerv (superior) și arteră (inferior), merg pe peretele lateral al pelvisului și se varsă în v.iliacă internă.

V.rușinoasă internă (v.pudenta interna) are ca și artera o mică porțiune în regiunea fesieră, la ieșirea prin mica incizură ischiatică; ocolește spina ischiatică și reintră în pelvis prin orificiul infrapiriform. Ea este așezată împreună cu a.rușinoasă internă, lateral de nervul omonim.

VENELE TRIBUTARE V.ILIACE EXTERNE
VENELE PROFUNDE

Venele profunde ale membrului inferior au în general același traiect ca și arterele pe care le însoțesc în sens invers. Cu excepția v.poplitee și a v.femurale, venele profunde sînt duble însoțind de o parte și de alta artera omonimă. Ele sînt unite pe traiectul lor prin anastomoze transversale. Au valvule în număr variabil, constantă fiind o valvulă ostială, la vărsarea tributarelor colaterale. Venele profunde se formează la nivelul piciorului, sub fascie, pe fața plantară și dorsală, însoțind arterele acestuia (fig. 188).

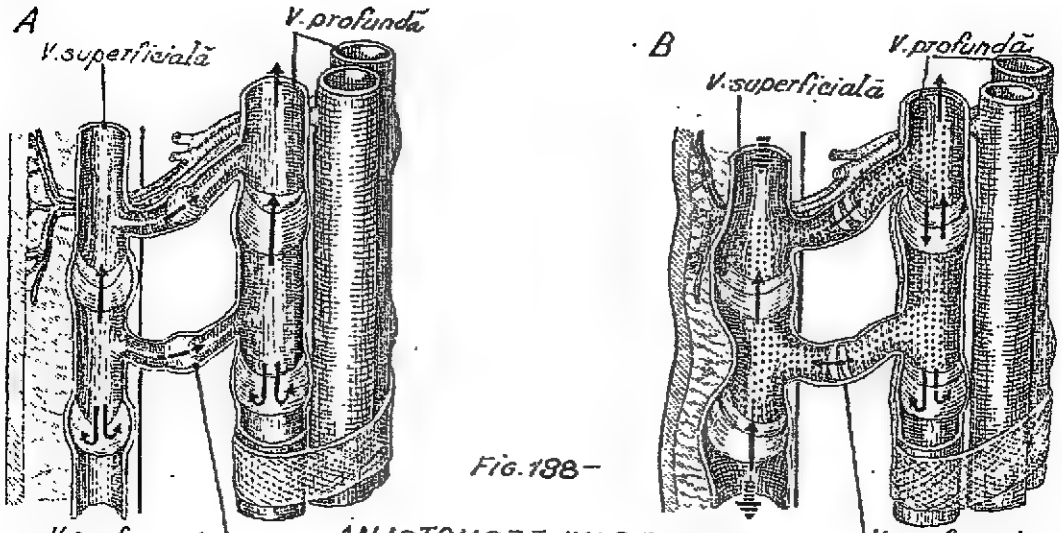

Fig. 188 – ANASTOMOZE ÎNTRE VENELE SUPERFICIALE ȘI PROFUNDE (sensul circulației venoase A = normal, B = patologic) după LANZ.

În regiunea plantară, *vv.digitale plantare* (vv.digitales plantares) se continuă cu patru *vv.metatarsiene plantare* (vv.metatarsea plantares). Acestea se varsă în *arcul venos plantar* (arcus venosus plantaris), care este paralel cu cel arterial. Vv.digitale plantare sînt anastomozate în spațiile interosoase cu vv.dorsale ale piciorului. Arcul venos plantar se continuă cu vv.plantare mediale și laterale, care se unesc înapoia maleolei tibiale formînd *vv.tibiale posterioare* (vv.tibiales posteroares).

În regiunea dorsală a piciorului, venele satelite a.dorsale a piciorului formează *vv.tibiale anterioare* (vv.tibiales anteriores).

La gambă, vv.tibiale posterioare, împreună cu *vv.peroniere* (vv.peroneae) și vv.tibiale anterioare, așezate de o parte și de alta a arterelor omonime, se unesc în partea inferioară a fosei poplitee și formează *v.poplitee* (v.poplitea).

V.poplitee este unică, cu pereții foarte groși, de calibru apreciabil (pînă la 8 mm), ceea ce face ca lumenul ei să rămînă deschis după secționare. Ea se întinde între unghiurile superior și inferior ale fosei poplitee, fiind cuprinsă într-o teacă conjunctivă împreună cu artera. Ea se găsește între a.poplitee (anterior) și n.tibial (posterior). Descrie un traiect puțin spiralat în jurul arterei. Inițial, este posterioară și ușor medială, pentru ca la nivelul hiatusului tendinos, unde se continuă cu v.femurală să fie tot posterior, dar ceva mai lateral. V.poplitee primește ca afluenți pe lîngă vv.tibiale anterioare și posterioare, *vv.articulare ale genunchiului* (vv.genus) și vena safenă mică (fig. 189).

Vena femurală (v.femuralis) continuă v.poplitee, și se întinde de la hiatusul tendinos pînă la lig.inghinal, unde se continuă cu v.iliacă externă. Ea descrie o spirală în jurul arterei, împreună cu care se află teaca vaselor femurale. Astfel, în canalul adductorilor se află lateral de arteră, la vîrful trigonului femural posterior, iar în lacuna vaselor, medial. Ea primește ca afluenți venele satelite ramurilor a femurale cu excepția vv.ruşinoase externe și epigastrică superficială, care se varsă în v.safenă mare. Aceasta este un afluent al v.femurale.

V.femurală prezintă prin afluenții săi anastomoze importante: cu v.iliacă internă, prin *vv.circumflexe femurale mediale* (vv.circumflexae femoris medialis), care se anastomozează cu vv.obturatorii, cu *vv.perforante* (vv.perforantes), cu vv.fesiere inferioare și cu v.poplitee. Aceste anastomoze au importanță clinică, deoarece ele reprezintă căi de derivație ale circulației venoase, în procesele obturative tromboflebitice ale v.femurale sau poplitee. Venele profunde prezintă pe traiectul lor valvule, care au rol în segmentarea coloanei de sînge și în dirijarea sensului circulației. Ele sînt în număr de 3-4 la v.poplitee și de 4–5 la v.femurală (fig. 190).

VENELE SUPERFICIALE

Venele superficiale ale membrului inferior formează o rețea bogată, aflată în țesutul adipos subcutanat. Ele formează două trunchiuri principale, *v.safenă mare* (v.saphena magna) și *v.safenă mică* (v.saphena parva).

Vv.digitale dorsale ale piciorului (vv.digitales dorsales pedis) după ce primesc în spațiile interdigitale anastomoze de la vv.plantare, se unesc și formează *vv.metatarsiene dorsale ale piciorului* (vv.metatarseae dorsales pedis). Acestea se varsă *în arcul venos dor-*

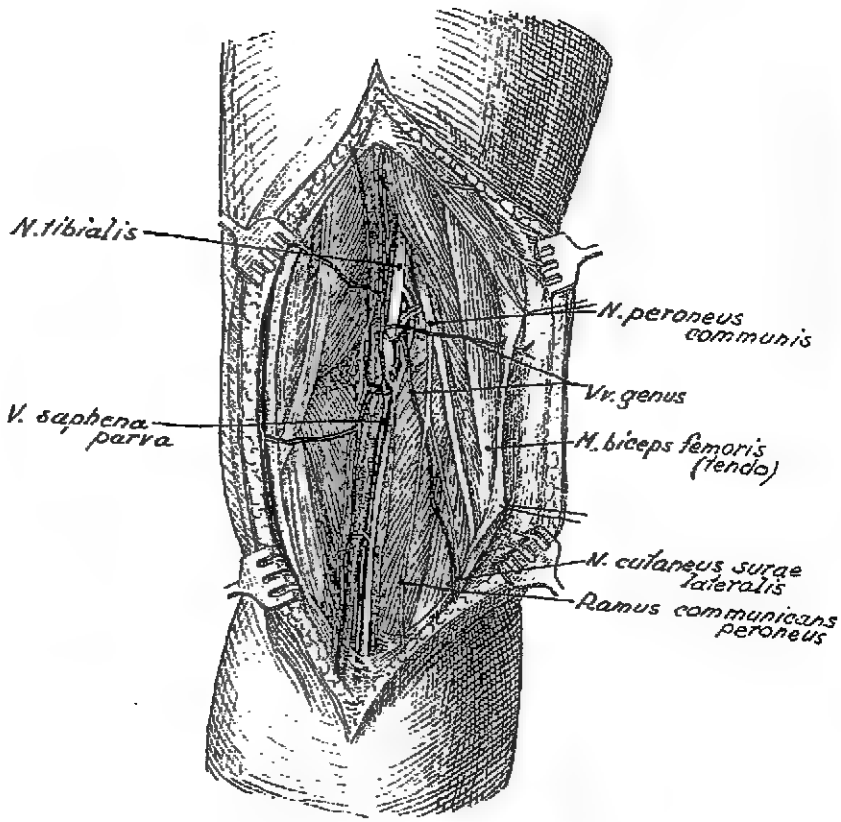

Fig. 189— REGIUNEA POPLITEE

sal al piciorului (arcus venosus dorsalis pedis). Extremitățile acestui arc, convex anterior, care încrucișează capul metatarsienelor, se continuă cu cele două vene safene. În concavitatea arcului, între originile celor două vene safene, există o rețea de vene subțiri numită *rețeaua dorsală venoasă a piciorului* (rete venosum dorsalis pedis).

În regiunea plantară există de asemenea, între fascie și piele, *rețeaua venoasă plantară* (rete venosum plantare). Ea este formată dintr-o multitudine de vene mici, anstomozate între ele, comparată de Bourceret și Lejas cu o adevărată „talpă venoasă". Vasele ei se varsă în vv.dorsale superficiale, prin anastomozele din spațiile interdigitale și prin vase mici care ocolesc marginile piciorului.

V.safenă mare pornește de la extremitatea medială a arcului venos dorsal, și trece pe marginea anterioară a maleolei tibiale. Aici este un loc de elecție pentru descoperirea sa. Apoi, are un traiect ascendent pe fața medială a gambei, paralel cu marginea medială a tibiei, la 2-3 cm posterior de ea. La genunchi, trece pe fața medială

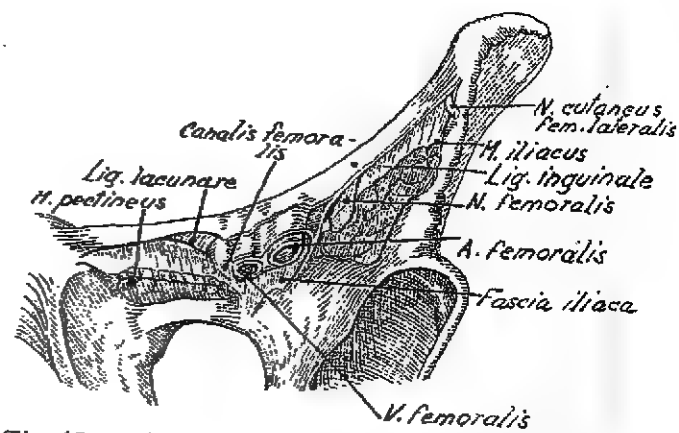

Fig 190—LACUNA MUSCULARĂ ȘI VASCULARĂ

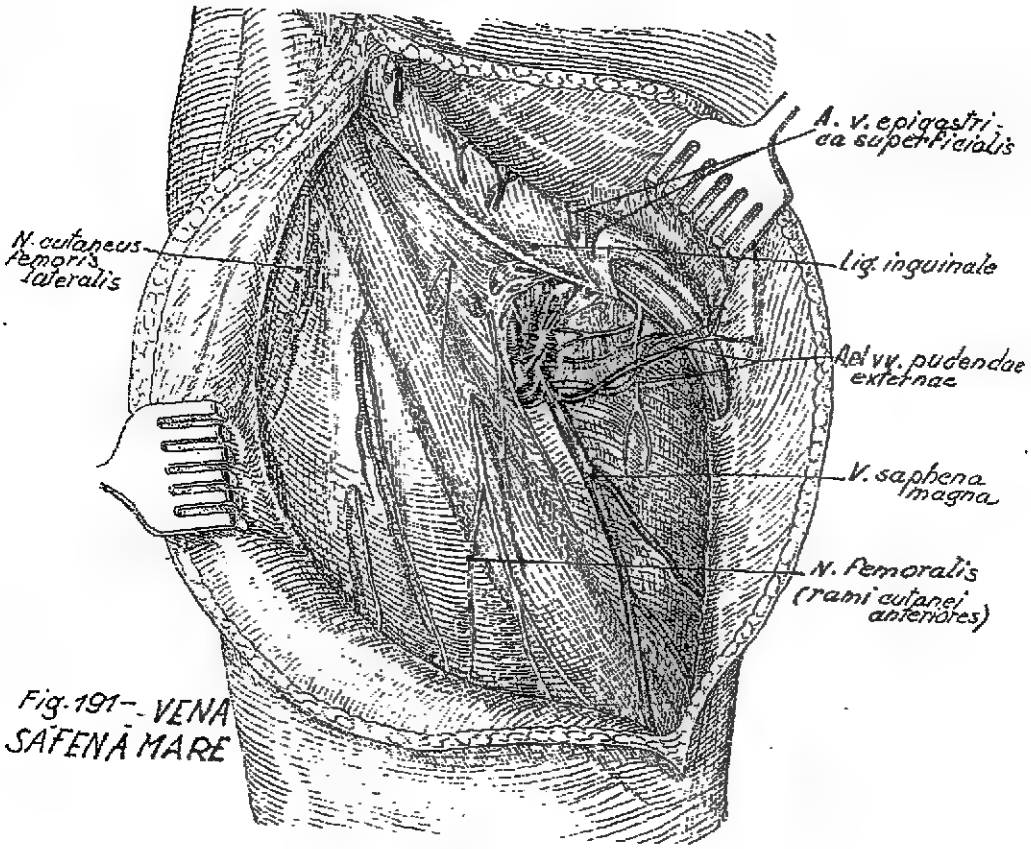

Fig. 191 – VENA SAFENĂ MARE

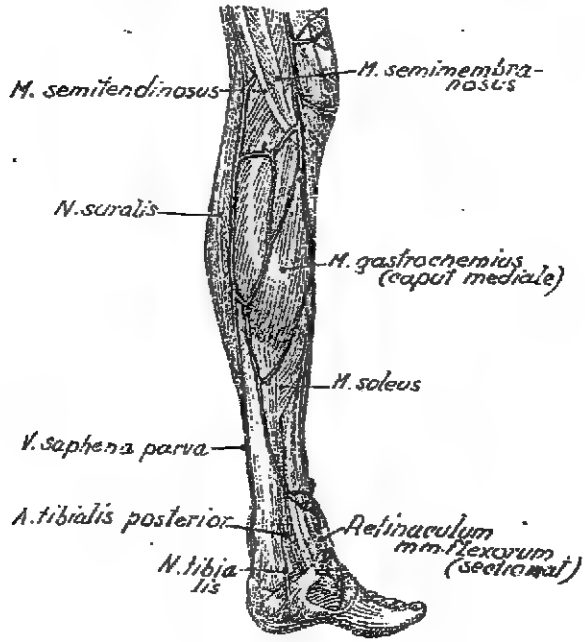

Fig. 192 – VENA SAFENĂ MARE ȘI MICĂ

a condililor mediali ai tibiei și femurului. La coapsă, are traiect oblic, aproximativ paralel cu al m.croitor, fiind situată anterior de acesta. Se varsă în v.femurală, după ce a străbătut fascia cribroasă prin hiatul safen, descriind o curbă cu cavitatea posterior, numită crosa safenei. Locul de vărsare al v.safene în v.femurală și crosa acesteia au importanță în descoperirea sa pentru ligatură sau cateterizare. Acest loc se află medial de a.femurală, care se simte prin palpare la aproximativ 4 cm sub lig.inghinal. V.safenă mare este cea mai voluminoasă venă superficială, avînd la vărsare un diametru de 7–8 mm (fig. 191).

La gambă, are raport cu n.safen, care o însoțește anterior. La genunchi trece peste tendoanele mușchilor care alcătuiesc laba de gîscă, iar la coapsă este încrucișată de rr.superficiale ale n.femural. La vărsare, are raporturi cu gg.limfatici superficiali, unul găsindu-se frecvent între crosă și fascie. În aria trigonului femural este paralelă cu vasele femurale, de care este separată prin fascia cribroasă.

V.safenă mare are ca afluenți venele de pe partea medială a piciorului, venele antero-mediale ale gambei și toate venele superficiale ale coapsei. În ea se varsă de asemenea, *vv.ruşinoase externe* (vv.pundendae externae) *v.circumflexă iliacă superficială* (v.circumflexa ilium superficialis), *v.epigastrică superficială* (v.epigastrica superficialis), *vv.dorsale ale penisului (clitorisului)* (vv.dorsales penis - clitoridis - superficiales) și *vv.scrotale sau labiale anterioare* (vv.scrotales — labiales — anteriores). Uneori, venele superficiale din regiunea posterioară a coapsei, pot forma un trunchi separat — *v.safenă accesorie* (v.saphena accesoria), care se varsă în v.safenă mare pe fața antero-medială a coapsei, înainte de vărsarea ei în v.femurală. V.safenă mare prezintă pe traiectul său un număr inconstant de valvule (4-20), numai una fiind constantă, la vărsarea în v.femurală.

V.safenă mică pornește din extremitatea laterală a arcului venos dorsal, trece posterior de maleola fibulară, avînd un traiect ascendent, spre medial, pe fața posterioară a gambei. În apropierea fosei poplitee, are o scurtă porțiune în care se găsește într-o dedublare a fasciei gambei. Apoi, perforează fascia la jumătatea fosei poplitee, descrie o crosă și se îndreaptă spre anterior, în profunzime pentru a se vărsa în v.poplitee la 3-4 cm deasupra interliniei articulației genunchiului. Primește ca afluenți venele superficiale din partea laterală a piciorului și postero-laterală a gambei, iar uneori din regiunea posterioară a coapsei. V.safenă mică se află în treimea inferioară a gambei, medial de n.sural, fiind situată cu acesta lateral de tendonul lui Achile. În treimea superioară este așezată medial de n.cutanat sural medial. Cele două vene safene prezintă anastomoze între ele și cu venele profunde (fig. 192).

Anastomozele între cele două vene safene se fac la picior prin arcul venos dorsal, la gambă prin anastomoze transversale, inconstante iar la coapsă prin v.safenă accesorie.

Anastomozele cu venele profunde. La picior se realizează anastomoze între arcul venos dorsal și vv.dorsale ale piciorului și plantare mediale. Anastomozele venoase de la gambă sînt importante în chirurgie. Ele se realizează prin vene scurte numite vv.perforante, care sînt de două tipuri: directe, ce trec prin interstițiile musculare și indirecte sau intramusculare, care perforează mușchii. Există anastomoze între v.safenă mare și vv.tibiale anterioare și posteriore și între v.safenă mică și vv.peroniere. Aceste vene comunicante prezintă valvule care dirijează fluxul sîngelui în mod normal din venele superficiale spre cele profunde. În boala varicoasă, caracterizată uneori prin dilatarea enormă a venelor superficiale se întîlnește incompetența acestor vene perforante. Dilatația lor face ca valvulele să nu se mai atingă prin marginile lor libere devenind astfel ineficiente, ceea ce schimbă sensul circulației din profunzime spre suprafață, datorită diferenței de presiune dintre venele superficiale și profunde în favoarea celor din urmă. Aceasta duce la stagnarea sîngelui în dilatațiile varicoase, formîndu-se adevărate lacuri sanguine, de cîțiva centimetri diametru, ceea ce expune bolnavul la complecații ale bolii (rupturi de varice, tromboze etc.). În acest caz, singura soluție este extirparea trunchiurilor venoase superficiale și a pachetelor varicoase.

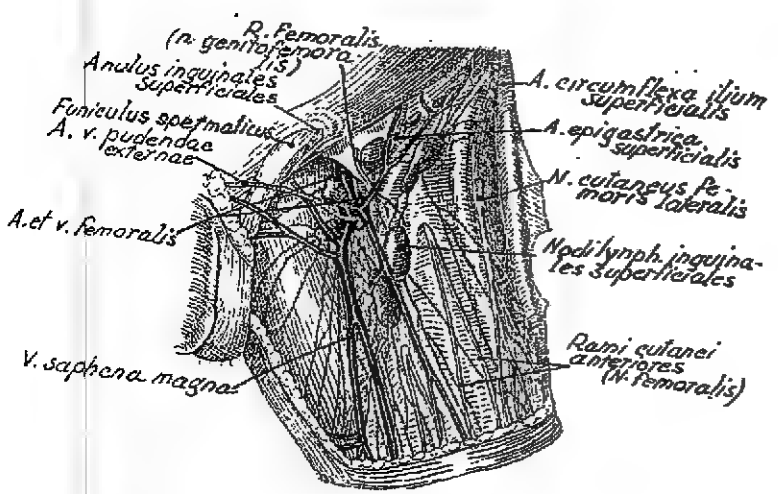

Fig. 193- REGIUNEA ANTERIOARĂ A COAPSEI

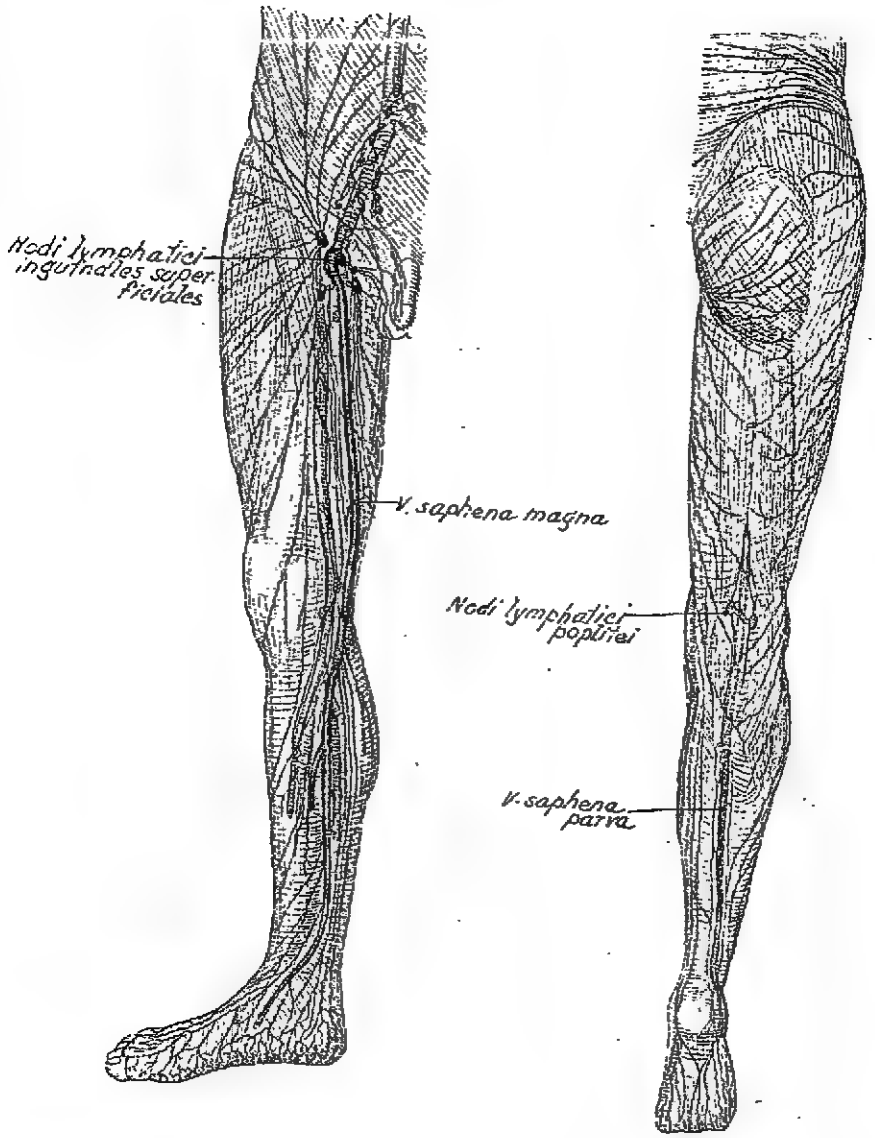

Fig. 194 – VASELE LIMFATICE SUPERFICIALE ALE MEMBRULUI INFERIOR

LIMFATICELE MEMBRULUI INFERIOR

GANGLIONII LIMFATICI

Limfa membrului inferior trece printr-un grup de gg.limfatici inghinali, aflați pe fața anterioară a coapsei, sub ligamentul inghinal. Unii sînt așezați deasupra fasciei cribroase — gg.inghinali superficiali — iar alții subfasciali — gg.inghinali profunzi.

GANGLIONII INGHINALI SUPERFICIALI
(nodi lymphatici inguinales superficiales)

Ganglionii inghinali superficiali sînt în număr de 8-12, așezați în aria trigonului femural, superficial de fascia cribroasă. Quénu i-a împărțit convențional în patru grupuri, prin două perpendiculare care trec prin vărsarea v.safene mari. Astfel, rezultă: *grupul supero-lateral* format din gg.ovalari, cu axul lung paralel cu lig.inghinal, cei mai mari, așezați pe traiectul vaselor circumflexe iliace superficiale; *grupul supero-medial* format din gg.rotunzi, mai mici, unii așezați deasupra crosei safene, alții pe traiectul vaselor rușinoase externe și epigastrice superficiale; *grupul infero-lateral* și *grupul infero-medial* au ganglionii mari, ovalari, cu axul mare vertical așezați de o parte și de alta a v.safene mari (fig. 193).

Limfa din regiunea fesieră și din partea laterală a peretelui abdominal subombilical se varsă în gg.supero-laterali. În grupele infero-medială și infero-laterală se varsă vasele limfatice superficiale ale membrului inferior, cu excepția celor din partea calcaneană laterală. Limfaticele superficiale ale organelor genitale externe, ale perineului și anusului sînt aferente ganglionilor su-

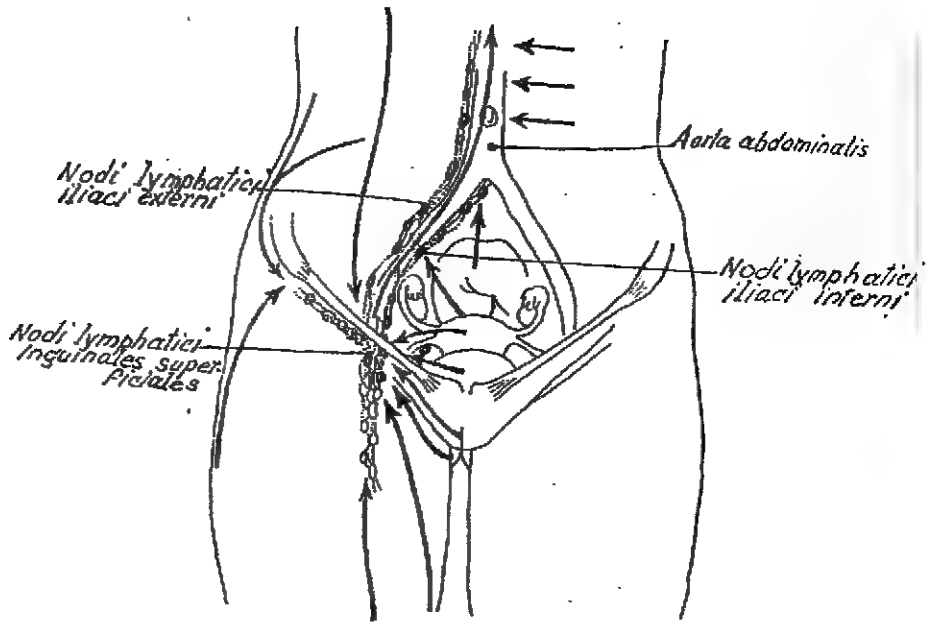

Fig. 195 – AFERENTELE ȘI EFERENTELE GG. LIMFATICI INGHINALI (schemă)

pero- și infero-mediali. De asemenea, în grupul supero-medial se varsă limfaticele superioare ale porțiunii mediane ale peretelui abdominal subombilical.

Vasele eferente ale gg.superficiali străbat fascia cribriformă și se varsă în gg.inghinali profunzi.

GANGLIONII INGHINALI PROFUNZI
(nodi lymphatici inguinales profundi)

Ganglionii inghinali profunzi se găsesc sub fascia cribroasă, medial de vasele femurale. Ei sînt rotunzi, de obicei în număr de 1-3. Dintre aceștia, doi sînt constanți, unul situat sub crosa v.safenă, în unghiul format de acesta cu v.femurală, iar altul în lacuna vasculară, între v.femurală (laterală) și lig.lacunar (medial). Acesta a fost numit gg.Cloquet-Rosenmüller și prezintă importanță clinică, deoarece inflamația sa (adenită) necesită diagnosticul diferențial cu hernia femurală strangulată (fig. 194, 195).

Vasele aferente ale acestor ganglioni provin de la gg.superficiali, din trunchiurile limfatice profunde care însoțesc vasele femurale și de la nivelul glandului sau clitorisului. Vasele eferente pătrund în pelvis prin lacuna vasculară și sînt tributare gg.limfatici iliaci.

GANGLIONUL TIBIAL ANTERIOR
(nodul lymphaticus tibialis anterior)

Ganglionul tibial anterior se află profund, între mușchii regiunii anterioare ai gambei, pe membrana interosoasă, de-a lungul a.tibiale anterioare. El primește ca aferențe limfaticele profunde din regiunea dorsală a piciorului și din regiunea anterioară a gambei, iar vasele sale eferente străbat spațiul dintre tibie și fibulă pe deasupra membranei interosoase și se varsă în gg.poplitei.

VASELE LIMFATICE ALE MEMBRULUI INFERIOR

Vasele superficiale au originea în plexurile limfatice subdermale. Ele se adună în două grupe de trunchiuri limfatice. Primul este paralel cu vena safenă mare și pornește din partea medială a regiunii dorsale a piciorului. Aceste trunchiuri limfatice drenează limfa în ganglionii inghinali superficiali din grupele infero-medială și infero-laterală. Celălalt însoțește vena safenă mică, colectează limfa din partea laterală a regiunii dorsale a piciorului și din partea posterioară a gambei, vărsîndu-se în ganglionii poplitei.

Limfaticele superficiale din regiunea fesieră și perineală drenează în ganglionii grupului supero-lateral și respectiv supero-medial al ganglionilor inghinali superficiali.

Vasele limfatice profunde formează trunchiuri paralele cu vasele membrului inferior (arterele: tibială anterioară, posterioară, poplitee, femurală) și se varsă în ganglionii inghinali profunzi.

Există și trunchiuri profunde accesorii care drenează limfa din regiunea fesieră și obturatorie în ganglionii limfatici intrapelvieni, de pe traiectul arterelor omonime.

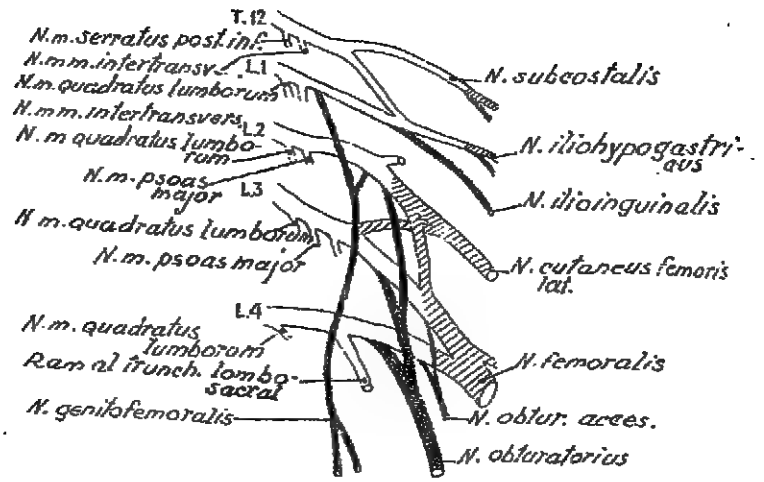

Fig. 196 – PLEXUL LOMBAR (schemă)

INERVAȚIA MEMBRULUI INFERIOR

Membrul inferior este inervat de *plexul lombosacral* (plexus lumbosacralis). Acesta este format din plexul lombar, plexul sacral, nervul rușinos și nervul coccigian. Nervii rușinos și coccigian au fost studiați la inervația perineului. Plexul lombosacral se găsește pe laturile coloanei vertebrale lombare și lateral de găurile sacrale anterioare, ajungînd inferior pînă la coccis.

PLEXUL LOMBAR (plexus lumbalis)

Plexul lombar este format din anastomoza ramurilor ventrale ale primelor trei perechi de nervi lombari, parțial din L_4, primind și o ramură comunicantă ce la ramura ventrală a lui T_{12}. Rădăcinile plexului au o direcție mai accentuată oblic inferior și devin treptat tot mai voluminoase (fig. 196).

În ansamblu, plexul lombar are o formă triunghiulară, cu o margine medială în raport cu vertebrele lombare; de pe marginile laterală și inferioară pleacă nervii colaterali și respectiv terminali. El este situat anterior de procesele costiforme, între fasciculele mușchiului psoas. Ramurile sale străbat mușchiul psoas, apărînd la suprafața lui. Raporturile sale cu mușchiul psoas explică durerile mari în teritoriul nervilor acestui plex în abcese ale mușchiului.

În general, ramurile ventrale ale lui T_{12} - L_1 formează un trunchi care se divide într-o ramură superioară din care pleacă nervii iliohipogastric și ilioinghinal și o ramură inferioară care, împreună cu ramura superioară a lui L_2, va participa la formarea nervului genitofemural.

Ramura inferioară a lui L_2, împreună cu ramurile ventrale ale lui L_3 - L_4 vor forma un trunchi din a cărei diviziune anterioară pleacă nervul obturator, iar din cea posterioară nervii: femurocutanat lateral și femural. Nervul L_4 trimite o ramură la L_5 cu care formează *trunchiul lombosacral* (truncus lumbosacralis). Această comportare a lui L_4 i-a atras și denumirea de "nerv în furcă", el stabilind astfel legătura între plexul lombar și cel sacral.

Ramurile plexului lombar sînt legate de lanțul simpatic prin *ramurile comunicante* (rami communicantes) care trec prin arcadele mușchiului psoas. Cu excepția ramurilor provenite de la L_1 - L_2, celelalte sînt formate din fibre postganglionare. Din rădăcina plexului lombar se desprind nervii pentru mușchii pătratul lombelor (L_1 - L_3), psoas (L_2 - L_3) și intertransversari lombari (L_1 - L_2).

Ramurile plexului lombar pot fi împărțite în ramuri colaterale (nervii: iliohipogastric, ilioinghinal, genitofemural și femurocutanat lateral) și ramurile terminale (nervii: obturator și femural). Nervii iliohipogastric, ilioinghinal și genitofemural au fost studiați la pereții trunchiului.

NERVUL FEMUROCUTANAT LATERAL (n. cutaneus femoris lateralis)

Nervul femurocutanat lateral (L_2 - L_3) își face apariția la marginea laterală a mușchiului psoas și încrucișează partea anterioară a mușchiului pătratul lombelor, avînd superior nervii iliohipogastric și ilioinghinal. Apoi încrucișează creasta iliacă și trece prin fosa iliacă, într-o dedublare a fasciei iliace, prin intermediul căreia nervul femurocutanat lateral crept vine în raport cu peritoneul, cecul și apendicele, iar cel stîng cu colonul sigmoid. În continuare străbate fosa iliacă, aproximativ paralel cu creasta iliacă, fiind încru-

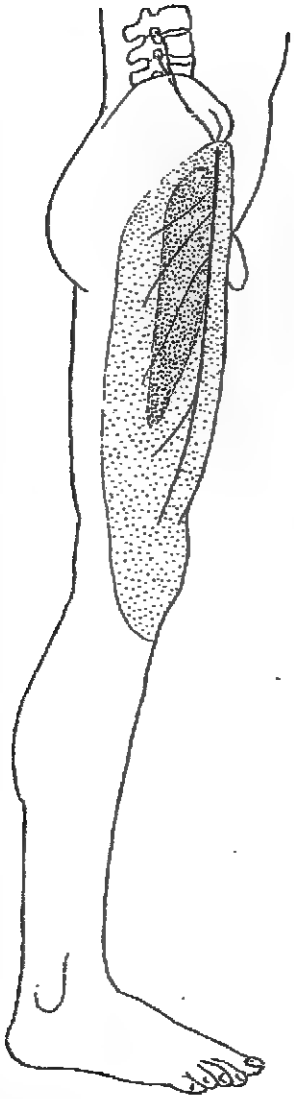

Fig. 197.
TERITORIUL DE INERVAȚIE AL N. CUTANAT FEMURAL LATERAL

cișat de vasele circumflexe iliace profunde. În acest traiect poate schimba ramuri cu nervul femural. Nervul femurocutanat lateral iese din pelvis printre cele două spine iliace anterioare, de obicei posterior de ligamentul inghinal, mai rar printre fibrele acestuia. La acest nivel, medial de spina iliacă antero-superioară, se află punctul său dureros. Ajuns în regiunea anterioară a coapsei, se află în unghiul lateral al trigonului femural, trecînd prin grosimea mușchiului croitor, sau superficial de acesta, pentru a se așeza lateral de mușchi. La acest nivel este încrucișat de vasele circumflexe iliace superficiale (fig. 197).

Nervul femurocutanat lateral este un nerv exclusiv senzitiv. Ramurile sale trec peste mușchiul tensor al fasciei lata, distribuindu-se pielii din partea superolaterală a fesei și jumătății superioare a feței antero-laterale a coapsei.

Uneori poate lipsi, fiind înlocuit de ramuri provenite din nervii iliohipogastric și genitofemural.

NERVUL OBTURATOR (n. obturatorius)

Nervul obturator (L_2 - L_4) este ramura terminală medială a plexului lombar. El se formează în grosimea mușchiului psoas. La acest nivel, rădăcina sa superioară este încrucișată de rădăcinile superioare ale nervului femural. Rădăcina inferioară a nervului obturator vine în raport cu procesul transvers al lui L_5, de unde pericolul lezării sale în rezecțiile la care se recurge în caz de sacralizare. În continuare, nervul obturator coboară spre articulația sacroiliacă, avînd lateral nervul femural iar medial vena lombară ascendentă. La ieșirea de sub marginea medială a psoasului, în spațiul dintre L_5 și partea laterală a sacrului vine în raport medial cu trunchiul lombosacral, lateral cu mușchiul psoas, iar prin intermediul acestuia cu vasele testiculare, respectiv ovariene și cu ureterul, posterior cu ramura ascendentă a arterei iliolombare, iar anterior cu ganglionii iliaci care-l separă de vena iliacă comună.

În continuare, nervul obturator coboară anterior de articulația sacroiliacă, acoperit pe fața lui anterioară fie de bifurcația arterei iliace comune, fie de originea arterei iliace interne; între nerv și arteră se găsesc venele omonime acestor artere. Anterior este încrucișat la distanță de canalul deferent la bărbat sau de ligamentul rotund la femeie. Apoi se așează în interstițiul dintre fascia mușchiului obturator intern și peritoneu, venind în raport cu ramurile arterei iliace interne și în special cu artera obturatoare. Împreună cu artera și vena obturatoare, trece prin aria fosei ovariene, nervul fiind situat în partea supero-laterală a acesteia iar vasele, inferior. Aici, el vine în raport cu ovarul și cu pavilionul trompei uterine, ceea ce explică nevralgiile nervului obturator în inflamațiile celor două organe.

Nervul obturator ajunge astfel în canalul obturator, constituind elementul cel mai superior al mănunchiului vasculonervos obturator. La acest nivel se împarte în ramurile sale.

Ramuri:

Ramura anterioară (ramus anterior) iese din pelvis anterior de mușchiul obturator extern, încadrată de venele obturatoare, care se anastomozează anterior de ea. Coboară mai întîi în interstițiul dintre mușchii obturator extern și pectineu, apoi între mușchii adductor scurt și lung, dînd ramuri acestora, și mușchiul gracilis. De aceea, paralizia nervului obturator se asociază cu diminuarea marcată a adducției coapselor și afectarea rotației laterale a coapsei. Ea se termină prin *ramura cutanată* (r. cutaneus), care perforează fascia lata, distribuindu-se feței mediale a coapsei în treimea mijlocie și feței mediale a genunchiului. Cunoașterea raporturilor nervului obturator explică apariția durerilor pe fața medială a coapsei în afecțiuni anexiale (inflamații ovar-trompă), iradierea durerilor pe fața medială a genunchiului în inflamația articulației sacroiliace sau în herniile obturatoare.



Fig. 198-TERITORIUL CUTANAT AL N. OBTURATOR

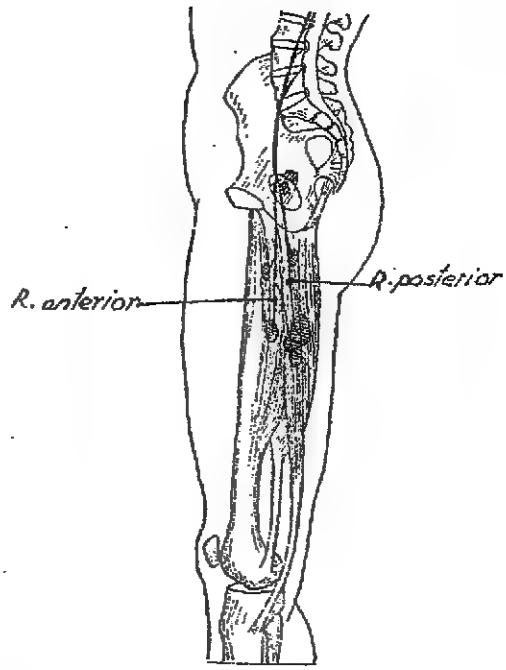

Fig. 199-N. OBTURATOR (schemă)

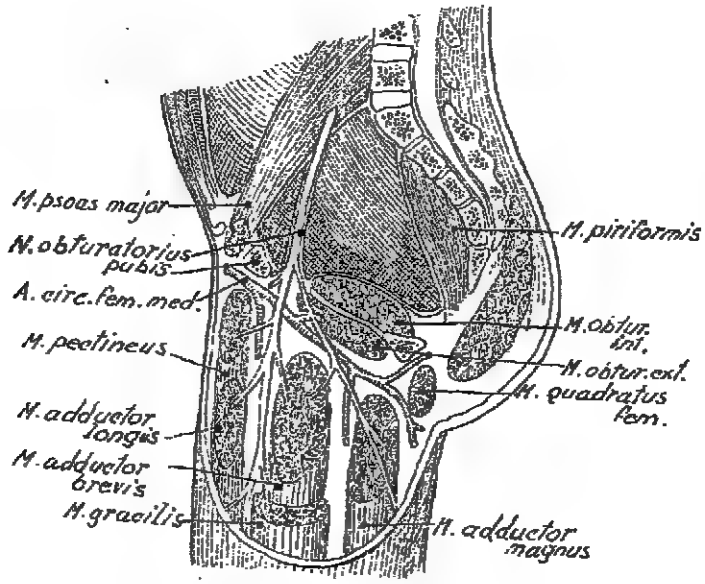

Fig. 200-DISTRIBUTIA N. OBTURATOR

NERVUL FEMURAL (n. femoralis)

Nervul femural (L_1 - L_4) este ramura terminală cea mai voluminoasă a plexului lombar. Situată inițial între fasciculele mușchiului psoas, își face apariția la marginea laterală a mușchiului, fiind ramură laterală a plexului. În continuare coboară pe mușchiul iliopsoas, în șanțul dintre cele două componente ale acestuia, fiind acoperit de fascia iliacă și de peritoneul parietal. Prin intermediul acestuia vine în raport la dreapta cu cecul, iar la stînga cu colonul sigmoid, cu mezosigmoidul și cu arterele sigmoidiene. Aceste raporturi explică durerile în teritoriul său, apărute în inflamații, tumori sau T.B.C. cecal. Nervul femural trece prin lacuna musculară, fiind separat de artera femurală prin arcul iliopectineu. La coapsă, se află în trigonul femural, pe mușchiul iliopsoas, acoperit de fascia cribroasă.

Ramuri:

Ramurile musculare (rami musculares) pentru mușchii iliopsoas, pectineu, croitor, cvadriceps; din acestea se pot desprinde ramuri pentru femur și pentru articulația șoldului.

Ramurile cutanate anterioare (rami cutanei anteriores) care perforează mușchiul croitor și fascia lata, inervînd pielea fețelor anterioare și mediale ale coapsei, cu excepția teritoriului inervat de nervii genitofemural și obturator.

Nervul safen (n. saphenus) este singura ramură a nervului femural care însoțește vasele femurale. Se află în teaca acestora, înconjurînd anterior, în spirală, artera femurală, față de care se află inițial lateral și apoi medial. Pătrunde cu aceasta în canalul adductorilor din care însă iese perforînd membrana vastoadductoare.

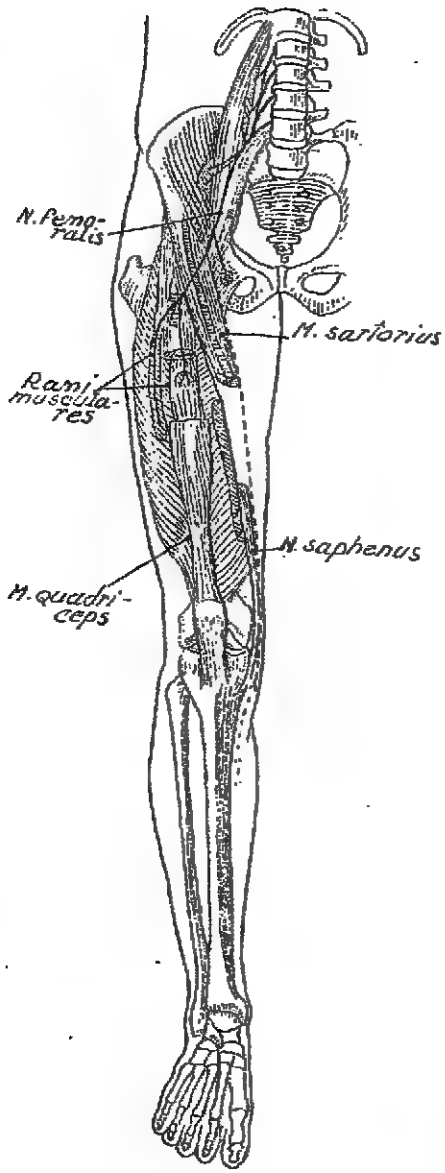

Fig. 201 – N. FEMURAL

Ramura posterioară (r. posterior) străbate mușchiul obturator extern și se așează între mușchii adductor mare și scurt. Această ramură inervează mușchii adductor mare și scurt prin *ramuri musculare* (rami musculares) și articulația șoldului, a genunchiului, diafiza femurului. Uneori, o ramură bine individualizată ajunge în fosa poplitee, participînd la inervația arterei poplitee.

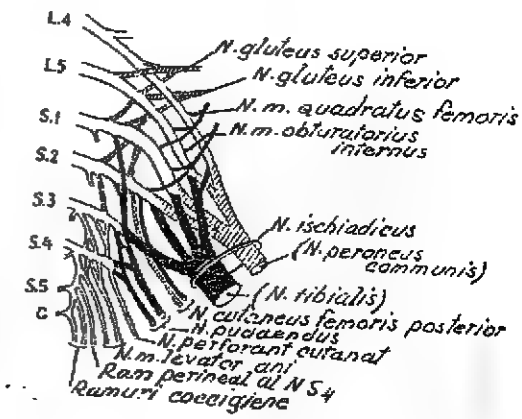

Fig. 202 – PLEXUL SACRAL (schemă)

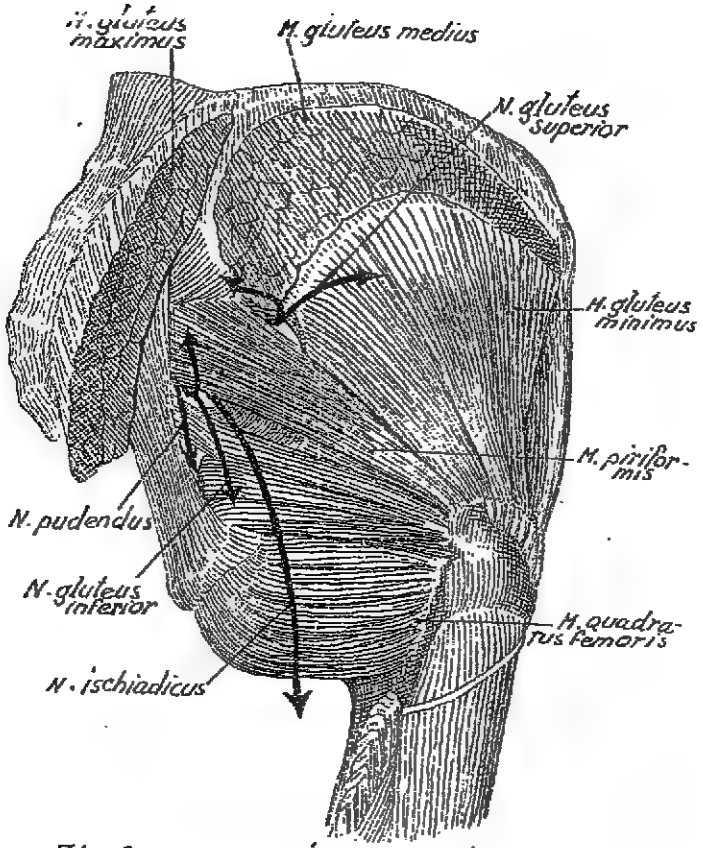

Fig. 203- RAMURILE PLEXULUI SACRAL ÎN REGIUNEA FESIERĂ. –

ductoare împreună cu artera descendentă a genunchiului, pentru a se aşeza subfascial între mușchii vast medial și adductor mare, posterior de mușchiul croitor. În continuare perforează fascia gambei și devine satelit venei safene mari, împreună cu care coboară pe fața medială a gambei și piciorului pînă în apropierea halucelui. În traiectul său dă următoarele ramuri: *ramura infrapaterală* (ramus infrapatelaris), care se desparte din nervul safen la ieșirea acestuia din canalul adductorilor, străbate mușchiul croitor și fascia lata, distribuindu-se pielii din jurul patelei; *ramurile cutanate mediale ale gambei* (rami cutanei cruris mediales), în număr de două, provin din bifurcația nervului safen în treimea inferioară a gambei. Ele inervează pielea medială a gambei și a piciorului, anastomozîndu-se cu ramura medială a nervului peronier superficial.

Paraliziile nervului femural apar în cazuri de fracturi ale bazinului sau în lezarea sa accidentală în tratamentul chirurgical al herniilor inghinale și femurale. În paralizia totală, flexia coapsei și extensia gambei se fac cu greutate, pe seama mușchiului tensor al fasciei lata. Mersul se face cu dificultate cu gamba în extensie, membrul inferior bolnav nedepășind pe cel sănătos. Sensibilitatea în teritoriul său de distribuție cutanată este afectată.

PLEXUL SACRAL (plexus sacralis)

Plexul sacral este format din *trunchiul lombosacral* (truncus lumbosacralis), din ramurile ventrale ale lui S_1 - S_3 și parțial din S_4.

Trunchiul lombosacral este format din o parte a ramurii ventrale a lui L_4 și din ramura ventrală a lui L_5. El coboară pe marginea medială a mușchiului psoas mare și merge anterior de articulația sacroiliacă, înapoia vaselor iliace interne, pentru a se uni cu ramura ventrală a lui S_1. Printre rădăcinile trunchiului lombosacral trece ramura iliacă a arterei iliacolombare.

Ramura ventrală a lui S_1 se află pe marginea superioară a mușchiului piriform și se unește la nivelul marii incizuri ischiadice cu trunchiul lombosacral, în unghiul dintre ele aflîndu-se vasele fesiere superioare. Ramura ventrală a lui S_2 se găsește între fasciculele de origine ale mușchiului piriform și se împarte într-o ramură superioară care se unește cu S_1 și o ramură inferioară care se unește cu S_3. Ramura ventrală a lui S_3 apare la marginea inferioară a mușchiului piriform, între ea și precendenta aflîndu-se artera fesieră inferioară și se unește cu ramura superioară a lui S_4. Ramura ventrală a lui S_4 se împarte într-o ramură

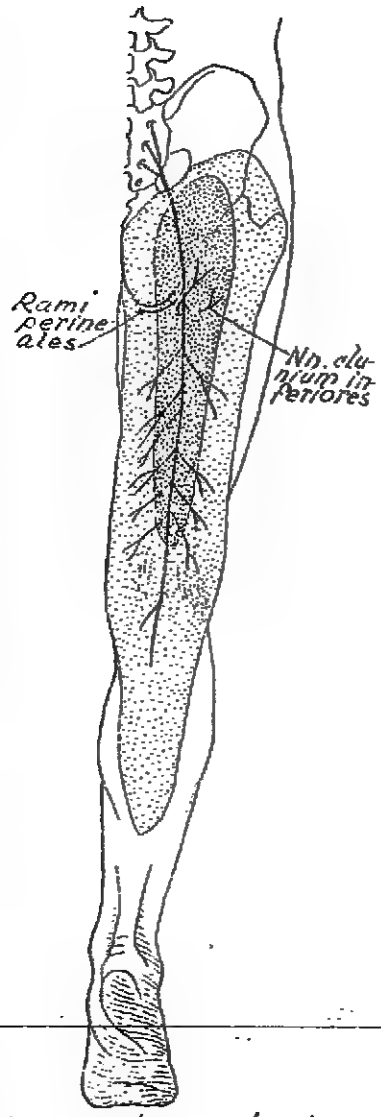

Fig. 204 - TERITORIUL DE DISTRIBUȚIE AL N. CUTANAT FEMURAL POSTERIOR

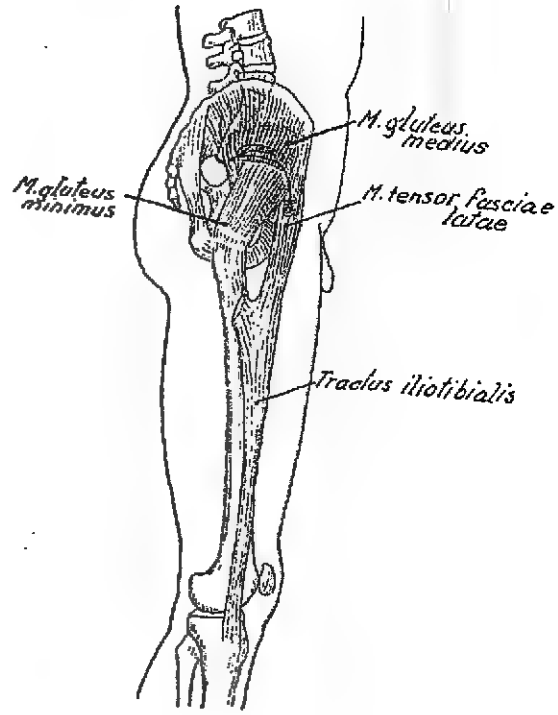

Fig. 205 - N. FESIER SUPERIOR

superioară ce se unește cu S_3 și ramura inferioară ce participă la alcătuirea nervului coccigian.

De la S_1 în jos, dimensiunile rădăcinilor plexului sacral diminuă. Părțile sale componente se îndreaptă lateral spre marea incizură ischiadică, dînd plexului aspectul unui triunghi a cărui bază corespunde găurilor sacrale anterioare, vîrful spațiului infrapiriform, marginea inferioară, ramurii ventrale a lui S_3, iar cea superioară, trunchiului lobosacral. Vîrful acestui triunghi se continuă cu nervul ischiadic.

Plexul sacral, așezat pe peretele posterior al pelvisului, vine în raport posterior cu mușchiul piriform; este acoperit de fascia acestuia și de peritoneul parietal, prin intermediul lor venind în raport cu rectul, cu ansele intestinale, iar la femeie cu excavația rectouterină.

Din rădăcinile plexului pornesc nervi pentru mușchii pelvitrohanterieni. Ramurile plexului sacral sînt: nervii fesier superior, fesier inferior, femurocutanat posterior și nervul ischiadic. Prin aceste ramuri el inervează senzitiv fosa, partea superioară a coapsei, fețele antero-laterale și posterioare ale gambei și piciorului, iar motor, mușchii regiunii posterioare a coapsei, mușchii gambei și ai piciorului.

NERVUL FESIER SUPERIOR (n. gluteus superior)

Nervul fesier superior (L_4 - S_1) iese din pelvis prin orificiul suprapiriform împreună cu vasele fesiere superioare. Raportul său la acest nivel cu planul osos explică tulburările în staționea bipedă și în deplasare, consecutive lezării sale și afectării mușchilor pe care îi inervează. În regiunea fesieră se află împreună cu ramura profundă a arterei fesiere superioare, între mușchii fesier mijlociu și mic. Se termină în mușchiul tensor al fasciei lata, inervînd acești trei mușchi cu care vine în raport.

NERVUL FESIER INFERIOR (n. gluteus inferior)

Nervul fesier inferior (L_5 - S_2) iese din pelvis prin orificiul infrapiriform, posterior de nervul ischiadic și lateral de nervul femurocutanat posterior. Inervează mușhiul fesier mare și parțial mușchii pelvitrohanterieni.

NERVUL FEMURAL CUTANAT POSTERIOR (n. cutaneus femoris posterior)

Nervul femural cutanat posterior (S_1 - S_3)iese din pelvis prin orificiul infrapiriform și coboară împreună cu artera fesieră inferioară, acoperit de mușchiul fesier mare. Este situat posterior sau medial de nervul ischiadic. Depășește marginea inferioară a mușchiului fesier mare, trece în regiunea posterioară a coapsei, pe capul lung al mușchiului biceps femural, așezîndu-se apoi între mușchii biceps femural și semitendinos. Străbate fascia gambei, ramurile sale putînd coborî alături de vena safenă mică, pentru a se anastomoza cu nervul sural.

Ramuri:

— *nervii clunium inferiori* (nn. clunium inferiores) se desprind din nerv pe fața profundă a mușchiului fesier mare, coboară pînă la marginea lui inferioară, unde devin superficiali și se îndreaptă în sus inervînd pielea din partea inferioară a fesei;

— *ramurile perineale* (rami perineales) se distribuie pielii supero-mediale a coapsei, infero-medială a fesei, a scrotului, respectiv a labiilor mari.

Nervul femural cutanat posterior inervează fața posterioară a coapsei pînă la jumătatea spațiului popliteu.

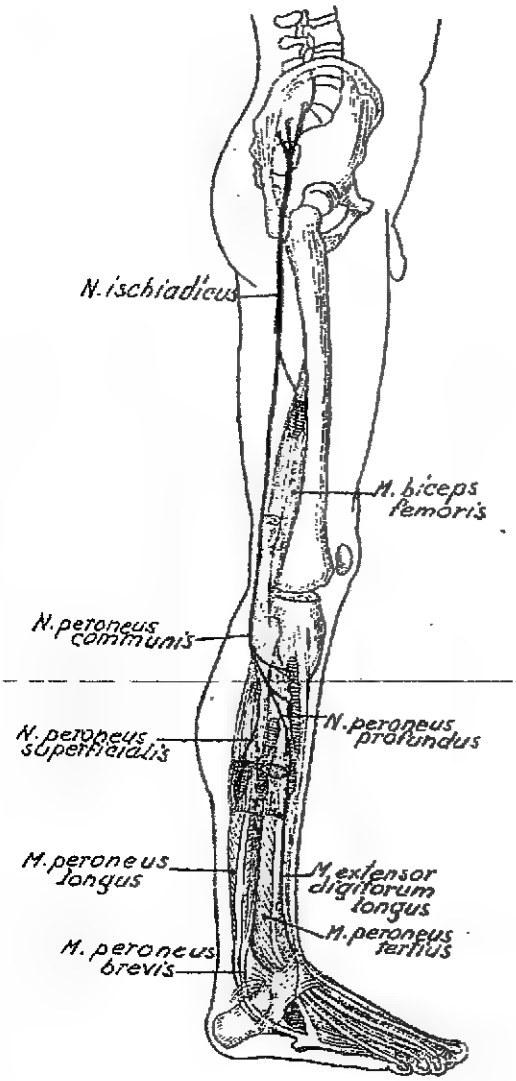

Fig 206-N. ISCHIDIAC (N. PERONIER COMUN)

NERVUL ISCHIADIC (n. ischiadicus)

Nervul ischiadic (L_4 - S_3) este cel mai voluminos nerv al organismului, avînd la ieșirea din pelvis o lățime de 2 cm. El are mare rezistență la tracțiune (cca. 90 kg). Se formează din toate componentele plexului sacral, ieșind din pelvis prin partea cea mai laterală a spațiului infrapiriform. Comprimarea rădăcinilor sale în tumori pelviene sau staza bolurilor fecale în rect, duce la apariția de nevralgii în teritoriul său. La ieșirea din pelvis, medial de el, se află vasele fesiere inferioare și mănunchiul vasculonervos rușinos intern, iar posterior, nervul femurocutanat posterior. În regiunea fesieră trece peste mușchii gemeni, obturator intern și pătrat femural, acoperit de fesierul mare, coborînd în șanțul dintre trohanterul mare și tuberozitatea ischiadică.

În regiunea posterioară a coapsei se află inițial medial, apoi în axul ei, încrucișînd posterior inserțiile mușchiului adductor mare pe linia aspră. Este încrucișat posterior de capul lung al mușchiului biceps femural, care trece dinspre medial spre lateral. Lateral, vine în raport cu vastul lateral, capul scurt al mușchiului biceps și cu arterele perforante, iar medial cu mușchii semitendinos și semimembranos.

În jumătatea inferioară a regiunii poplitee devine superficial, între mușchii semimembranos și biceps femural, avînd anterior și medial, la distanță, vasele poplitee. La acest nivel se divide de obicei în cele două ramuri terminale: nervul fibular comun și nervul tibial, diviziune care poate avea loc însă în orice loc al traiectului său. Uneori, nervul tibial poate trece prin orificiul infrapiriform, nervul fibular comun străbătînd mușchiul piriform. În nevralgiile de sciatic, punctele dureroase se găsesc în dreptul spinei iliace postero-superioare, la jumătatea feței posterioare a coapsei sau în fosa poplitee. Întinderea nervului, prin extensia gambei și flexia dorsală forțată a piciorului, produce dureri în aceste locuri.

În traiectul său dă ramuri pentru mușchii posteriori ai coapsei, pentru mușchiul aductor mare și pentru articulația genunchiului. Din această cauză,

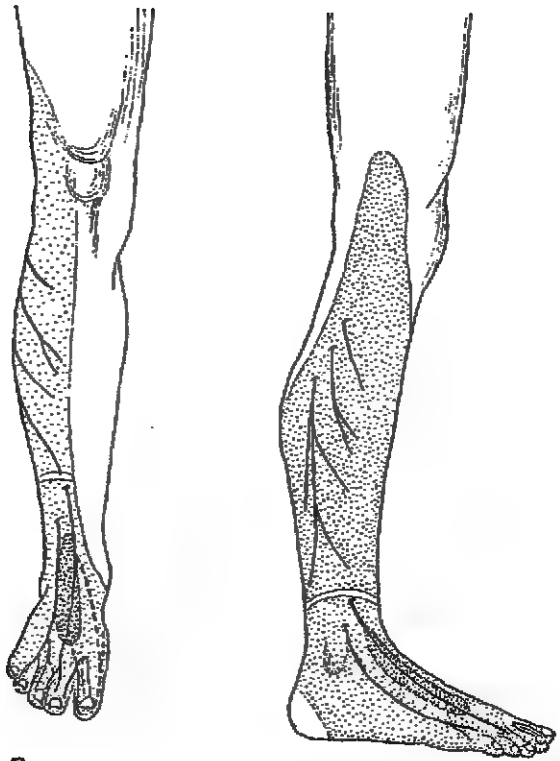

Fig. 207 - Teritoriul cutanat al al n. peronier comun.

paralizia sa, la care se asociază de obicei și paralizia ramurilor sale terminale, se manifestă prin afectarea parțială a flexiei gambei. Flexia gambei nu este complet suprimată, ea putînd fi efectuată în oarecare măsură de mușchiul semitendinos, care de obicei nu este afectat, și de mușchii gracilis și croitor. Nervul sciatic, împreună cu ramurile sale terminale, reprezintă nervul extensiei coapsei și al flexiei gambei.

După cum am arătat mai sus, nervul ischiadic se împarte, în partea superioară a fosei poplitee, în ramurile sale terminale: nervul peronier comun și nervul tibial.

NERVUL PERONIER COMUN (n. peroneus-fibularis-cummunis)

Nervul peronier comun (L_4 - S_2) este ramura terminală laterală a nervului ischiadic. El se desprinde din acesta în partea superioară a regiunii poplitee. În bifurcația înaltă a nervului ischiadic, nervul peronier comun are pînă în regiunea poplitee aceleași raporturi cu acesta.

În regiunea poplitee este superficial, medial de mușchiul biceps, care este mușchiul său satelit. Trece în continuare între tendonul mușchiului biceps femural și capul lateral al mușchiului gastrocnemian și înconjoară capul fibulei, fiind așezat între os și originea mușchiului peronier lung. Raportul său cu osul explică posibilitatea comprimării sale în calusurile fibulei la acest nivel. Ajuns în dreptul septului intermuscular anterior al gambei, îl perforează și pătrunde în regiunea anterioară a gambei, unde se împarte în ramurile sale.

Ramuri

- *nervul sural cutanat lateral* (n. cutaneus surae lateralis) se desprinde din nervul fibular comun încă din regiunea poplitee, trece peste mușchiul gastrocnemian lateral și inervează fața laterală a genunchiului și antero-laterală a gambei;

- *ramura comunicantă peronieră* (ramus communicans peroneus-fibularis) se poate desprinde din nervul fibular comun sau din nervul sural cutanat lateral. Perforează fascia gambei în partea ei inferioară și se unește cu nervul sural cutanat medial;

- *nervul fibular superficial* (n. peroneus-fibularis-superficialis) se desprinde din nervul fibular comun în grosimea mușchiului lung peronier, între acesta și os; trece distal între cei doi mușchi peronieri, apoi pe marginea anterioară a mușchiului peronier al treilea și pe septul intermuscular anterior al gambei, care îl separă de mușchiul lung extensor al degetelor. În treimea inferioară a gambei perforează fascia, devine superficial și se împarte în ramurile sale terminale: *ramurile musculare* (rami musculares) pentru cei doi mușchi peronieri; *nervul cutanat dorsal medial* (n. cutaneus dorsalis medialis) și *nervul cutanat dorsal intermediar* (n. cutaneus dorsalis intermedius). Primul trece ante-

nor de articulația talocrurală și de retinaculul mușchilor extensori în raport cu venele superficiale și paralel cu tendonul mușchiului lung al halucelui. Cel de al doilea se îndreaptă lateral, încrucișează superficial mușchiul scurt extensor al degetelor și se așează între tendoanele acestuia pentru degetele III-IV. Cei doi nervi se împart în *nervii digitali dorsali ai piciorului* (nn. digitales dorsales pedis). Nervul cutanat dorsal medial dă doi nervi digitali dorsali: unul pentru fața medială a halucelui, celălalt pentru fețele care se privesc ale degetelor II-III. Nervul cutanat dorsal intermediar dă nervii digitali dorsali pentru fețele care se privesc ale degetelor III-IV. Nervii cutanați dorsali se anastomozează frecvent cu nervul sural, care îi poate înlocui uneori;

- *nervul fibular profund* (n. peroneus-fibularis profundus) se desprinde din nervul fibular comun, între mușchiul lung peronier și fibulă, străbate septul intermuscular anterior al gambei și se așează între membrana interosoasă și mușchiul lung extensor al degetelor.

Ajuns în regiunea anterioară a gambei este în raport cu artera tibială anterioară, inițial lateral, o încrucișează apoi anterior, pentru ca în partea distală a gambei să se așeze medial de aceasta. Se găsește astfel împreună cu celelalte elemente ale mănunchiului vasculonervos anterior al gambei, în interstițiile musculare descrise la artera tibială anterioară. Ca și aceasta, distal devine superficial. Nervul fibular profund trece pe sub retinaculul mușchilor extensori, profund de mușchii lung și scurt extensori ai halucelui și în primul spațiu interosos se împarte în nervi digitali dorsali.

Nervul fibular profund dă următoarele ramuri: *ramurile musculare* (rami musculares) pentru mușchii regiunii anterioare a gambei și pentru mușchiul scurt extensor al degetelor; *nervii digitali dorsali pentru fața laterală a halucelui și pentru fața medială a degetului II* (nn. digitales dorsales, hallucis laterales et digiti secundi medialis), dintre care primul se află lateral de artera dorsală a piciorului, continuînd traiectul nervului fibular comun între mușchii lung și scurt extensor ai halucelui; apoi este încrucișat de mușchiul scurt extensor al halucelui. El se distribuie articulației metatarsofalangiene a halucelui și feței laterale a acestuia. Al doilea nerv străbate dorsul piciorului, profund de mușchiul scurt extensor al degetelor, încrucișîndu-se diferit cu vasele dorsale ale piciorului. Se distribuie articulațiilor metatarsofalangiene ale degetelor II-IV și feței mediale a degetului II.

Privind în ansamblu, constatăm că nervul fibular comun este nervul mușchilor flexori dorsali și abductori ai piciorului, precum și al mușchilor extensori ai degetelor; mușchii peronieri pe care îi inervează au și rol în menținerea bolții piciorului. De aceea, în paraliziile sale, în afară de tulburările de sensibilitate în teritoriul său, apar: stepaj de partea bolnavă prin paralizia muschilor flexori dorsali ai piciorului, individul flectînd de aceea exagerat gamba, pentru a nu lovi solul cu vîrful piciorului, abolirea extensiei degetelor, prăbușirea bolții piciorului în "varus equin", dînd piciorul plat paralatic.

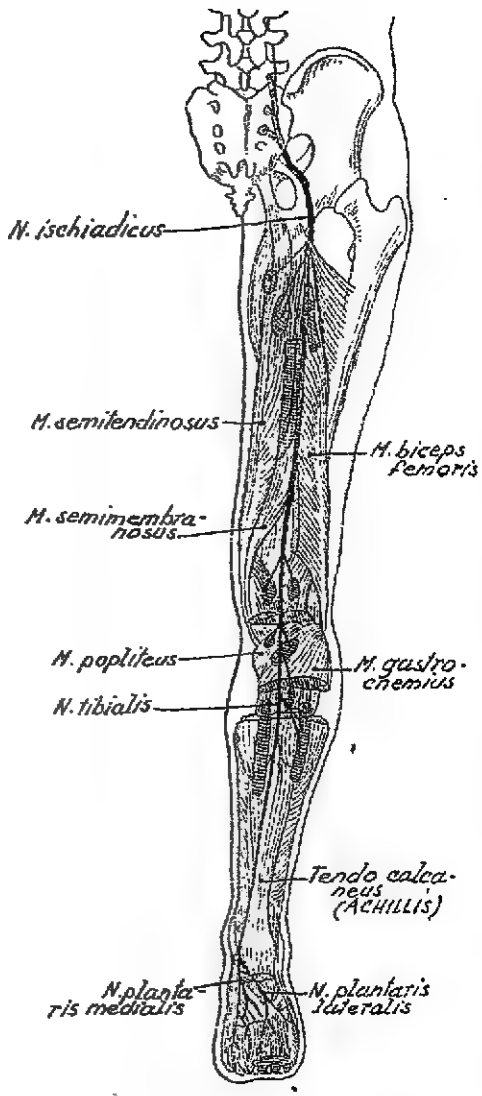

Fig. 208 - N. ISCHIADIC ȘI N. TIBIAL

NERVUL TIBIAL (n. tibialis)

Nervul tibial (L_4 - S_3) este ramura de bifurcație medială a nervului ischiadic, mai voluminoasă decît nervul fibular comun. Continuă direcția nervului ischiadic în axul fosei poplitee acoperit de fascia gambei, fiind cel mai lateral și superficial element al mănunchiului vasculonervos popliteu. La acest nivel, la indivizii slabi, poate fi palpat sub forma unui cordon vertical. Subcutanat se găsesc afluenții venei safene mici, aceasta vărsîndu-se în vena poplitee, lateral de nerv. O anastomoză a sa cu vena safenă mare încrucișează posterior nervul tibial. Vasele poplitee și un strat de țesut adipos îl separă de fața posterioară a articulației genunchiului. În continuare, trece printre

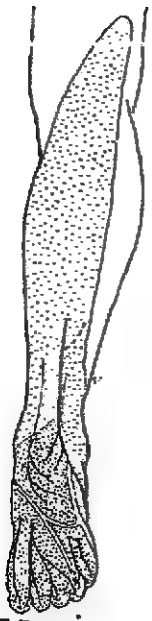

Fig. 209-TERITORIUL CUTANAT AL N. TIBIAL

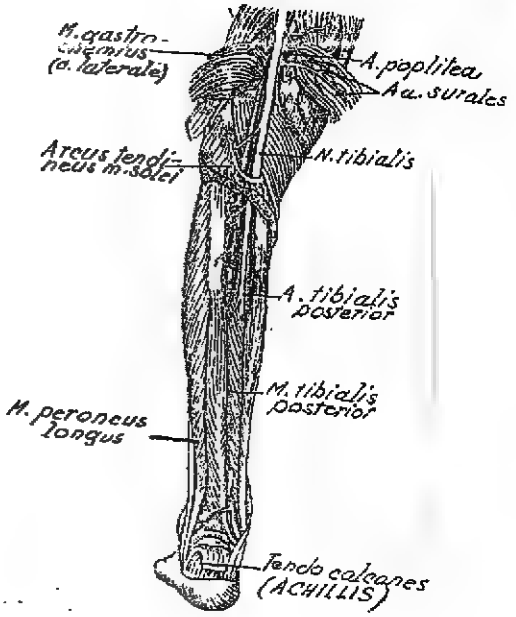

Fig. 210-N. TIBIAL

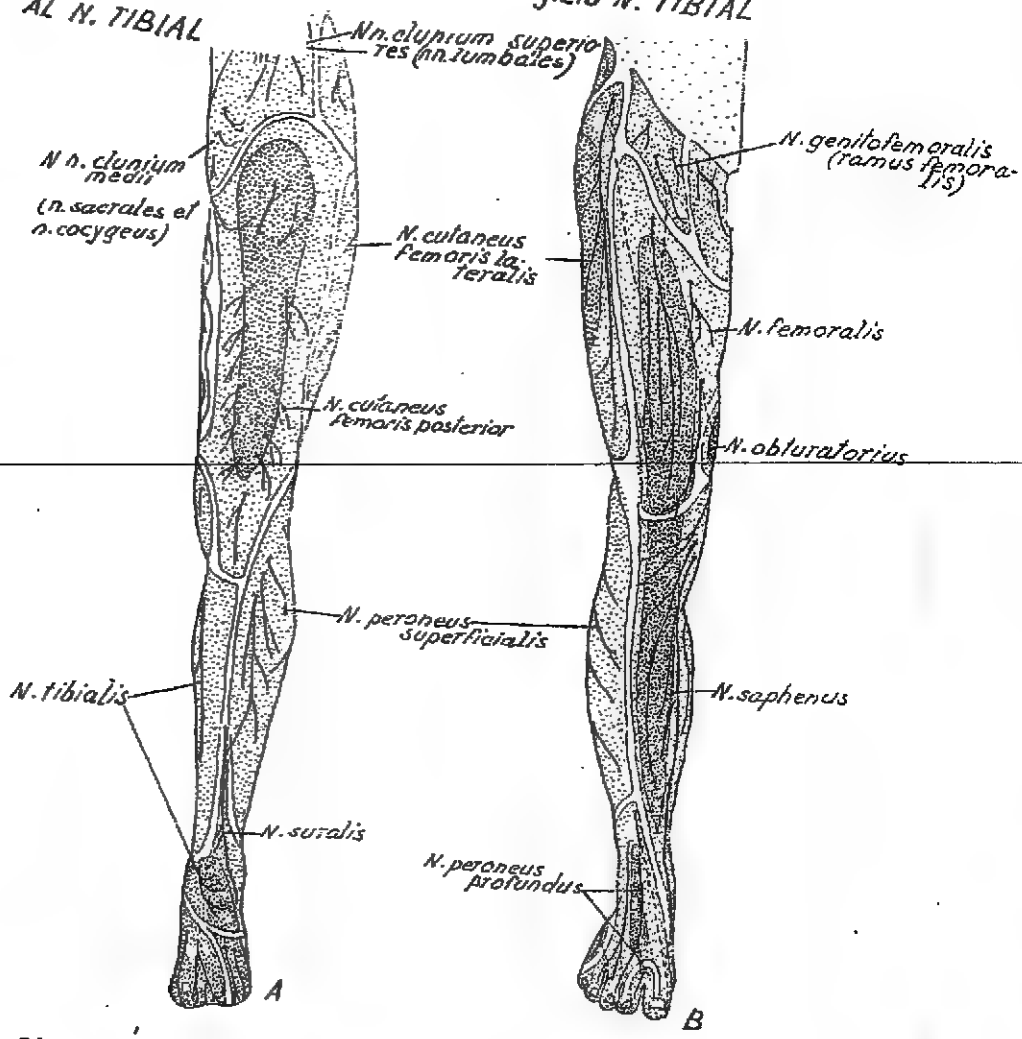

Fig. 211-INERVAȚIA CUTANATĂ A MEMBRULUI INFERIOR
(A=anterior - B. posterior)

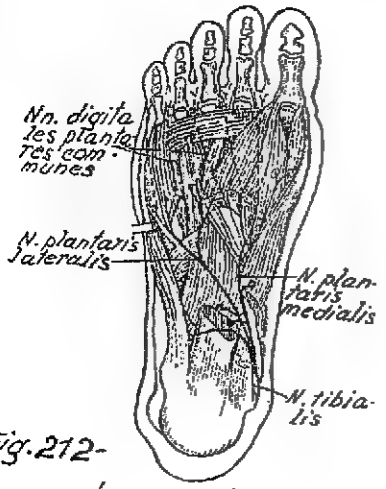

Fig. 212 - DISTRIBUȚIA NERVILOR PLANTARI

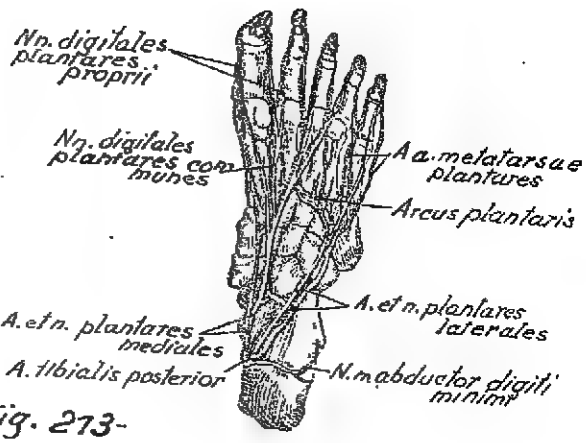

Fig. 213 - ARTERELE ȘI NERVII PLANTARI

cele două capete ale mușchiului gastrocnemian, pe mușchiul popliteu și apoi pe sub arcada mușchiul solear. El este separat de mușchii popliteu și tibial posterior prin confluentul format din unirea venelor tibiale anterioare și posterioare și de bifurcația arterei tibială anterioară.

În regiunea posterioară a gambei se află între mușchiul triceps și mușchii profunzi, trecînd prin aceleași interstiții musculare ca și vasele tibiale posterioare. Acestea se găsesc mai întîi anterior și apoi mediat de nerv.

În treimea distală a gambei se îndreaptă medial, ieșind de sub tendonul lui Achile și pătrunde în șanțul retro-maleolar medial. Raporturile sale la acest nivel au fost descrise la artera tibială posterioară. În șanțul retromaleolar medial se bifurcă în cele două ramuri terminale: nervii plantar medial și lateral (pentru raporturile bifurcației vezi artera tibială posterioară).

Ramuri

- *ramurile musculare* (rami musculares) pentru mușchii posteriori ai gambei, pentru artera peronieră și pentru oasele gambei;

- *nervul interosos al gambei* (n. interosseus cruris) situat pe membrana interosoasă dă ramuri pentru aceasta, pentru articulațiile tibiofibulară și talocrurală, pentru fața posterioară a tibiei;

- *nervul sural medial* (n. cutaneus surae medialis) se desprinde în fosa poplitee și coboară între capetele mușchiului gastrocnemian, mai întîi sub fascia gambei, apoi în grosimea ei, iar la nivelul tendonului lui Achile, între fascie și piele. În acest traiect se găsește lateral de vena safenă mică. În treimea superioară a gambei se unește cu ramura comunicantă a nervului fibular și formează cu aceasta *nervul sural* (n. suralis). Acesta trece lateral de tendonul lui Achile, ocolește maleola fibulei și se termină pe marginea laterală a piciorului. Din nervul sural se desprind *ramurile calcaneene laterale* (rami calcanei laterales) pentru pielea de pe fața laterală a calcaneului și *nervul cutanat dorso-lateral* (n. cutaneus dorsalis lateralis) pentru marginea laterală a piciorului și a degetului V;

- *ramurile calcaneene mediale* (rami calcanei mediales) se desprind din nervul tibial în șanțul retro-maleolar și inervează fața medială a călcîiului;

- *nervul plantar medial* (n. plantaris medialis) de la bifurcație însoțește vasele omonime pînă la baza primului metatarsian. Se termină prin trei *nervi digitali plantari comuni* (nn. digitales plantares communes) care se găsesc în primele trei spații interosoase, între aponevroza plantară și mușchiul scurt flexor al degetelor. Ei se împart în *nervi digitali plantari proprii* (nn. digitales plantares proprii) pentru fețele care se privesc ale primelor patru degete. Nervul digital plantar pentru fața medială a halucelui se desprinde chiar din nervul plantar mediai. Nervul plantar medial inervează mușchii lojei mediale, scurt flexor al degetelor, primii doi mușchi lombricali și articulațiile respective ale degetelor;

- *nervul plantar lateral* (n. plantaris lateralis) însoțește vasele omonime pînă la tuberozitatea metatarsianului V, avînd aceleași raporturi cu acestea. Se împarte într-o ramură superficială și alta profundă. *Ramura superficială* (ramus superficialis) dă *nervii digitali plantari comuni* (nn. digitales plantares communes), din care pleacă *nervii digitali plantari proprii* (nn. digitales plantares proprii) pentru al patrulea spațiu interdigital, pentru fața laterală a tegumentului degetului V și o anastomoză pentru al treilea nerv digital plantar comun. *Ramura profundă* (ramus profundus) se află în profunzimea lojei plantare mijlocii, însoțind arcul plantar al arterei plantare laterale, avînd aceleași raporturi cu aceasta. Ea se distribuie mușchilor plantari laterali, mușchi interosoși și lombricali laterali, adductorului halucelui, uneori capului lateral al mușchiului scurt flexor al halucelui și articulațiilor corespunzătoare.

În ansamblu, din punct de vedere motor, nervul tibial se distribuie mușchilor flexori plantari ai piciorului și flexori ai degetelor. De aceea, în paralizia sa este abolită flexia degetelor și flexia plantară și adducția piciorului. În această situație, mușchii posteriori ai gambei se atrofiază.

BIOMECANICA MEMBRULUI INFERIOR

ARTICULAȚIA ȘOLDULUI

Articulația șoldului este o articulație sferoidală cu trei grade de libertate și conducere ligamentară. Marea dezvoltare a ligamentelor sale economisește forța musculară, împiedicînd căderea trunchiului, în special posterior. Din punct de vedere biomecanic, șoldul se comportă ca un segment așezat între trunchi și membrul inferior, permițînd acestuia să participe atît la oscilație, în faza de pendulare a mersului, cît și la stabilizare, în faza de propulsie. Mărirea diametrului transvers al pelvisului la om și marea lungime a colului femural au dus la îndepărtarea celor două tuberozități ischiadice de capul femural, ceea ce a permis creșterea brațului pîrghiei și a forței de acțiune, ducînd astfel la economia de forță musculară. Lungimea și oblicitatea colului intervin, de asemenea, în asocierea mișcărilor de rotație la celelalte mișcări. Mișcările care se fac în această articulație sînt *flexia* și *extensia*. Dacă mișcările ar fi pure, axul ar fi transversal și ar trebui să treacă prin trohanterul mare și prin fosa capului femural, el corespunzînd astfel axului anatomic al colului și capului. Dar, flexia se asociază cu o mișcare de rotație medială, iar extensia cu rotație laterală, fapt care face ca axul să corespundă axului central al acetabulului.

Flexia constă în ridicarea și apropierea coapsei de peretele anterior al abdomenului. Dacă flexia coapsei se asociază cu extensia gambei, amplitudinea primeia este de 90°, pe cînd dacă gamba este flectată, amplitudinea coapsei ajunge la 130°. În flexia coapsei se relaxează fibrele anterioare ale capsulei articulare precum și ale ligamentului iliofemural, pe cînd fibrele posterioare ale capsulei, ale ligamentului capului femural și mușchii posteriori ai coapsei se opun mișcării. În cazul asocierii acestei mișcări cu flexia gambei, mișcarea este limitată și de contactul feței anterioare a coapsei cu peretele anterior al abdomenului.

Agenții motori ai flexiei sînt mai bine reprezentați ca ai extensiei. Mușchii flexori sînt lungi și puternici; ei au suprafața de secțiune totală mai mică ca cea a extensorilor. Cu cea mai mare eficacitate intervin mușchii iliopsoas (fiind cel mai puternic flexor al coapsei), tensor al fasciei lata, croitor și drept femural. Mușchiul psoas intervine în special prin componenta sa de lungime, pe cînd mușchiul iliac prin cea de forță. Datorită ponderii mari pe care o are față de ceilalți flexori, în paraliziile sale mersul este greoi, sinergiștii lui fiind mai slabi. Din mușchii enumerați, el este singurul care ridică coapsa și peste orizontală. La ridicarea coapsei peste orizontală mai participă mușchiul pectineu și fibrele anterioare ale mușchiului fesier mijlociu și mic. În flexia pînă la orizontală mai particip mușchii adductori și gracilis.

Extensia este mișcarea inversă, amplitudinea medie fiind de 115-120°. Ea este limitată de fibre anterioare ale capsulei, de ligamentul iliofemural chiar de ligamentul ischiocapsular. Ligamentul iliof mural are în această privință o comportare deosebit el fiind cel mai puternic din corp și împiedicînd oric încercare de extensie a coapsei dincolo de vertica (hiperextensia). În mișcările de balet sau patinaj, h perextensia coapsei este numai aparentă, deoarec în realitate este vorba despre o flexie a articulației șo dului opus și o accentuare a lordozei lombare. Mușch extensori sînt: fesier mare (cel mai puternic extenso mușchi prin excelență antigravitațional), fibrele poste rioare ale fesierului mijlociu și mușchii posteriori ai co apsei; participare mai slabă au mușchi pelvitrohanterieni. Mușchii adductori și gracilis se comportă ca extensori în flexiile făcute dincolo de ori zontală. Extensorii sînt în general mușchi scurți și pu ternici, avînd suprafața de secțiune totală mai mare ca a flexorilor.

Adducția și *abducția* se efectuează în jurul unui ax sagital ce trece prin centrul capului femural.

Adducția de amplitudine mai redusă (10°) este limitată de întîlnirea coapselor, iar după încrucișarea lor de către ligamentele capului femural și ischiofemural, de fibrele superioare ale celui iliofemural și de mușchii abductori. Dacă coapsa este flectată, ea poate depăși linia mediană, în caz contrar se oprește aici. Mușchii adductori sînt relativ lungi, dar foarte puternici și sînt reprezentați de: cei trei mușchi adductori, pectineu, iliopsoas, gemenii pelvini, obturator intern, pătrat femural, mușchi cu originea pe tuberozitatea ischiadică, fibrele inferioare situate sub axul mișcării ale fesierului mare și gracilis la membrul extins. Contracția simultană a celor trei adductori de la ambele membre apropie cele două coapse.

Abducția are amplitudinea de 80° cînd coapsa este extinsă și de 140° cînd coapsa este în hiperflexie (de exemplu, la naștere). Ea este limitată de ligamentul pubofemural (în special cînd coapsa este flectată), de fibrele superioare ale ligamentului iliofemural cînd coapsa este în extensie, de fibrele mușchilor adductori și de contactul colului femural cu marginea acetabulului. Mușchii abductori sînt mai slabi reprezentați: fibrele anterioare ale fesierului mijlociu, fesierul mic, tensorul fasciei lata, croitor, dreptul femural, fibrele superioare ce se inseră superior de axul mișcării pe tractul iliotibial al fesierului mare, iar la coapsa flectată, mușchiul piriform. În general, abductorii sînt mușchi scurți și relativ puternici.

Rotația se face în jurul unui ax vertical ce trece prin capul femural.

Rotația laterală este de 15° la coapsa extinsă și ajunge la 100° la coapsa flectată și abdusă, cu ligamentele relaxate. Ea este frînată de ligamentul capului femural, de ligamentul iliofemural și ligamentul pubofemural și de mușchii antagoniști. Agenții ei motori, mai puternici ca ai rotației mediale, sînt: fesierul mare, pectineul, adductorii, croitorul, mușchii pelvitrohante-

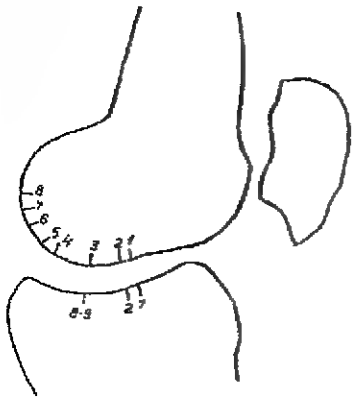

Fig. 274 - PUNCTUL DE PLECARE ÎN FLEXIA GENUNCHIULUI.

rieni, mușchiul iliopsoas - datorită fibrelor sale spiralate, și fesierii mijlociu și mic, prin fibrele lor posterioare.

Rotația medială este de 35° dacă coapsa este extinsă. Ambele tipuri de rotație a coapsei antrenează și mișcări ale restului membrului inferior, prin intermediul articulației genunchiului. Astfel, dacă gamba este flectată, este și ea antrenată în rotația coapsei. Dacă gamba este extinsă, piciorului i se impun mișcări de lateralitate. Rotația medială este limitată de ligamentele ischio- și iliofemural și de mușchii antagoniști. Agenții motori sînt mușchii fesieri, mijlociu și mic, prin fibrele lor anterioare, gracilis, adductorul mare prin fibrele inserate pe membrana vastoadductorie, dreptul femural, bicepsul. Ultimii doi se comportă ca rotatori mediali sau laterali, după poziția medie în care se află coapsa. În general, mușchii rotatori sînt scurți și relativ slabi.

În *circumducție*, capul femurului se învîrtește în acetabul, epifiza distală descrlind un cerc, iar diafiza un con.

ARTICULAȚIA GENUNCHIULUI

Articulația genunchiului este o articulație cu conducere ligamentară. Datorită ligamentelor puternice și mușchilor motori, articulația genunchiului este una dintre cele mai solide din organism, luxația traumatică fiind foarte rară. Ea funcționează după principiul pîrghiei de gradul trei, rezistența fiind la nivelul gambei, forța la inserția mușchilor flexori și extensori, iar sprijinul în articulație. În această articulație se fac mișcări de flexie-extensie, rotație medială și laterală și în anumite condiții de lateralitate.

Flexia este mișcarea în care fața posterioară a gambei se apropie de fața posterioară a coapsei. Flexia maximă are amplitudinea de 50°.

Extensia este mișcarea inversă, aplitudinea ei fiind de 180°.

Ele au loc în etajul superior al articulației genunchiului. Cele două mișcări se pot executa în trei moduri și anume: prin deplasare femurului pe tibie (de exemplu, în poziția de sprijin pe sol), prin deplasarea tibiei pe femur (de exemplu, în poziția șezîndă) și prin mișcarea simultană a ambelor oase (de exemplu, pendularea gambei în mers).

Axul mișcării este transversal, trecînd prin condilii femurali, dar există deosebiri în comparație cu alte articulații datorită conformației fețelor articulare.

În primul rînd, condilii femurali nu sînt sferici, profilul lor reprezentînd o curbă spirală a cărei rază este mai mare anterior (53 mm) decît posterior (16 mm). Astfel, suprafața condililor femurali este mai lungă decît cea a fețelor articulare tibiale. Din această cauză, ei se vor deplasa mai întîi prin rostogolire și apoi prin alunecare. Faza de rostogolire, mai redusă, începe cînd gamba este în extensie și se termină cînd aceasta face cu coapsa un unghi de 160°. Dacă această fază ar fi mai amplă, ar exista riscul ca cei doi condili femurali să părăsească contactul cu platoul tibial, așa cum se întîmplă în luxație. Faza de alunecare completează flexia pînă la 50°. Mișcarea condililor femurali poate fi astfel comparată, în ansamblu, cu aceea a unei roți de automobili care în prima fază rulează pe sol, astfel că fiecărui punct de pe suprafața condilului femural îi corespunde un punct distinct tibial. În faza a doua, mișcarea este comparabilă cu aceea a unei roți de automobil care patinează pe sol, cu puncte succesive condiliene intrînd în contact cu același punct tibial. Din această cauză, axa de mișcare în flexie-extensie ocupă poziții succesive, care se înscriu pe o curbă evolutivă, la care axul lung al tibiei rămîne tangent.

În flexie, axul se deplasează superior și posterior, iar în extensie invers. Într-adevăr, dacă se iau în extensie două repere simetrice, unul pe femur și altul pe tibie, se constată că, în timpul flexiei, ele se deplasează diferit, punctul tibial mai puțin decît cel femural. În aceste mișcări sînt antrenate și meniscurile, datorită faptului că sînt mai subțiri în centru decît la periferie. Ele sînt împinse de condilii femurali, dar accidental pot fi prinse între aceștia și platoul tibial, și astfel lezate. Spre deosebire de meniscul medial, cel lateral este mai rezistent și mobil, fiind protejat de mușchiul popliteu. De aceea, mai frecvent este lezat cel medial. Mișcările lor pe tibie se rezumă numai la modificarea formei, căci extremitățile lor sînt fixe. Ele formează cu platoul tibial o suprafață de primire menisco-tibială concavă, care centrează mișcarea condililor femurali. În extensie, meniscurile își măresc raza de curbură (în deschidere) iar partea lor anterioară se deplasează înainte, iar în flexie se deplasează posterior, adaptîndu-se la forma condililor femurali.

A doua particularitate a acestor mișcări în articulația genunchiului este faptul că în pozițiile extreme, flexia se asociază cu un grad de rotație medială, iar extensia cu rotație laterală. Această asociere mărește gradul de deplasare al meniscurilor.

Rotula însoțește mișcările tibiei, fiind solidarizată de aceasta prin ligamentul rotulian. Ea coboară în

flexie, putînd ajunge în contact cu tibia și se ridică în extensie, cînd poate ajunge superior de trohlea femurală. Urmărirea excursiilor ei arată că la începerea flexiei ea vine în contact cu tibia numai prin treimea ei inferioară, în flexia de 45° prin treimea ei mijlocie, iar la peste 60° prin treimea ei superioară. Deplasarea ei urmează un traiect concav lateral. Astfel, ea se deplasează inițial medial, pătrunde în șanțul trohleei, iar apoi se abate lateral, încît în flexia maximă corespunde condilului lateral. Aspectul acestui traiect se datorează proeminenței anterioare mai mari a condilului femural lateral, în partea lui superioară, comparativ cu cel medial. În ansamblu, această deplasare împiedică ca presiunea mare să se găsească în aceeași zonă a cartilajului. Unii autori consideră că pe fața posterioară a rotulei ar exista chiar trei creste transversale determinate de zonele de contact ale osului cu femurul în flexie. Datorită grosimii ei, rotula menține în extensie tendonul mușchiului cvadriceps la distanță de trohleea femurală.

Flexia este frînată de mușchiul cvadriceps, de ligamentul rotulian, de fasciculele posterioare ale ligamentului încrucișat anterior și de fibrele anterioare ale celui posterior. În flexia completă, ligamentul colateral fibular se relaxează, pe cînd cel tibial rămîne ușor întins. În flexia medie se realizează relaxarea ambelor ligamente colaterale.

Extensia este limitată de ligamentele posterioare ale genunchiului, de cele colaterale, de fasciculele anterioare ale ligamentului încrucișat anterior și de cele posterioare ale celui posterior. Secționarea ligamentelor încrucișate nu afectează extensia, ci numai flexia. Deci, soliditatea articulației este asigurată de acestea în flexie și de ligamentele colaterale în extensie. În ultima etapă a extensiei, cînd acestea se combină cu rotația medială a femurului sau laterală a tibiei, ligamentul încrucișat anterior se relaxează, fapt ce permite continuarea mișcării. Aceasta face ca pe gamba extinsă să nu mai fie necesară acțiunea mușchilor. Femurul și tibia formează astfel o coloană rezistentă, care dă siguranță în mers; flexia nu se va mai putea realiza pînă ce nu se produce rotația în sens invers.

Agenții flexori sînt în primul rînd mușchii biceps, semitendinos și semimembranos și apoi croitorul, gracilis, gastrocnemian și popliteu. Cel mai puternic extensor este mușchiul cvadriceps, ajutat de mușchiul tensor al fasciei lata. Mușchii extensori au forță și volum mai mare, fapt explicabil prin rolul lor antigravitațional. Filogenetic, acest exces apare odată cu stațiunea bipedă. Chiar la maimuțele evoluate, mușchiul cvadriceps are un rol stabilizator incomplet, acestea mergînd încă cu genunchii ușor flectați. El are rolul de a împiedica prăbușirea genunchiului. Cînd contracțiile sale sînt deosebit de puternice, pot duce la rupturi ale tendonului său, ale ligamentului rotulian sau la fracturi ale patelei și la smulgeri ale platoului tibial.

Rotația se realizează numai la gamba flectată. Se poate produce rotația medială și laterală fie a gambei, fie a coapsei. Axul mișcării este vertical și trece prin centrul eminenței intercondiliene. Mișcarea se execută în etajul inferior al articulației genunchiului. Deplasările meniscurilor sînt mai reduse. În rotația laterală a femurului, meniscul lateral este împins posterior iar cel medial anterior. Rotația medială are o amplitudine de 5-10° și este frînată de ligamentele încrucișate, pe cînd cea laterală ajunge la 40°, fiind frînată de torsionarea ligamentelor colaterale. Desigur că, odată cu gamba, este antrenat și piciorul.

Mușchii rotatori mediali sînt: croitor, gracilis, semitendinos, semimembranos, popliteu și gastrocnemian medial. Rotația laterală este efectuată de mușchii: biceps, tensor al fasciei și gastrocnemianul lateral. Reiese că mușchii rotatori mediali sînt mai puternici, fapt explicabil prin aceea că rotația medială combinată cu flexia sînt mișcările mai obișnuite ale genunchiului.

Înclinația laterală este o mișcare pur pasivă, executată de examinator la invidul cu coapsa fixată și cu gamba în semiflexie. Ea este limitată de ligamentele colaterale și încrucișate, rolul acestora fiind mare în mers.

ARTICULAȚIILE GAMBEI

Gamba prelungește, în ortostatism, axul biodinamic al coapsei, transmițînd astfel greutatea trunchiului la picior. Aceasta se face prin intermediul tibiei, al cărei ax lung corespunde axului biodinamic al gambei. Gamba se comportă după principiile pîrghiei de gradul III.

În articulațiile dintre tibie și fibulă se fac mișcări de mică amplitudine, în care nu intervin mușchii. Totuși, aceste mișcări sînt necesare pentru executarea mișcărilor în articulația gleznei.

În sindesmoza tibiofibulară se realizează mișcări de depărtare și apropiere între oasele gambei, aceste mișcări însoțind flexia dorsală și plantară a piciorului. Ele se datorează trohleei talusului, care este mai lată anterior decît posterior. În prima parte a flexiei dorsale, partea îngustă a trohleei se află în scoaba tibiofibulară. Ulterior, ea pătrunde, prin partea sa anterioară, între cele două oase și le desparte. Concomitent, ligamentele care leagă oasele se întind. Aceste ligamente trebuie să fie suficient de rezistente pentru a împiedica depărtarea epifizelor distale, dar și suficient de elastice pentru a permite depărtarea lor cu 1-2 mm și apoi revenirea lor. De aceea, lezarea lor duce la diastazis tibiofibular, în care statica și mișcările piciorului sînt compromise. În flexia plantară, lucrurile se petrec invers, epifizele distale apropiindu-se, iar partea îngustă a talusului pătrunde între ele. Ligamentele se relaxează.

ARTICULAȚIA TALOCRURALĂ

Articulația talocrurală este un ginglim. Ea are atît rol static în păstrarea echilibrului gambei pe picior, cît și rol dinamic în mișcările piciorului în mers. Talusul, os pe care nu se inseră nici un mușchi, prin poziția lui, are rol atît în statică, cît și în dinamică. El este solidar cu oasele piciorului în flexia acestuia pe gambă și solidar cu gamba în mișcările piciorului. Astfel, în

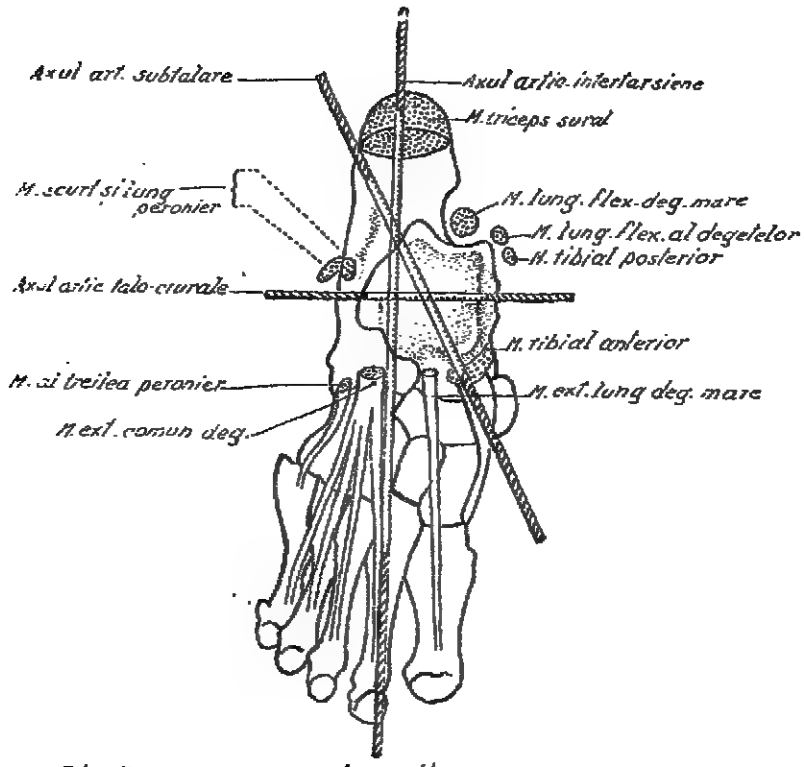

Fig. 215 – AXELE ARTICULAȚIILOR PICIORULUI (după REPCIUC)

statică prin el se transmit forțele de presiune la gambă, la cele două arcuri plantare. El este solid fixat între cele două maleole, care în același timp îi oferă și o oarecare protecție, aceasta contribuind la soliditatea articulației gleznei. Din această cauză, luxația la acest nivel este destul de rară.

Mișcările posibile în articulația talocrurală sînt flexia dorsală (flexia) și flexia plantară (extensia) a piciorului, care se fac în jurul unui ax transversal ce unește vîrful celor două maleole trecînd prin corpul talusului.

Flexia dorsală constă în apropierea dorsului piciorului de fața anterioară a gambei. Ea se realizează fie prin ridicarea dorsului piciorului spre gambă, concomitent cu coborîrea calcaneului, fie prin înclinarea anterioară a gambei. În această mișcare, trohleea talusului este fixată în scoaba tibiofibulară de către ligamentele colaterale, ceea ce nu mai permite mișcări de lateralitate ale piciorului în această articulație. Flexia dorsală va fi limitată de fasciculele posterioare ale ligamentelor colaterale, de tendonul lui Achile și de contactul dintre colul talusului cu marginea anterioară a scoabei tibioperoniere. Agenții motori sînt mușchii regiunii anterioare a gambei, care trec anterior de axul mișcării. Amplitudinea mișcării este de 15-20°.

Flexia plantară este mișcarea inversă, de depărtare a dorsului piciorului de fața anterioară a gambei. Este mai amplă decît precedenta, ajungînd la 45°. Ea este limitată de fasciculele anterioare ale ligamentelor colaterale și de contactul talusului cu marginea posterioară a scoabei tibiofibulare. Agenții motori trec posterior de axul mișcării și sînt reprezentați de mușchii posteriori ai gambei, cu excepția mușchilor popliteu și peronieri. Rolul cel mai important îl are mușchiul triceps sural. În general, mușchii flexori plantari sînt mai puternici decît antagoniștii lor, fapt explicabil prin aceea că au acțiune antigravitațională, împiedicînd tendința de înclinare anterioară a gambei. În mers, iau punct fix pe piciorul de sprijin și mențin astfel gamba vertical.

ARTICULAȚIILE PICIORULUI

Articulațiile subtalară, talocalcaneonaviculară și calcaneocuboidiană, deși distincte anatomic, se comportă totuși ca o unitate funcțională. Aceasta face ca, deși avînd fiecare un ax propriu, mișcările să se facă în jurul unui ax rezultant sau de compromis. În articulația subtalară se produc mișcările de *inversiune* (supinație) și de *eversiune* (pronație). În inversiune, marginea medială a piciorului este ridicată, pe cînd cea laterală este coborîtă. Eversiunea este mișcarea inversă. Dar aceste mișcări se completează în celelalte articulații ale tarsului și în primul rînd în articulația calcaneocuboidiană. Din cauza participării ambelor articulații, axul migrează în cursul mișcării, existînd astfel axe instantanee: acestea pot fi înlocuite printr-un ax de compromis care trece oblic spre inferior, posterior

și lateral prin colul talusului, sinus tarsi și străbate calcaneul, ieșind pe fața lui laterală, în apropierea trohleei peroniere. În afară de acesta mai există un ax transversal al articulației talocrurale, cît și unul sagital al articulației medio-tarsiene. În jurul ultimului se produc mișcări pure de pronație și de supinație. Datorită însă triplei oblicități a axului de compromis, supinația se asociază cu adducția și cu un grad de flexie dorsală, iar pronația cu abducția și cu flexia plantară. Astfel, mișcările piciorului sînt în realitate mișcări combinate. În inversiune, navicularul alunecă medial și inferior pe capul talusului, încît partea supero-laterală a acestuia rămîne descoperită; în același timp, calcaneul se înclină lateral în jurul ligamentului interosos talocalcanean iar partea sa posterioară se îndreaptă lateral; în această mișcare, calcaneul antrenează și cuboidul, cele două oase fiind solidarizate prin ligamentul calcaneocuboidian plantar. În eversiune, lucrurile se petrec invers. Inversiunea este limitată de partea laterală a ligamentului talocalcanean interosos și de mușchii peronieri, iar eversiunea de mușchiul tibial și de ligamentul deltoid.

Agenții motori ai inversiunii sînt situați posteromedial de axul mișcării, fiind reprezentați de mușchii posterior ai gambei, cu excepția mușchiului popliteu. Ei sînt mai bine reprezentați decît antagoniștii lor; numai mușchiul triceps sural, cel mai puternic dintre ei, dezvoltă o forță egală cu a tuturor mușchilor care produc eversiune. Explicația se datorează faptului că mușchii care produc inversiunea sînt mușchi antigravitaționali.

Agenții motori ai eversiunii trec lateral de axul mișcării și sînt mușchii peronieri în primul rînd, ajutați de mușchii regiunii anterioare a gambei. Mușchiul tibial anterior participă la una sau la cealaltă din mișcări.

În ce privește mușchiul lung extensor al halucelui, el trece chiar între axul articulației subtalare și cel al articulației mediotarsiene. Deci, teoretic fiind situat medial de articulația medio-tarsiană, ar trebui să producă inversiunea în această articulație, dar fiind lateral de axul de compromis, ar trebui să producă eversiunea. În realitate, el acționează asupra articulației tibiotalare care este mai mobilă.

În aceste mișcări, talusul se solidarizează cu oasele gambei, permițînd producerea mișcărilor în celelalte articulații. Funcționarea simultană a articulațiilor talocalcaneene și medio-tarsiană se datorează atît conformației fețelor articulare, cît și ligamentelor puternice care le unesc.

În partea anterioară a tarsului, fețele articulare sînt plane, permițînd mișcări de alunecare care le completează pe precedentele, asigurîndu-se totodată elasticitatea tarsului în timpul mersului.

BOLTA PICIORULUI

În ansamblu, piciorul este astfel alcătuit, încît trebuie pe de o parte să asigure sprijinul întregului corp iar pe de altă parte să asigure mobilitatea acestuia. Realizarea acestor funcții este posibilă datorită structurii sale boltite.

Astfel, piciorul prezintă un *arc longitudinal* (arcus pedis longitudinalis) format dintr-un *arc medial* (pars medialis) și unul *lateral* (pars lateralis) și o *boltă transversă* (arcus pedis transversalis). Arcul medial al bolții longitudinale este format din talus, navicular, cuneiform și primele trei metatarsiene. Arcul lateral este format din calcaneu, cuboid și ultimele două metatarsiene. În partea posterioară a piciorului, arcul medial se suprapune peste cel lateral. Prin faptul că osul cuboid se află între calcaneu și cuneiformul lateral, poate fi socotit că intră oarecum și în alcătuirea arcului medial, contribuind astfel la unirea celor două arcuri. Prin această poziție el reprezintă cheia de boltă. Bolta transversală pornește de la cuboid prin cuneiforme, avînd înălțimea maximă la nivelul cuneiformului II. O a doua boltă transversală ar corespunde capetelor metatarsienelor.

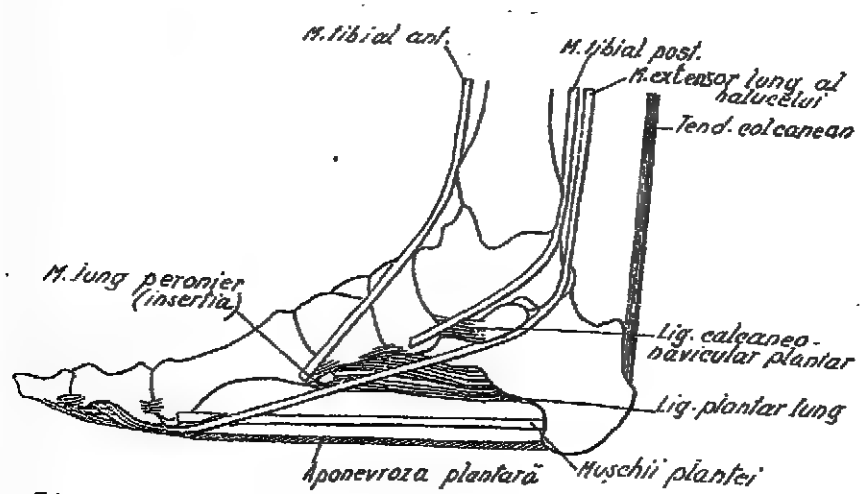

Fig. 216 – MENȚINEREA BOLȚII PLANTARE LONGITUDINALE (după LANZ)

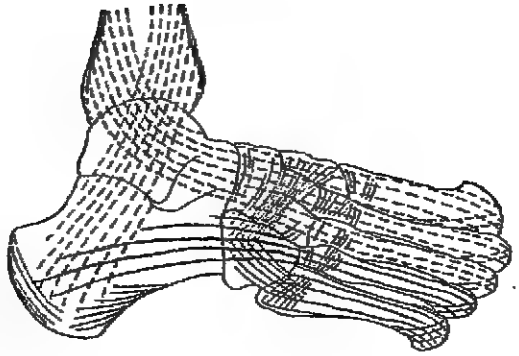

Fig. 217. ORIENTAREA TRABECULELOR OSOASE LA NIVELUL PICIORULUI.

În acest fel piciorul se sprijină posterior pe calcaneu iar anterior pe capetele metatarsienelor și în special pe al primului. La realizarea contactului cu solul participă și marginea laterală a piciorului. Arcul lateral, care este mai puțin boltit, reprezintă arcul de sprijin, pe cînd cel medial, care este mai înalt, intrînd în contact mai puțin cu suprafața de sprijin, reprezintă arcul de mișcare.

Bolta piciorului se deosebește de bolțile întîlnite în tehnică, atît prin faptul că are de suportat greutatea variabilă a corpului, cît și prin faptul că nici liniile de forță și nici punctele de sprijin nu sînt constante. De aceea este necesară întărirea ei, la care contribuie mai mulți factori.

În primul rînd conformația oaselor piciorului, la care fețele dorsale sînt mai lățite decît cele plantare. În al doilea rînd, trabeculele osoase sînt dispuse tocmai pe direcția arcurilor plantare. Talusul are rolul de a prelua presiunea de la gambă și de a o transmite prin punctele de sprijin ale piciorului către sol. De aceea, trabeculele sale continuă pe cele ale tibiei la nivelul trohleei sale. De la trohlee pornesc două sisteme trabeculare, unul spre tuberozitatea calcaneeană și altul spre articulația talonaviculară, continuîndu-se cu cele din oasele arcului medial. În calcaneu, un prim sistem pornește de la sinus tarsi la cuboid și apoi la ultimele metatarsiene, iar un al doilea sistem de trabecule se îndreaptă spre tuberozitatea sa.

În al treilea rînd, în întărirea boltei intervin cu rol pasiv mijloacele de articulație. Ligamentele solidarizează oasele, avînd rolul cimentului dintre pietrele de construcție. Aponevroza plantară unește punctele de sprijin ale boltei și împiedică îndepărtarea pilierilor. De aceea, secționarea ei duce la prăbușirea piciorului. Rol similar îl au toate ligamentele plantare.

În al patrulea rînd intervin mușchii care au rol activ prin tonusul lor și prin contracțiile lor globale, care previn turtirea arcurilor. Astfel, în menținerea arcului longitudinal medial intervin mușchii profunzi ai regiunii posterioar a gambei și mușchii care acționează aupra halucelui; în menținerea arcului lateral, mușchii lung peronier și cei ai degetului mic, iar în menținerea boltei transversale, în primul rînd mușchiul lung peronier, ajutat de mușchiul tibial precum și de mușchii adductori ai halucelui. Mușchii lungi stabilizează întregul arc longitudinal, pe cînd cei scurți asigură păstrarea echilibrului și adaptarea piciorului la contactul cu neregularitățile solului. Mușchiul lung flexor al halucelui reprezintă o întărire între sustentaculum tali și primul metatarsian, pe cînd mușchiul tibial posterior între subtentaculum tali și cuneiformul medial.

Degetele au rolul principal de a crește suprafața de sprijin a piciorului, mișcările lor prezentînd importanță secundară, subordonate rolului principal. Piciorul uman și-a sporit, în ansamblu, suprafața, fiind astfel proporțional mai mare ca la celelalte mamifere.

În plus, cele două maleole formează un sistem de direcție care împiedică deplasarea laterală a talusului. Acest rol revine în special maleolei peroniere, care coboară mai mult decît cea tibială. Marginea posterioară a epifizei distale a tibiei previne deplasarea posterioară a talusului.

Întreaga construcție a piciorului asigură astfel elasticitatea sa și asigură bolților sale o funcție dinamică, care le deosebește de cele întîlnite în tehnică. În ortostatism, piciorul se află în eversiune, dar în așa fel încît marginea sa laterală păstrează contactul cu solul. Aceasta este posibilă datorită rotirii primului cuneiform și a primului metatarsian și turtirii bolții transversale. De fapt, sprijinul în statică se realizează atît prin inversiune cît și prin eversiune, ceea ce face ca periodic să fie folosită una din bolți și nu ambele simultan. Cînd sarcina se mută de pe o boltă pe alta sau cînd calcaneul este ridicat de pe sol, greutatea este preluată de metatarsienele mijlocii.

În schimb, în mers, piciorul se transformă într-o pîrghie rigidă de gradul III, eversiunea fiind înlocuită cu inversiunea. Aceasta se datorează mușchilor care se găsesc în plantă.

ANATOMIA APLICATĂ A MEMBRULUI INFERIOR

ANATOMIA TOPOGRAFICĂ A MEMBRULUI INFERIOR

Membrul inferior este împărțit în regiuni topografice dispuse pe ambele fețe ale sale. Astfel, pe fața anterioară se găsesc: regiune anterioară a coapsei, a genunchiului, a gambei și regiune dorsală a piciorului; pe fața posterioară se găsesc: regiune fesieră, regiunea posterioară a coapsei, a genunchiului, a gambei și planta.

REGIUNEA FESIERĂ (regio glutea)

Regiunea fesieră este limitată superior de creasta iliacă, inferior de pliul fesier, lateral de verticala coborîtă de la spina iliacă antero-superioară, iar medial ajunge la șanțul interfesier. În profunzime este limitată de aripa osului iliac și de articulația șoldului. Această articulație are formă convexă, mai puțin proeminentă la tineri și bărbați. În artritele cronice ale articulației șoldului este tumefiată, cu plica fesieră mai puțin marcată. Ea este deformată în abcese, procese tumorale, luxații ale capului femural.

STRATIGRAFIE:

- *pielea*, groasă, cu păr puțin, cu numeroase glande sebacee, care pot fi sediul furunculelor;

- *panicului adipos* este bine reprezentat, compartimentat în areole, de septuri care se inseră pe fața profundă a pielii și pe fascie. El comunică atît cu țesutul adipos al fosei ischio—rectale — ceea ce explică migrarea colecțiilor purulente de la o regiune la cealaltă, cît și cu țesutul adipos situat profund de mușchiul fesier mare. Lipoamele dezvoltate la acest nivel pot comprima nervii superficiali și să producă sindroame dureroase pseudosciatice (Ackermann-Coppelman). În panicului adipos se găsesc nervi superficiali provenind din T_{11} - L_3 (nn. clunium superiori), din *nervul femurocutanat posterior* (nn. clunium inferiori) din *nervii sacrali și coccigieni* (nn. clunium medii) și din *nervul iliohipogastric*. Aceasta explică iradierea în regiunea fesieră a durerilor în leziunile vezicale sau rectale. În cazuri rare, cînd ultimii nervi toracici participă la inervația tegumentului fesei prin ramurile lor superficiale mai lungi, pot iradia aici durerile din pleurezii.

- *fascia fesieră* dependentă a fasciei lata se împarte, la marginea superioară a mușchiului fesier mare, într-o lamă superficială și alta profundă;

- *planul muscular superficial* este format de *mușchiul fesier mare*. Plica fesieră încrucișează marginea inferioară a mușchiului în treimea ei mijlocie și se termină supero-lateral de aceasta. Între planul muscular superficial și cel profund se găsește un strat de țesut adipos, care comunică atît cu panicului adipos al fesei cît și cu grăsimea din regiunile vecine. Astfel, prin marea incizură ischiadică comunică cu țesutul adipos din spațiul pelvisuberitoneal, iar prin mica incizură ischiadică, de-a lungul nervului ischiadic, cu fosa ischio-rectală. Inferior se continuă cu panicului

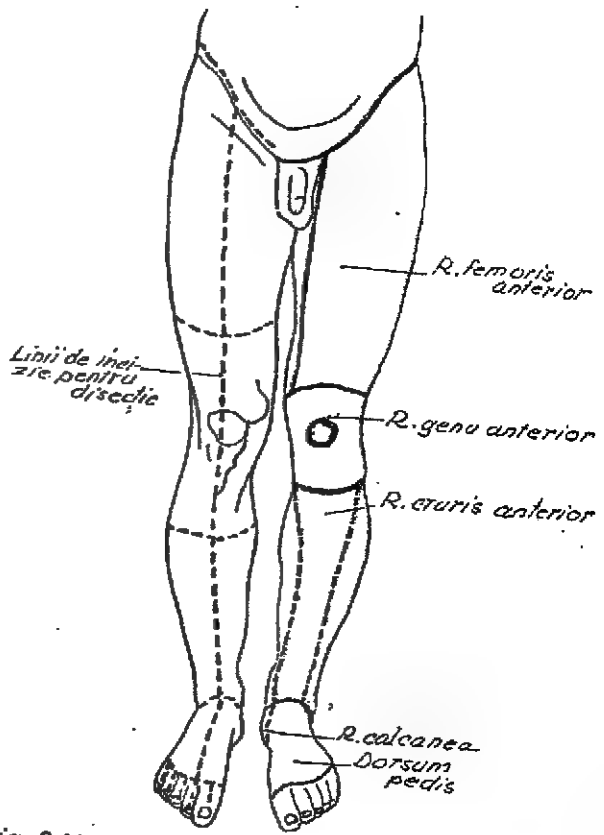

Fig. 278 REGIUNILE TOPOGRAFICE ALE MEMBRULUI INFERIOR (fața anterioară)

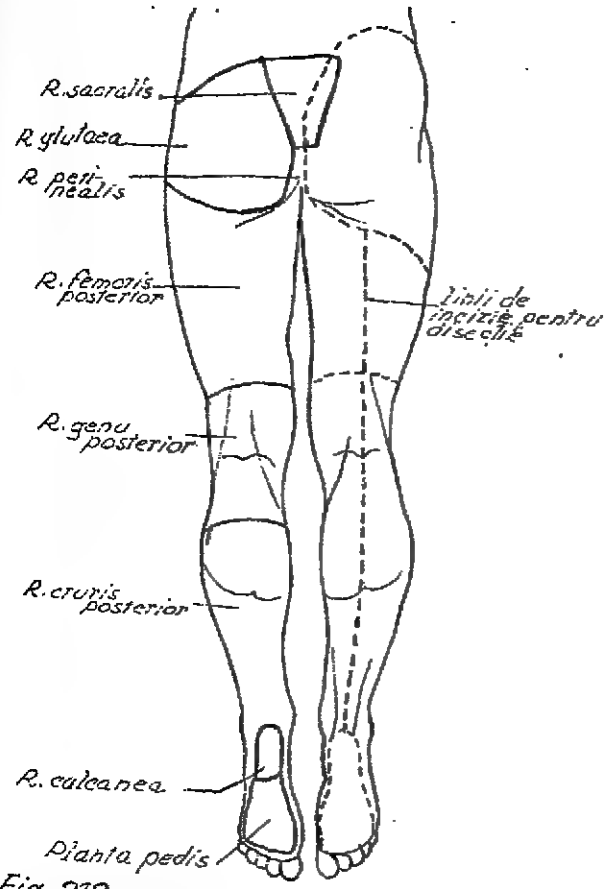

Fig. 219 - „REGIUNILE TOPOGRAFICE ALE FEȚII POSTERIOARE A MEMBRULUI INFERIOR.-

adipos al coapsei. În țesutul adipos, care se află profund de mușchiul fesier mare, pot apărea flegmoane care să provină fie din propagarea colecțiilor purulente din bazin, fie în urma injecțiilor sau a unor plăgi ale regiunii.

Între mușchiul fesier mare și tuberozitatea ischiadică se află bursa ischiadică, iar la nivelul trohanterului mare, bursa trohanterică. Colecțiile purulente, dezvoltate la nivelul lor, se propagă spre marginea inferioară a muschiului și coboară sub fascia lata, putînd ajunge uneori între mușchiul fesier mare și mușchiul vast lateral. În acest plan, în partea laterală a regiunii se află *mușchiul tensor al fasciei lata.*

- *planul muscular mijlociu* este format de *mușchiul fesier mijlociu.* În țesutul adipos, situat între planul mijlociu și cel superficial, se găsesc *vasele* și *nervii fesieri superiori;*

- *planul muscular profund* este format, de sus în jos, de *mușchii fesier mic, piriform, gemen superior, obturator intern, gemen inferior, obturator extern, pătrat femural,* precum și de *fibrele proximale ale mușchilor semitendinos, semimembranos și biceps femural.* Acest plan este acoperit superior de mușchiul fesier mijlociu, iar inferior de mușchiul fesier mare. Mușchiul piriform împarte marea gaură ischiadică într-un spațiu suprapiriform și unul infrapiriform. Prin spațiul suprapiriform trec spre interstițiul dintre mușchii fesier mare și mijlociu, *artera fesieră superioară* și *nervul fesier superior,* ambii acoperiți de *venele fesiere superioare.* Prin *spațiul infrapiriform* trec dinspre lateral spre medial: *nervul ischiadic, artera fesieră inferioară, nervul fesier inferior,* iar medial *mănunchiul vasculonervos rușinos intern.* Posterior și medial de nervul ischiadic trece *nervul cutanat femural posterior.* Mănunchiul vasculonervos rușinos intern ocolește spina ischiadică și ligamentul sacrospinos pentru a pătrunde prin mica incizură ischiadică în fosa ischiorectală. Artera rușinoasă internă se află mai lateral de artera fesieră inferioară, apoi o încrucișează anterior. Medial de ea se află nervul omonim. Lateral de mănunchiul vasculonervos rușinos intern se află nervul pentru mușchiul obturator intern. Prin spațiul suprapiriform se pot produce hernii fesiere, sacul herniar așezîndu-se mai întîi profund de mușchiul fesier mare. Dacă hernia se dezvoltă, ea progresează inferior spre marginea inferioară a mușchiului.

- *planul osteoarticular* este format de marele trohanter, de fața posterioară a colului femural, de capsula articulației șoldului, de fosa iliacă externă, de marea și mica incizură ischiadică, separate prin spina ischiadică.

DESCOPERIRI:

Descoperirea *nervului ischiadic* se face folosind ca repere intersecția verticalei paralele cu creasta sacrală medie, situată la 9-10 cm lateral de aceasta și linia situată la 3 cm inferior și paralel cu linia dintre spina iliacă postero-superioară și vîrful marelui trohanter. Această intersecție corespunde ieșirii nervului din pelvis. Distal se repereză un punct situat la unirea pătrimii mediale cu trei pătrimi laterale ale liniei ischitrohanteriene, iar inferior de aceasta punctul situat la jumătatea plicii fesiere. Bolnavul este așezat în decubit ventral. Incizia pielii se face perpendicular pe linia ischiotrohanteriană, la unirea treimii mediale cu cele două treimi laterale, fiind lungă de 10 cm. Treimea superioară a inciziei va fi deasupra liniei ischiotrohanteriene, iar cele două treimi inferioare distal de aceasta. Se disociază fascia și mușchiul fesier mare, în țesutul adipos de sub mușchi găsindu-se nervul ischiadic situat de obicei ceva mai medial de linia de incizie.

Nervul ischiadic poate fi descoperit și la nivelul plicii fesiere, linia de incizie fiind verticală, lungă de 8 cm. În acest caz, disocierea fasciei se va face cu grijă, deoarece în dedublarea ei se află nervul femurocutanat posterior. Nervul ischiadic se găsește la marginea inferioară a mușchiului fesier mare pe care îl răsfrîngem superior și lateral de originea mușchiului

semimembranos și a capului lung al mușchiului biceps femural, pe care îl îndepărtăm medial.

Prezența vaselor și nervilor care ies prin spațiul infrapiriform indică și conduita în practicarea injecțiilor intramusculare. Pentru aceasta, fesa este împărțită printr-o linie orizontală trecînd prin vîrful marelui trohanter și alta perpendiculară pe aceasta, ce trece prin spina iliacă postero-superioară, în patru cadrane: supero-medial, supero-lateral, infero-medial și infero-lateral. Injecțiile intramusculare în regiunea fesieră se vor face numai în cadranul supero-lateral, cu un ac lung de 8-10 cm, gros, care se introduce perpendicular pe piele, cît mai adînc, pentru a depăși panicului subcutanat. Înainte de injectarea substanței medicamentoase se aspiră pentru a verifica dacă nu am pătruns într-un vas sanguin.

Plăgile penetrante ale regiunii fesiere pot interesa datorită raporturilor de vecinătate, organele din pelvis. Astfel, pot fi afectate vezica urinară, rectul. Pot fi lezate, de asemenea, mănunchiurile vasculonervoase din regiune, ceea ce duce la apariția hematoamelor.

REGIUNEA ANTERIOARĂ A COAPSEI

Regiunea anterioară a coapsei este delimitată *superior* de plica ce corespunde ligamentului inghinal, *inferior* de o linie care trece la 2-3 cm superior de rotulă, *lateral* de verticala dintre marele trohanter și condilul lateral, iar *medial* de verticala coborîtă de la pubis la condilul medial. În profunzime se întinde pînă la septul intermuscular lateral și pînă la prelungirea profundă a septului intermuscular medial, care separă mușchii grupului medial de mușchii posteriori ai coapsei. Partea proximală a regiunii se întinde în profunzime pînă la articulația șoldului. Regiunea este convexă, cu reliefuri musculare mai evidente.

STRATIGRAFIE:

- *pielea* mobilă, cu peri scurți, mai groasă lateral, aderă la ligamentul inghinal;

- *panicului adipos*, variabil ca dezvoltare, conține vena safenă mare în partea medială a regiunii, limfatice tributare ganglionilor inghinali superficiali, ramuri din nervii femural și genitofemural. În trigonul femural, panicului adipos este mai bine dezvoltat, conține ganglioni inghinali superficiali și arterele rușinoase, epigastrice superficiale și circumflexa iliacă superficială. Vena safenă mare străbate fascia, vărsîndu-se în vena femurală la 3-4 cm inferior de ligamentul inghinal.

- *fascia lata* a fost descrisă anterior;

- *planul muscular*, format lateral din mușchiul tensor al fasciei lata, din mușchii anteriori și mediali ai coapsei. *Mușchiul croitor* traversează în diagonală regiune anterioară a coapsei, de sus în jos și dinspre lateral spre medial, trecînd în acest traiect peste *mușchiul cvadriceps*. *Mușchiul gracilis* corespunde limitei mediale a regiunii. Lateral de acesta se găsesc, de la suprafață în profunzime, *mușchii lung adductor, scurt adductor și mare adductor*. Mușchiul lung adductor depășește inferior mușchiul scurt adductor și intră în raport cu mușchiul marele adductor.

În partea superioară a regiunii se delimitează *trigonul femural* (trigonum femurale) descris de Scarpa. Acesta este delimitat astfel: *superior* - ligamentul inghinal, *lateral* - mușchiul croitor, *medial* - mușchiul ad-

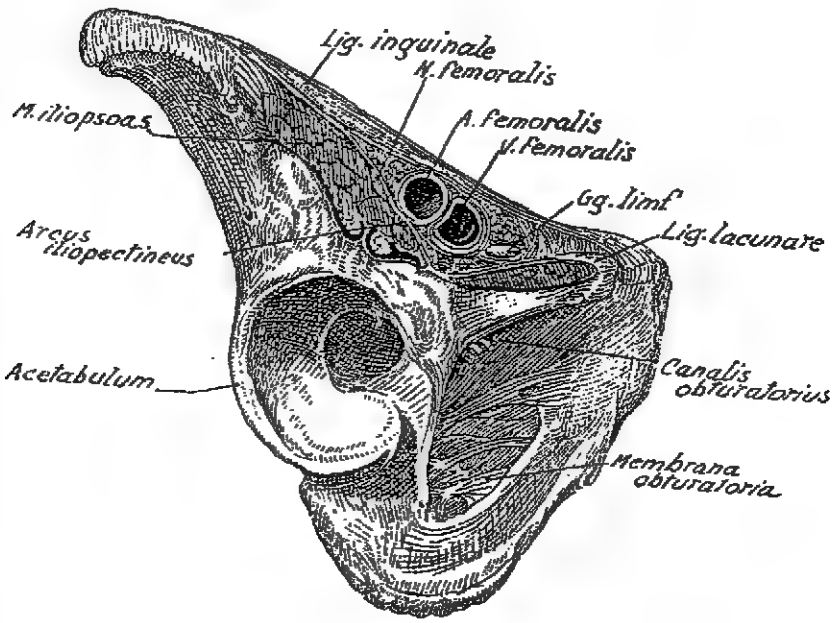

Fig. 220 LACUNA VASCULARĂ ȘI MUSCULARĂ

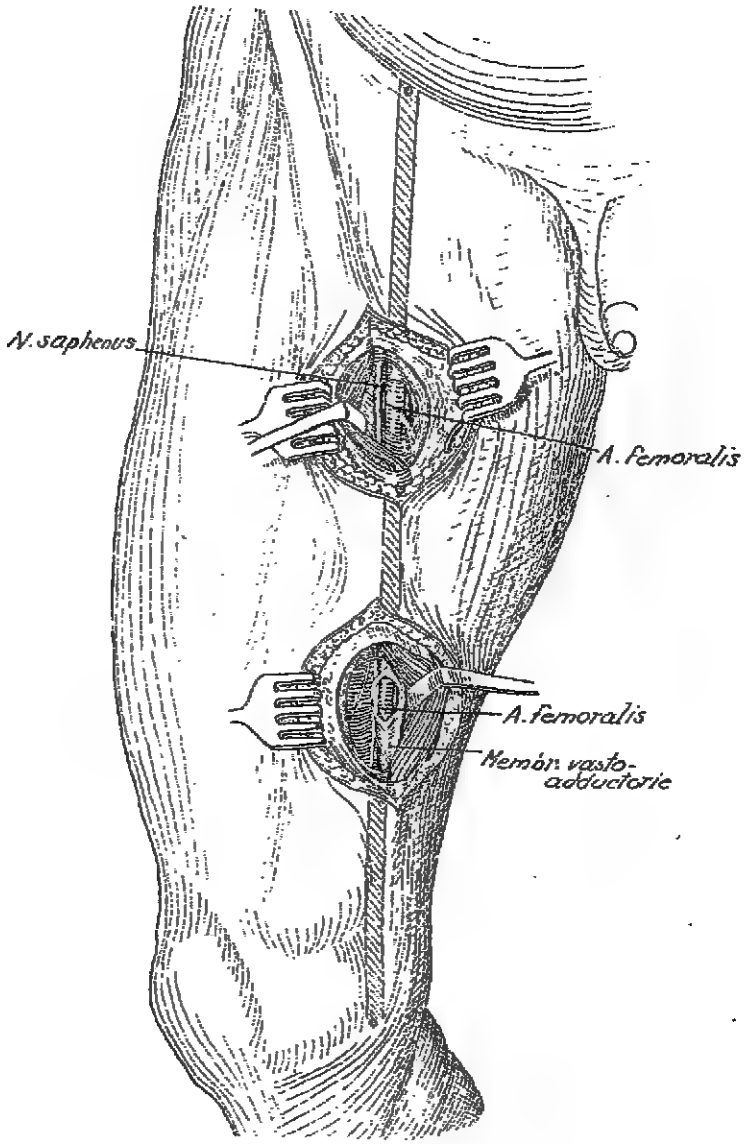

Fig. 221-DESCOPERIREA ARTEREI FEMURALE

ductor lung, *anterior* - de piele, paniculul adipos cu formațiunile vasculonervoase superficiale descrise și fascia cribroasă. Aria sa este formată în profunzime, *lateral de mușchiul iliopsoas și fascia sa, iar medial* de mușchiul pectineu și fascia sa. Vîrful triunghiului este format de întîlnirea mușchilor croitor și adductor lung. Trigonul conține, dinspre lateral spre medial: *nervul, artera* și *vena femurală*. La nivelul său din artera femurală se desprind arterele epigastrică superficială, rușinoase, circumflexă iliacă superficială și femurala profundă. De asemenea, nervul femural se împarte în ramurile sale. Vasele femurale se găsesc în teaca formată de fascia lata (vezi fascia lata). Raporturile acestora, atît între ele cît și cu mușchiul croitor, au fost descrise (vezi artera femurală).

Palparea tuberculului pubic are importanță în diferențierea herniilor inghinale de cele femurale, primele fiind superior de acesta, pe cînd cele femurale inferior. Herniile femurale se prezintă ca tumefacții în partea medială a coapsei, inferior și lateral de tuberculul pubic. Ele sînt mai frecvente la femeie din cauza diametrelor transversale pelviene mai mari, precum și datorită peretelui abdominal, în urma sarcinilor repetate.

Uneori, herniile femurale pot fi confundate cu dilatarea mai mare a venei safene mari, la locul ei de vărsare în vena femurală. Diferențierea se face prin faptul că dilatările venoase pot fi pulsatile și reapar la trecerea din decubit dorsal în ortostatism, pe măsură ce vena se umple din nou.

DESCOPERIRI: vasele femurale. Descoperirea vaselor femurale se face cunoscînd linia lor de proiecție, care se întinde de la jumătatea ligamentului inghinal pînă la marginea posterioară a condilului medial al femurului. Pentru descoperirea lor în trigonul femural, incizia pielii se face pe linia de proiecție, pe o lungime de 7 cm, inferior de jumătatea ligamentului inghinal. În paniculul adipos se evită ganglionii inghinali superficiali, vasele și nervii. Se palpează pulsul arterei prin comprimare pe os, posterior de ligamentul inghinal. Fascia cribroasă este încărcată pe o sondă începînd dinspre ligamentul inghinal în jos și apoi se incizează. Artera se izolează cu grijă, pentru a nu leza vena, procedîndu-se la ligatura ei.

Puncția arterei femurale se face în scop terapeutic și în scop diagnostic. Acul se introduce adaptat la seringă, perpendicular pe tegumente la locul în care se percepe pulsul, imediat sub ligamentul inghinal. După introducerea pe 2-3 cm în profunzime, în seringă vine sînge roșu arterial. După injectarea substanței sau după recoltare se comprimă artera prin intermediul tegumentelor, cu un tampon, timp de cîteva minute, pentru a evita producerea unui hematom.

Puncția venei femurale se face sub ligamentul inghinal, la 1 cm medial de locul unde se palpează pulsul arterei femurale. Prin puncție venoasă se poate recolta sînge în scop diagnostic, sau se poate introduce o substanță radioopacă (flebografie).

În partea mijlocie a coapsei, după incizia tegumentelor pe o lungime de 7-8 cm, se reperează mai întîi vena safenă mare, pentru a nu o leza. Se încarcă fascia lata pe sondă și se incizează de sus în jos. Se identifică mușchiul croitor și se abate lateral. Profund de el se palpează artera. Cu sonda canelată se disociază foița profundă a fasciei mușchiului croitor și se ligaturează vasul.

Pentru descoperirea arterei femurale în canalul adductorilor, membrul inferior este așezat cu coapsa în abducție și cu gamba flectată. Incizia pielii se face la 4 cm superior de condilul femural medial. Se incizează apoi paniculul adipos și fascia, după care se reperează marginea anterioară a mușchiului croitor, care se abate posterior. Cu indexul se palpează în profunzime coarda formată de mușchiul adductor mare, imprimînd coapsei mișcări de abducție. Membrana vasto-adductorie se încarcă pe sondă, folosind orificiul prin care este perforată de nervul safen, și apoi se incizează. Se descoperă și se izolează artera și se procedează la ligatura ei.

Vena safenă mare se proiectează pe linia care unește jumătatea ligamentului inghinal cu baza maleolei tibiale. Ea se descoperă în trigonul femural, la jumătatea coapsei sau la nivelul condilului medial al femurului. După incizarea tegumentelor se disociază longitudinal, cu sonda, paniculul adipos. Descoperirea venei are ca scop în clinică cateterizarea sa. Cateterizarea venoasă constă în introducerea în venă a unui ac gros sau a unui cateter (tub de plastic), după prealabila descoperire a vasului. Manevra are drept scop introducerea parenterală de lichide de substituție sau de sînge în cantități mari pe perioade îndelungate. După descoperirea venei se introduc sub ea două fire de nylon. Pe vas se practică o butonieră prin care se introduce cateterul spre proximal. Firul superior se leagă deasupra butonierei pe tub, iar cu cel inferior se ligaturează, sub butonieră, vena. Apoi se suturează țesutul adipos subcutanat, se pansează tegumentul iar tubul de plastic se racordează la sistemul de perfuzie.

Nervul femural se descoperă pe linia care unește jumătatea ligamentului inghinal (la 1 cm lateral de acesta) cu un punct situat la 1 cm lateral de artera femurală. După incizia tegumentului se disociază țesutul adipos și se secționează fascia lata. Ca reper folosim în permanență pulsul arterei femurale. Fascia se secționează la 1 cm lateral de arteră, sub ligamentul inghinal și apoi cu indexul se palpează fața medială a mușchiului iliopsoas. Pe această față se află nervul femural.

Medial de articulația șoldului, în jurul găurii obturate și profund de mușchii gracilis și adductori se găsește mușchiul obturator extern. Superior, el participă la delimitarea *canalului obturator* (vezi bazinul osos), prin care pelvisul comunică cu partea superioară a regiunii anterioare a coapsei. Prin acest canal trece *mănunchiul vasculo-nervos obturator*, înconjurat de țesut adipos, care comunică cu cel din spațiul subperitoneal precum și cu cel din regiunea anterioară a coapsei. Aceasta explică posibilitatea migrării colecțiilor purulente. Prin acest canal se pot produce herniile obturatoare care sînt situate de obicei în strînse raporturi cu mănunchiul vasculonervos. De aici rezultă două consecințe practice și anume: evitarea lezării arterei obturatoare în intervențiile chirurgicale și posibilitatea compresiunii nervoase, cu dureri consecutive, de către sacul herniar. Aceste dureri pot iradia la nivelul mușchilor adductori.

Nervul obturator se descoperă folosind linia sa de proiecție întinsă între tuberculul pubic și vîrful trigonului femural. După incizia tegumentelor se ligaturează vasele rușinoase superficiale și se secționează fascia lata. Se pune în evidență interstițiul dintre mușchii pectineu și adductor lung; ramura superficială a nervului obturator se află pe mușchiul adductor scurt. Se îndepărtează mușchii adductor lung și scurt, iar pe suprafața mușchiului adductor mare se află ramura profundă a nervului. Ambele ramuri se urmăresc pînă la ieșirea din canalul obturator;

Planul osteoarticular este format de cadrul osos al găurii obturate, de articulația șoldului și de diafiza femurului. Diafiza femurală poate fi abordată pe cale anterioară, în lungul marginii mediale a mușchiului drept femural, sau pe cale laterală, de-a lungul septului intermuscular lateral.

Articulația șoldului se punctionează fie anterior, fie lateral. Pentru puncția anterioară, bolnavul este

așezat în decubit dorsal, cu coapsa flectata la 10°, abdusă și rotată lateral. Se palpează artera femurală pe linia dintre cele două trohantere. Acul este introdus la 1 cm lateral de arteră pînă la planul osos format de colul femural. Se retrage 2 mm și se aspiră sau se injectează în articulație după scopul urmărit. Puncția laterală se face cu coapsa extinsă, abdusă și rotată medial. Acul se introduce razant la vîrful trohanterului mare, în partea lui anterioară, transversal. După 3-4 cm, el va veni în contact cu colul femural.

REGIUNEA POSTERIOARĂ A COAPSEI (regio femoris posterior)

Regiunea posterioară a coapsei este limitată *superior* de plica fesieră, *inferior* de un plan ce trece la

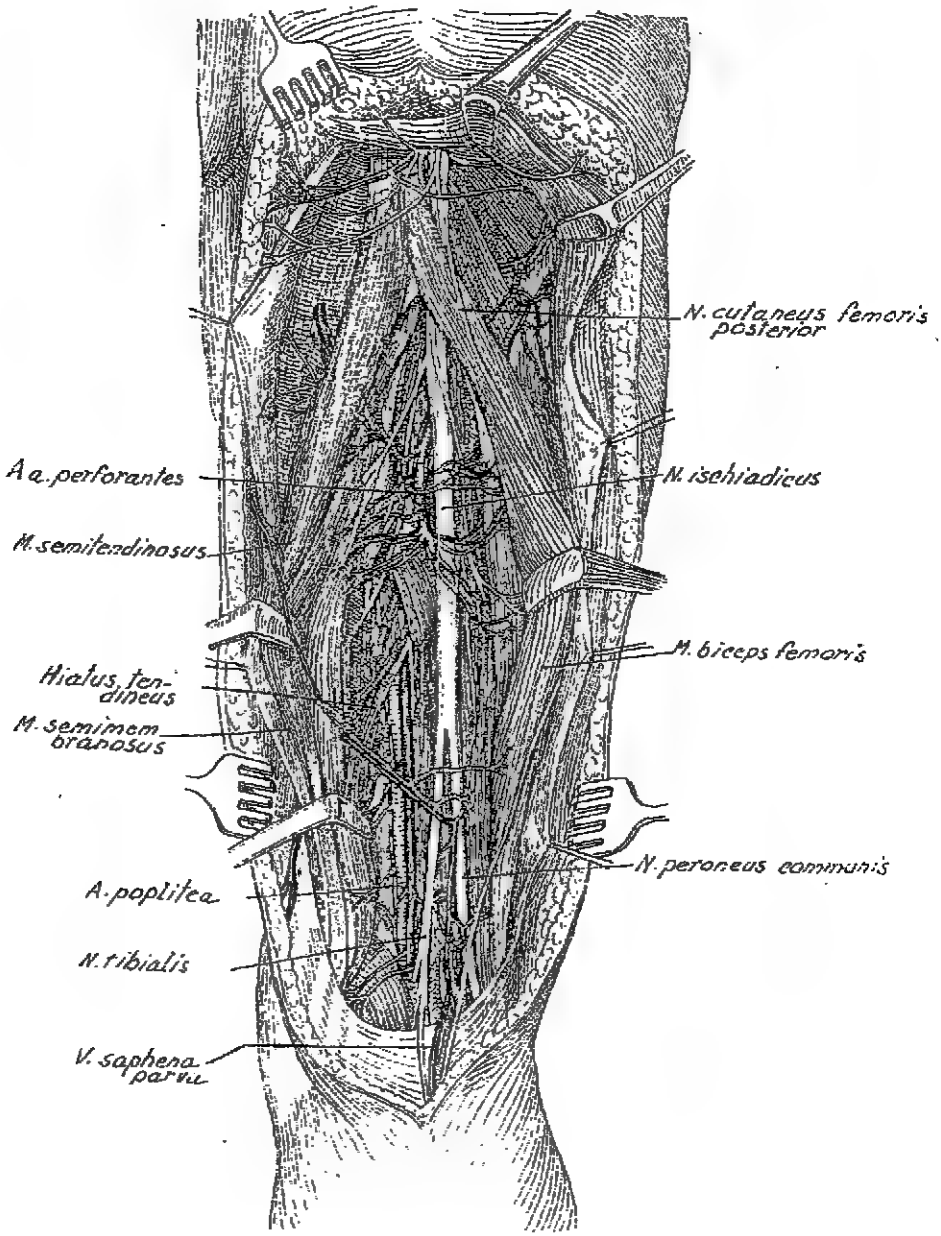

Fig. 222 REGIUNEA POSTERIOARĂ A COAPSEI DREPTE

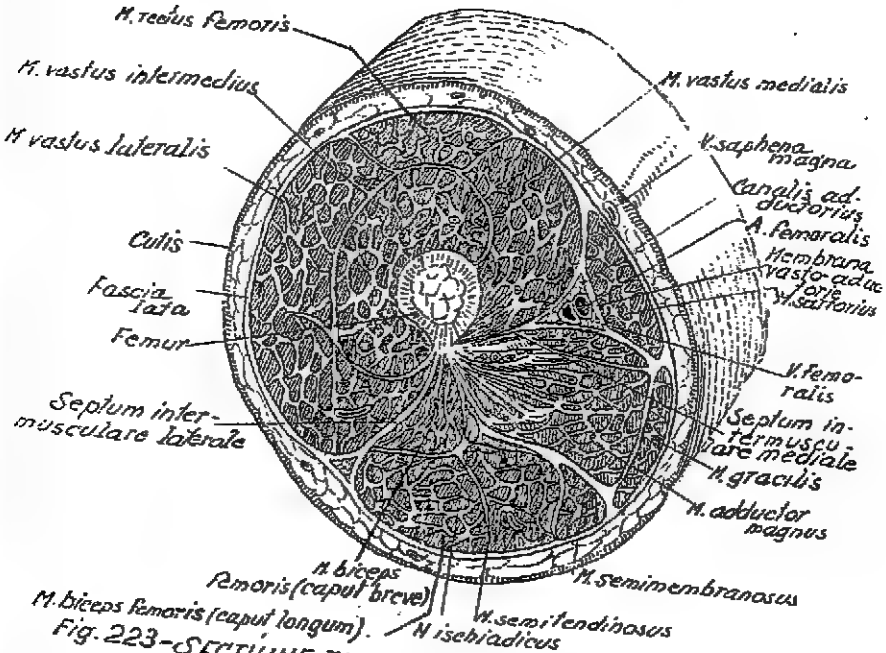

Fig. 223-SECȚIUNE TRANSVERSALĂ PRIN COAPSA DREAPTĂ (1/3 medie).-

2-3 cm superior de rotulă, lar *lateral* și *medial*, ca și regiunea anterioară a coapsei. În profunzime se întinde pînă la septul intermuscular lateral și pînă la prelungirea profundă a celui medial. Ea este convexă.

STRATIGRAFIE:

- *pielea*, subțire, puțin mobilă, în special în partea superioară a regiunii, cu pilozitate redusă;

- *paniculul adipos*, variabil dezvoltat, conținînd venele tributare, vena safenă mare, anastomoza dintre aceasta și vena safenă mică, ramurile nervoase din nervii femural, obturator intern și femurocutanat posterior;

- *fascia lata*;

- *planul muscular superficial* este format medial de mușchiul semimembranos iar lateral, de capul scurt al mușchiului biceps femural. Distal ei se îndepărtează unul de celălalt.

- *planul muscular profund* este format medial de m.semimembranos iar lateral de capul scurt al m.femural. Ei acoperă mușchiul adductor mare. Între mușchii planului profund și mușchiul adductor mare se găsește țesut adipos care conține: nervul ischiadic, arterele perforante, circumflexa medială și artera comitantă a nervului ischiadic cu venele lor satelite. Acest țesut adipos comunică superior cu cel fesier, iar inferior cu cel din regiunea poplitee. Regiunea posterioară a coapsei comunică prin hiaturile mușchiului adductor mare cu regiunea anterioară a coapsei. Aceste comunicări reprezintă căi de propagare ale colecțiilor purulente. În partea distală a regiunii se poate găsi bifurcația nervului ischiadic;

- *planul osos* este reprezentat de diafiza femurală cu linia aspră.

DESCOPERIRI:

Nervul ischiadic. Descoperirea nervului ischiadic se face incizînd tegumentele pe linia sa de proiecție, apoi se disociază paniculul adipos. Se secționează fascia lata și se pătrunde cu indexul între mușchii biceps femural și semitendinos. Aici se palpează nervul și se evidențiază pe sonda canelată.

REGIUNEA ANTERIOARĂ A GENUNCHIULUI (regio genu anterior)

Regiunea anterioară a genunchiului este limitată *superior* de linia orizontală care trece la 2-3 cm superior de rotulă, *inferior* de linia orizontală care trece prin tuberozitatea tibiei, iar *lateral* și *medial* de două verticale ce trec prin marginile posterioare ale celor doi condili. În profunzime, regiunea anterioară a genunchiului se întinde pînă la trohleea femurală.

La suprafață se observă *rotula*, mărginită de două șanțuri verticale, *ligamentul rotulei*, *tuberozitatea*

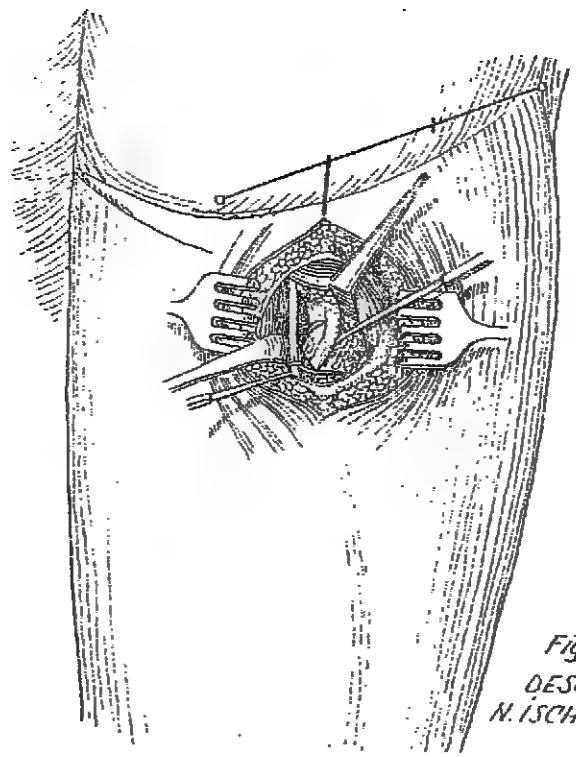

Fig. 224
DESCOPERIREA
N. ISCHIADIC

tibiei, *extremitatea inferioară a femurului* și *capul fibulei*. Articulația genunchiului este ușor explorabilă în această regiune. Prezența de sînge sau puroi în bursele periarticulare duce la ștergerea șanțurilor de pe marginile rotulei.

STRATIGRAFIE:

- *pielea* este groasă;

- *panicului adipos*, puțin dezvoltat, conține bursele articulare descrise. Aceste burse fiind superficiale, pot fi frecvent sediul bursitelor acute, care necesită incizie cu drenaj de ambele părți ale rotulei; în caz contrar, colecția purulentă se poate extinde în profunzime.

În acest plan se găsesc: rețeaua articulară a genunchiului, vena safenă mare, ramuri nervoase din nervii safen, obturator peronier comun.

Pentru puncționarea articulației genunchiului, gamba este flectată la 10-15°. Locul de puncționare se află la intersecția orizontalei (ce trece la 10-15 mm superior de baza rotulei) cu verticala care trece prin marginea laterală a patelei. Se folosesc ace lungi de 10 cm, cu diamentrul de 1 mm, care se introduc oblic spre centrul articulației, cu mîna împingînd patela în sus, prin apăsare trigitală pe bursele din jurul ei.

- *fascia lata* se continuă cu fascia gambei;

- *planul muscular* este reprezentat de tendonul mușchiului cvadriceps, de tendoanele mușchilor labei de gîscă, lateral de tractul iliotibial și bursele articulare descrise;

- *planul osteoarticular* este format de rotulă, ligamentul patelar, retinaculele patelei și de prelungirea subcvadricipitală a sinovialei genunchiului.

REGIUNEA POSTERIOARĂ A GENUNCHIULUI (regio genu posterior)

Regiunea posterioară a genunchiului are limite care corespund celei precedente. Cînd gamba este flectată, regiunea este excavată, limitată lateral și superior de proeminența tendonului mușchiului biceps femural, medial de tendoanele mușchilor semimembranos și semitendinos, iar inferior de capetele mușchiului gastrocnemian. Cînd gamba este extinsă, regiunea este ușor proeminentă, limitată de reliefurile musculare. Poziția cu gamba flectată este poziția de examinare clinică iar cea cu gamba extinsă, pentru intervenții chirurgicale. Această regiune corespunde *fosei poplitee* (fossa poplitea).

STRATIGRAFIE:

- *pielea* este subțire, mobilă, cu pliuri transversale;

- *panicului adipos* este de grosime variabilă, se continuă cu cel al regiunilor vecine, conține vase mici,

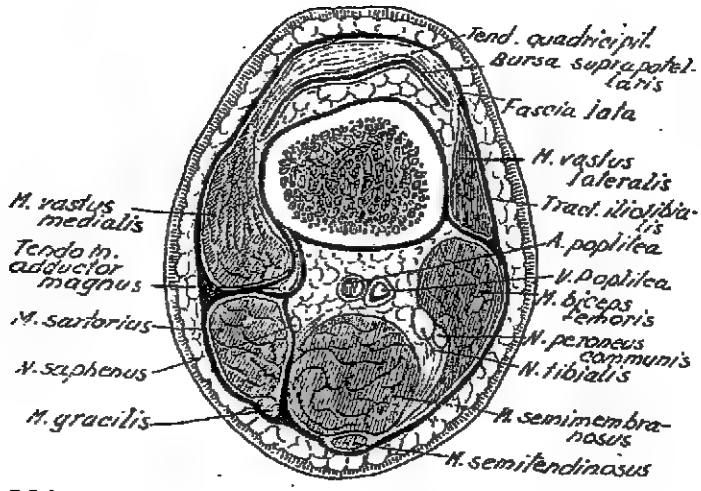

Fig. 225 SECȚIUNE TRANSVERSALĂ PRIN PARTEA SUPERIOARĂ A REGIUNII POPLITEE

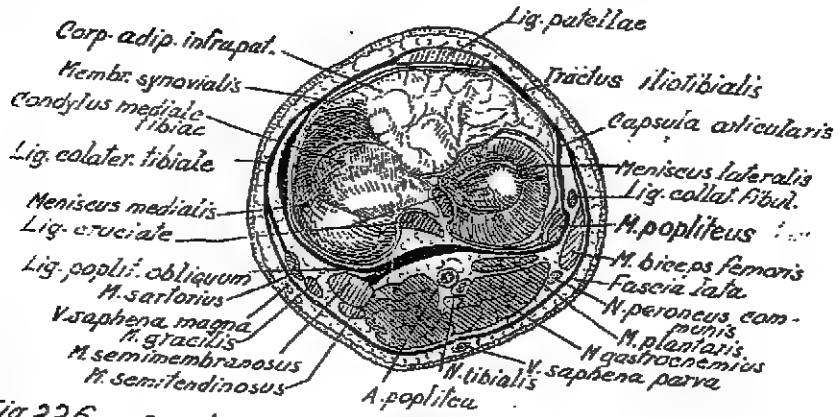

Fig 226 SECȚIUNE TRANSVERSALĂ PRIN GENUNCHIUL DREPT

vena safenă mică, ramuri aparținînd nervilor femurocutanat posterior, safen și fibular comun;

- *fascia lata* se continuă cu fascia gambei;

- *planul muscular*, ale cărui componente delimitează fosa poplitee. Limitele acesteia sînt tendoanele următorilor mușchi: *supero-medial* mușchiul semitendinos (superficial) și mușchiul semimembranos (profund); *supero-lateral* mușchiul biceps femural; *infero-medial* capul medial al mușchiului gastrocnemian; *infero-lateral* capul lateral al mușchiului gastrocnemian și mușchiul plantar;

- *planul osteoarticular* este constituit din fața posterioară a epifizei distale a femurului, a tibiei, fibulei (părțile lor proximale), fața posterioară a articulației genunchiului, mușchiul popliteu și originea fibulară a mușchiului solear.

Fundul fosei poplitee este constituit de spațiul cuprins între ramurile de bifurcație ale liniei aspre, fața posterioară a articulației genunchiului, fața posterioară a tibiei în porțiunea situată superior de linia oblică și de mușchiul popliteu. Fosa poplitee este acoperită de planurile superficiale amintite. În unghiul ei superior are loc de obicei bifurcația nervului ischiadic.

Conținutul fosei poplitee este reprezentat de mănunchiul vasculonervos popliteu, care, de la suprafață în profunzime și dinspre lateral spre medial, este format din: nervul tibial, vena poplitee și artera poplitee. În jurul vaselor se găsesc *ganglionii limfatici po-*

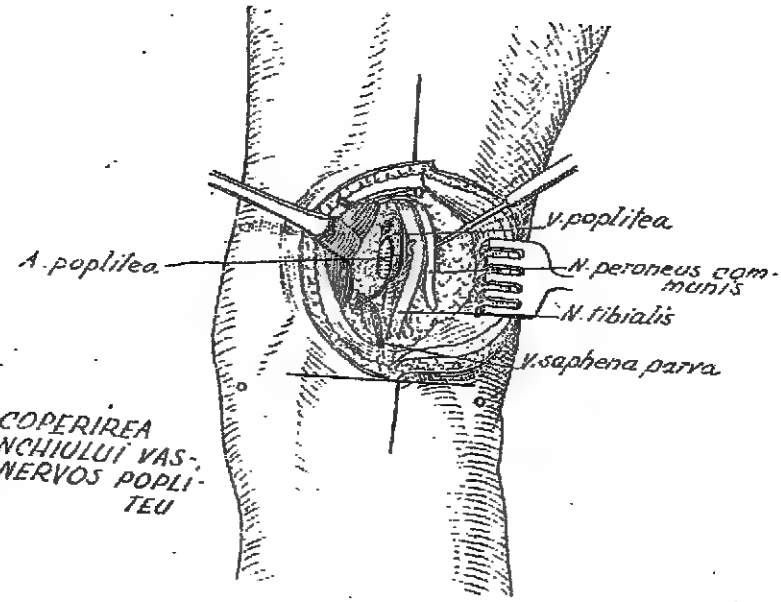

Fig. 22. DESCOPERIREA MANUNCHIULUI VASCULO-NERVOS POPLITEU

plitei. În jurul vaselor se găsește grăsime abundentă, care se continuă cu grăsimea din regiunea posterioară a coapsei și cu cea din regiunea posterioară a gambei. La acest nivel, artera poplitee emite ramurile sale iar vena safenă mică se varsă în vena poplitee.

Inflamația ganglionilor poplitei este dificil de depistat în primele etape, datorită poziției lor profunde și a paniculului adipos în care se găsesc, ceea ce le permite să se hipertrofieze fără a fi dureroși. Supurația lor poate fi consecința osteomielitei epifizei distale a femurului sau a infecțiilor articulației genunchiului.

Pe de altă parte, amintim că anevrismul arterei poplitee este aproape la fel de frecvent ca și al aortei toracice. Atunci cînd el apare în porțiunea de arteră situată în triunghiul inferior al fosei poplitee, prin interesarea ramurilor colaterale care pleacă din artera poplitee, există riscul apariției gangrenei. Comprimarea nervilor vecini produce dureri puternice. Uneori, el poate duce la erodarea oaselor și articulației vecine.

DESCOPERIRI:

Artera și vena poplitee. Descoperirea arterei și venei poplitee se face după linia longitudinală de proiecție, care unește vîrfurile fosei poplitee. Bolnavul este culcat în decubit ventral, cu un sac de nisip sub gleznă, pentru a imprima o ușoară flexie a gambei. Tegumentele se incizează pe o lungime de 8-10 cm, se secționează fascia, protejînd vărsarea venei safene mici. Se palpează nervul tibial, care apare ca o coardă întinsă în extensia gambei, iar medial de el se dilacerează țesutul adipos. Se îndepărtează medial mușchiul semimembranos iar nervul tibial, lateral. Se procedează la disecția vaselor și pentru a ajunge la arteră, vena poplitee se îndepărtează lateral.

Nervul fibular comun. Pentru descoperirea nervului fibular comun se incizează tegumentul la 1-1,5 cm medial de tendonul mușchiului biceps femural, paralel cu acesta. Fascia se incizează cu grijă pe sondă, imediat profund de ea găsindu-se nervul. Fiind foarte ușor lezabil, se recomandă să se lucreze cu grijă.

REGIUNEA ANTERIOARĂ A GAMBEI (regio cruris anterior)

Regiunea anterioară a gambei este limitată: *superior* de orizontala ce trece imediat inferior de tuberozitatea tibiei, *inferior* de orizontala ce trece prin vîrful maleolelor, *medial* de marginea anterioară a tibiei, iar *lateral* de marginea laterală a fibulei, ajungînd în *profunzime* pînă la oasele gambei și membrana interosoasă. Ea este convexă.

STRATIGRAFIA:

- *pielea* este subțire, puțin mobilă, fiind frecvent sediul ulcerelor varicoase;

- *paniculul adipos* este mai bine reprezentat în partea superioară a regiunii, conține vasele superficiale, iar în partea inferioară a regiunii, nervul fibular superficial, nervul cutanat dorsal medial și nervul intermediar. Anterior de maleola laterală se află porțiunea incipientă a venei safene mici;

- *fascia gambei*, de pe care pornesc cele două septuri intermusculare, anterior și posterior. În partea inferioară a regiunii se condensează formînd retinaculele mușchilor extensori;

- *planul muscular* cuprinde mușchii anterior și mușchii laterali ai gambei. Mușchii anteriori ai gambei, dinspre medial spre lateral, sînt: tibialul anterior, ex-

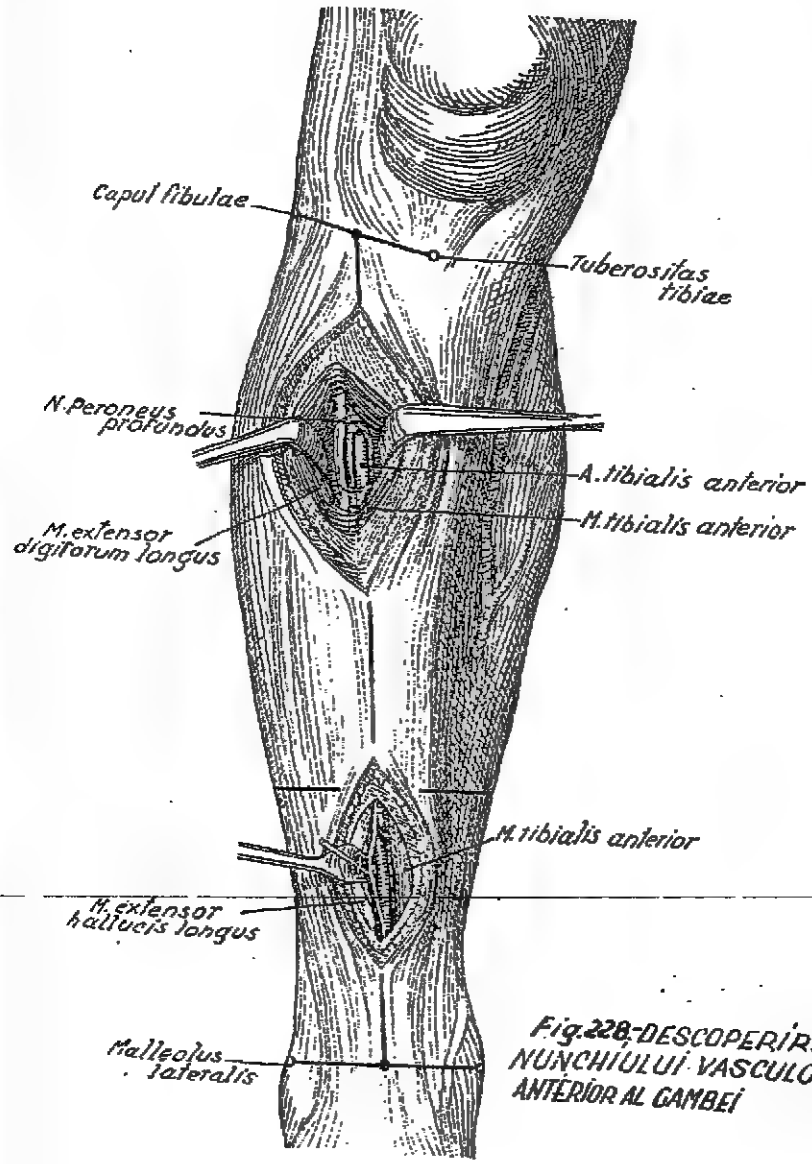

Fig. 228. DESCOPERIREA MĂNUNCHIULUI VASCULONERVOS ANTERIOR AL GAMBEI

tensorul lung al halucelui (în partea inferioară a regiunii), extensorul lung al degetelor și peronierul al III-lea. *Mănunchiul vaculonervos anterior al gambei* se află în partea superioară a regiunii, între mușchii tibial anterior și lung extensor al degetelor, iar în cea inferioară, între mușchii tibial anterior și lung extensor al halucelui. El este format din *nervul fibular profund, artera tibială anterioară, venele tibiale anterioare și vase limfatice.* În partea superioară a regiunii, nervul se află lateral de arteră, pentru a o încrucișa la jumătatea gambei, trecînd medial. Distal, în contact cu membrana interosoasă, trece, din regiunea posterioară a gambei, *ramura perforantă* a arterei fibulare.

Mușchii grupului lateral sînt separați de precedenții prin septul intermuscular anterior iar de cei ai regiunii posterioare, prin septul intermuscular posterior. Sînt reprezentați de *mușchiul peronier lung*, care acoperă *mușchiul peronier scurt*. Între ei se află *nervul fibular superficial*, care în jumătatea distală a

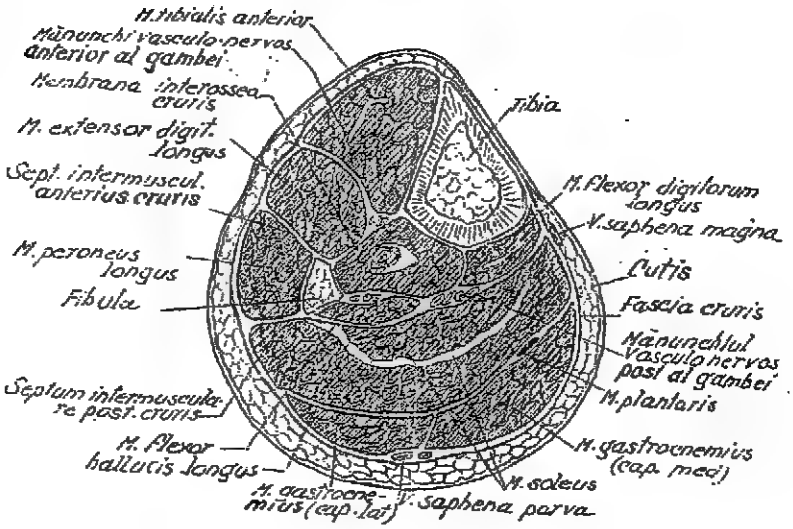

Fig. 229. SECȚIUNE TRANSVERSALĂ PRIN GAMBA DREAPTĂ (⅓ medie)

gambei devine superficial, ramificîndu-se în nervii cutanat dorsal medial și intermediar.

Distal, mușchii din regiunea anterioară a gambei trec prin teci fibroase înveliți în teci sinoviale (vezi fascia gambei). Artera tibială anterioară încrucișează posterior spre medial tendonul mușchiului lung extensor al halucelui. La nivelul celor două maleole se află cele două rețele arteriale.

- *planul osteofibros* este format de tibie, fibulă și membrana interosoasă.

DESCOPERIRI: descoperirea *arterei, venei tibiale anterioare și a nervului fibular profund* se fac folosind o linie de proiecție comună care începe de la depresiunea dintre capul fibulei și tibie pînă la jumătatea liniei bimaleolare anterioare. Bolnavul este culcat în decubit dorsal. Incizia tegumentelor, lungă de 8 cm, începe la 4-5 cm inferior de capul fibulei, după care sonda se introduce transversal în apropierea buzei mediale a plăgii operatorii, sub fascie. Ea este îndreptată lateral, pînă ce întîlnește o rezistență, moment în care se secționează transversal. Cu indexul se explorează planul subiacent pînă ce se simte septul intermuscular anterior. Se dilacerează interstițiul dintre mușchii tibial anterior și lung extensor al degetelor, anterior de sept. Această manevră se începe cu prudență dinspre distal spre proximal, pentru a proteja inserțiile superficiale ale celor doi mușchi peronieri. Pentru precizarea interstițiului căutat se pot face mișcări de flexie-extensie ale piciorului, prin care evidențiem mai bine mușchiul lung extensor al degetelor. După incizia fasciei și disocierea interstițiului muscular, se identifică componentele mănunchiului vasculonervos anterior al gambei.

Descoperirea mănunchiului vasculonervos anterior al gambei la nivelul gleznei se face pe aceeași linie de proiecție. Incizia, lungă de 6 cm, se face 4 cm superior de linia bimaleolară. Se incizează fascia și apoi, cu indexul sub buza medială a plăgii, se explorează marginea anterioară a tibiei. Posterior și lateral de tendonul mușchiului tibial, anterior, se găsesc vasele tibiale.

Descoperirea nervului peronier superficial se face în treimea inferioară a gambei, linia de proiecție întinzîndu-se între jumătatea distanței dintre marginea laterală a fibulei și creasta tibiei și baza metatarsianului IV. Incizia tegumentelor este lungă de 4-5 cm, nervul găsindu-se subcutanat pe fascie.

Descoperirea nervului fibular comun la nivelul colului fibulei. Pentru aceasta se incizează pielea pe o lungime de 3 cm, începînd de la capul fibulei spre marginea anterioară a osului, oblic și inferior. Se disociază tendoanele de inserție de la acest nivel și pe planul osos se găsește nervul.

REGIUNEA POSTERIOARĂ A GAMBEI (regio cruris posterior)

Regiunea posterioară a gambei are aceleași limite ca și precedenta. întinzîndu-se în profunzime pînă la oasele gambei, membrana interosoasă și septul intermuscular posterior. Are formă convexă.

STRATIGRAFIA:

- *pielea* este groasă și mobilă;

- *paniculul adipos*, variabil reprezentat, conține la nivelul tendonului lui Achile bursa calcaneană subcutanată, care poate fi sediul unor inflamații. Conține *vena safenă mică* situată inițial posterior de maleola fibulei, apoi pe mijlocul regiunii, pătrunzînd în fascie la jumătatea gambei. În axul gambei coboară *nervul sural cutanat medial* care în jumătatea distală se unește cu *nervul sural cutanat lateral* pentru a forma

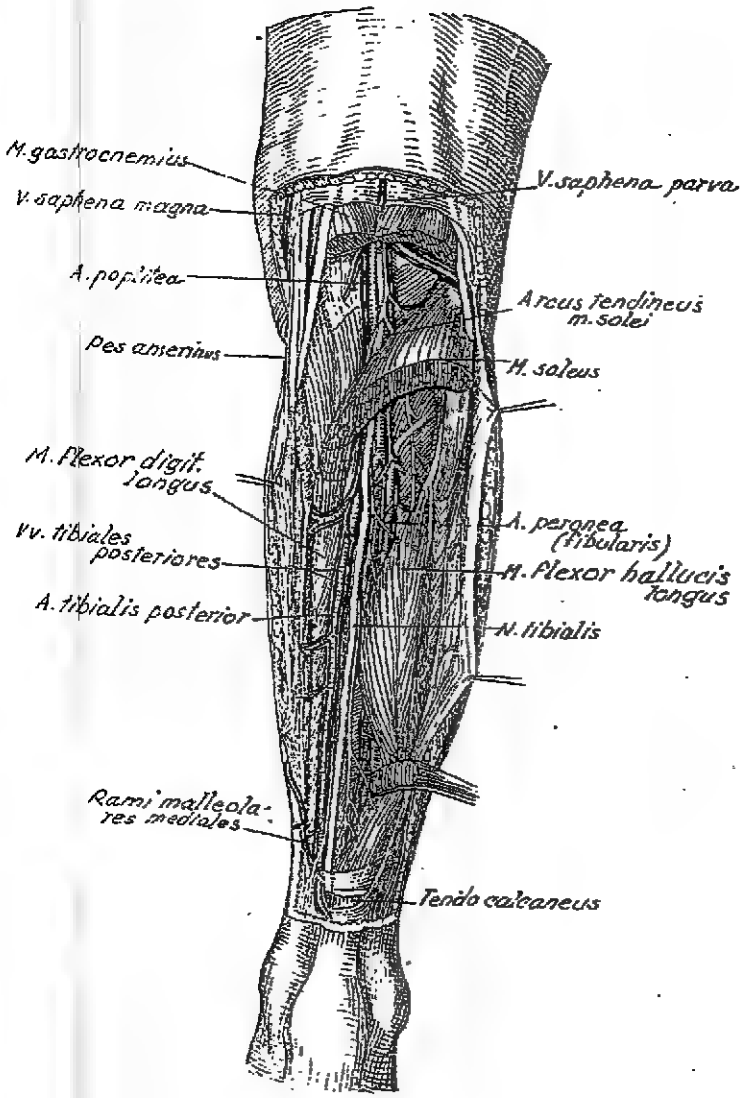

Fig. 230 REGIUNEA POSTERIOARĂ A GAMBEI

nervul sural; din acesta, în șanțul retromaleolar lateral se desprinde *nervul cutanat dorsal lateral*;

- *fascia gambei*, conținînd în jumătatea superioară a gambei, într-o dedublare a ei, *vena safenă mică* și *nervul sural cutanat lateral*. Distal se îngroașă, formînd *retinaculul mușchilor flexori*;

- *planul muscular superficial* este format de *mușchiul triceps sural*, cu cel trei părți componente ale sale. Pe sub arcada mușchiului solear trece mănunchiul vasculonervos posterior al gambei. Între mușchiul gstrocnemian și mușchiul solear se află *mușchiul plantar*;

- *planul muscular profund* este format, în partea proximală a regiunii, dinspre medial spre lateral, din următorii mușchi: *lung flexor al degetelor, tibial posterior* și *lung flexor al halucelui*. Distal, mușchiul tibial posterior încrucișează anterior mușchiul lung flexor al degetelor, așezîndu-se medial de el. Mănunchiul vasculonervos posterior al gambei, format din *artera tibială posterioară, venele satelite, nervul tibial* și *vase limfatice*, se găsește între mușchii tibial posterior și lung flexor al degetelor. Artera tibială posterioară împreună cu venele satelite sînt situate medial, iar nervul tibial, lateral. *Artera peronieră* coboară pe mușchiul tibial posterior, apoi între acesta și mușchiul flexor al halucelui.

Tendoanele mușchilor profunzi împreună cu mănunchiul vasculonervos posterior al gambei pătrund în șanțul dinapoia maleolei tibiale, transformat într-un canal. Raporturile lor la acest nivel au fost arătate (vezi anatomia descriptivă). În șanțul retromaleolar lateral, transformat în canal de retinaculul mușchilor peronieri, se găsesc mușchii peronieri cuprinși în teaca lor sinovială. La nivelul celor două maleole se află rețeaua maleolară;

- *planul osteofibros* corespunde feței posterioare a oaselor gambei, membranei interosoase și septului intermuscular posterior al gambei.

DESCOPERIRI: descoperirea *mănunchiului vasculonervos posterior al gambei* se face pe linia de proiecție, întinsă de la unghiul inferior al fosei poplitee pînă la șanțul retromaleolar medial. Se practică incizia pielii, lungă de 10 cm, apoi se secționează fascia gambei pe marginea medială a mușchiului gastrocnemian. Se abate medial capul medial al mușchiului gastrocnemian și se evidențiază mușchiul solear; acesta se secționează la 2-3 cm inferior de originea sa pe tibie, vertical, și se disociază cu o sondă. Profund de acest plan se găsesc elementele mănunchiului vasculonervos posterior al gambei.

Pentru descoperirea mănunchiului, în șanțul retromaleolar medial, se rotează medial piciorul, iar incizia pielii, lungă de 5 cm, se face la jumătatea distanței dintre maleola tibiei și tendonul lui Achile. Se

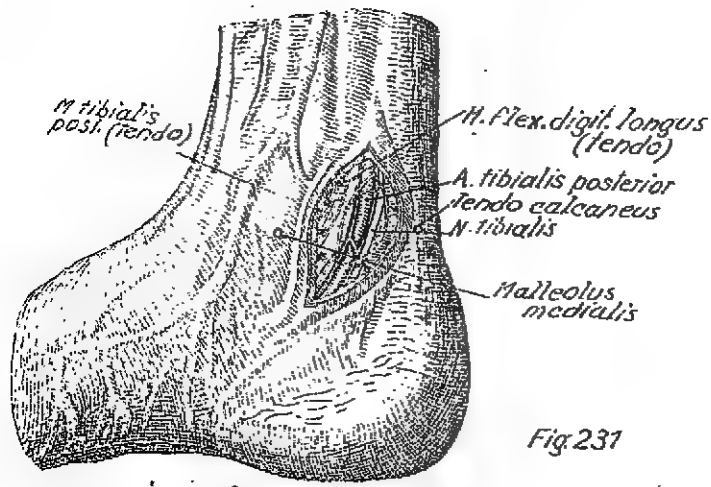

Fig. 231

DESCOPERIREA MĂNUNCHIULUI VASCULO NERVOS TIBIAL POSTERIOR-RETROMALEOLAR MEDIAL

secționează fascia la 1 cm anterior de marginea medială a tendonului lui Achile. Apoi se palpează tendoanele mușchilor de la acest nivel, îndepărtîndu-se lateral tendonul lui Achile. Se incizează teaca în care se găsesc vasele tibiale, nervul fiind situat lateral și profund de ele.

Descoperirea *venei safene mari* în regiunea posterioară a gambei se face folosindu-se de marginea medială a tibiei, față de care vena este situată la aproximativ 20 mm posterior.

Descoperirea *venei safene mici* se face în această regiune pe linia ei de proiecție, care corespunde verticalei duse la jumătatea regiunii posterioare a gambei.

DORSUL PICIORULUI (dorsum pedis)

Dorsul piciorului este delimitat *posterior* de linia bimaleolară, *anterior* pînă la vîrful degetelor, *lateral* și *medial* de marginile corespunzătoare ale piciorului. Planul osteoarticular reprezintă limita sa profundă, separîndu-l de plantă.

STRATIGRAFIE:

- *pielea*, subțire, este mai groasă la nivelul degetelor;
- *panicului adipos* este puțin dezvoltat, aici putînd apărea edemele de origini diferite. În grosimea sa se găsesc: *arcul venos dorsal al piciorului, venele metatarsiene și digitale dorsale ale piciorului, nervii cutanați dorsali (medial, intermediar și lateral) cu ramurile lor digitale*;
- *fascia dorsală a piciorului*;
- *planul musculotendinos* este reprezentat, dinspre medial spre lateral, de tendoanele *mușchilor tibial anterior, lung extensor al halucelui, scurt extensor al halucelui, lung extensor al degetelor și al III-lea pero-*

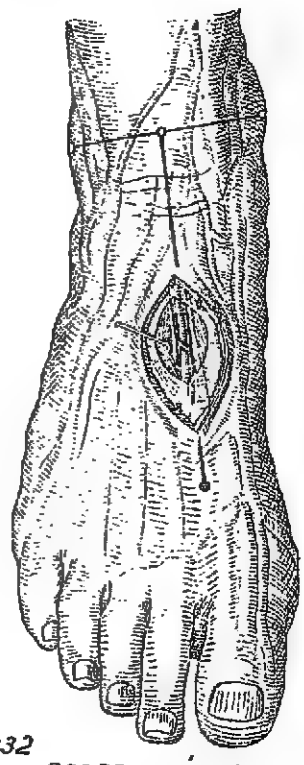

Fig. 232 DESCOPERIREA ARTEREI DORSALE A PICIORULUI. –

nier. Profund de acestea se găsește *mușchiul scurt extensor al degetelor*. *Artera dorsală a piciorului*, împreună cu venele satelite, se află în contact cu planul osos, între mușchii lung extensor al halucelui și scurt extensor al degetelor. La nivelul navicularului din ea pleacă *artera arcuată*, din care se desprind *arterele metatarsiene dorsale*, iar din acestea *arterele digitale dorsale*. Nervii fibular profund și superficial dau *nervii* digitali.

- *planul osteoarticular* este reprezentat de fața superioară a tarsului, metatarsului și falangelor cu articulațiile corespunzătoare.

DESCOPERIRI: *Artera dorsală a piciorului*. Descoperirea arterei dorsale a piciorului se face pe linia de proiecție cuprinsă între jumătatea liniei bimaleolare anterioare și primul spațiu interosos. Incizia pielii și a fasciei se face la 1 cm lateral de tendonul lung extensor al halucelui. Rețeaua venoasă superficială se pensează și se secționează. Se depărtează mușchiul scurt extensor al degetelor, iar sub acesta se găsesc vasele dorsale ale piciorului.

În această regiune se practică *limfografii*. În prima etapă se injectează subcutanat un colorant vital (patent blau 12% - 1 ml), care ne va ajuta să identificăm vasul limfatic datorită faptului că se absoarbe selectiv în acesta. După 3-4 minute se practică o incizie transversală de 2 cm la mijlocul feței dorsale a piciorului. Se caută subcutanat vasul limfatic, subțire și colorat albastru. Se izolează atent și se cateterizează după trecerea unui fir de nylon pe sub el în partea proximală. Tehnica cateterizării este aceeași ca la vene. Injectăm, apoi, foarte lent, vasul fiind friabil, o substanță de contrast hidro- sau liposolubilă (lipiodol ultrafluid 1-8 *c m³* în timp de 10-30 minute sau uneori chiar pînă la 1-3 ore). După aceasta se fac radiografii (la 1 minut, 30 minute, 1 oră, 24 ore) ale segmentelor membrului și ganglionilor regionali (rădăcina coapsei, pelvis etc.).

PLANTA PICIORULUI (planta pedis)

Planta piciorului este delimitată *posterior* de călcîi, *anterior* de vîrful degetelor, iar *lateral* și *medial* corespunde marginilor piciorului. *În profunzime* se întinde pînă la planul osteoarticular care o separă de dorsul piciorului. Partea sa care corespunde calcaneului reprezintă *regiunea calcaneană* (regio calcanea).

STRATIGRAFIE:

- *pielea* este mai groasă în punctele de contact cu solul, unde se pot dezvolta frecvent durioane. Este aderentă de planurile subiacente, bogată în glande sudoripare (hiperhidroza plantară) și lipsită de păr;

- *paniculul adipos*, mai dezvoltat la punctele de contact cu solul, conține vase superficiale și ramuri nervoase superficiale;

- *aponevroza plantară*, din care pornesc în profunzime septurile care separă cele trei loji plantare. Plăgile înțepate ale regiunii plantare pot interesa aponevroza plantară fără să afecteze și mușchiul scurt flexor al degetelor. În aceste cazuri se pot forma abcese plantare superficiale, care pot migra în paniculul adipos spre degete, printre fibrele aponevrozei, sau pot migra profund, între mușchiul scurt flexor al degetelor și mușchii mediali sau laterali.

Mușchii plantari mediali sînt dispuși în două planuri: superficial - *mușchiul abductor al halucelui* și profund - *mușchiul scurt flexor al halucelui*, între cele două capete ale ultimului găsindu-se tendonul mușchiului lung flexor al halucelui. Cei doi mușchi flexori trec din loja plantară mijlocie în cea medială, străbătînd septul intermuscular medial. În această lojă se află inserțiile *mușchilor tibial posterior* și *lung peronier*. Abcesele plantare profunde, formate în cazul înțepării și a mușchiului scurt flexor al degetelor, pot migra fie superior spre gambă, de-a lungul tendoanelor mușchilor lung flexor al degetelor și al halucelui, sau spre degete, de-a lungul tendoanelor mușchiului scurt flexor al degetelor.

Artera plantară medială este situată în partea superioară, în contact cu planul osos, iar în cea anterioară, pe scurt flexor al halucelui, în lungul mușchiului lung flexor al halucelui. *Nervul plantar medial*, situat inițial medial și apoi lateral de arteră, o însoțește pînă la navicular, unde se împarte în *nervii digitali plantari comuni* care vor da *nervii digitali plantari proprii*.

Mușchii plantari mijlocii sînt dispuși în trei planuri: superficial - *mușchiul scurt flexor al degetelor*; mijlociu - *mușchiul lung flexor al degetelor* (care încrucișează mușchiul lung flexor al halucelui), *mușchiul pătrat plantar* și *mușchii lombricali*; profund - *mușchiul adductor al halucelui* și *tendonul mușchiului lung peronier*, ultimul trecînd în loja medială. Între planul superficial și mijlociu se află mănunchiul vasculonervos plantar lateral, format din *artera*, *venele* și *nervul plantar lateral*. În interstițiul dintre mușchii mijlocii și laterali, nervul plantar lateral se bifurcă în ramurile: superficială și profundă. *Ramura superficială* a nervului plantar lateral se împarte în nervi digitali plantari comuni, iar aceștia în nervi digitali plantari proprii. Ramura profundă pătrunde sub mușchiul adductor al halucelui, însoțită de artera plantară laterală.

Mușchii plantari laterali sînt reprezentați superficial de *mușchiul adductor al degetului mic*, iar profund de *mușchiul scurt flexor al degetului mic*.

- *planul mușchilor interosoși*, plantari și dorsali, situați în spațiile interosoase. Pe mușchii interosoși plantari este așezat *arcul arterial plantar*, care medial se anastomozează cu ramura plantară profundă a arterei dorsale a piciorului. Din arcul plantar pornesc *arterele metatarsiene plantare* care se împart în *arterele digitale plantare comune*, iar acestea în *arterele digitale plantare proprii*.

- *planul osteoarticular* este format de fața inferioară a tarsului, metatarsului și falangelor cu articulațiile din ele.

DESCOPERIRI: *Arterele plantare*. Descoperirea arterelor plantare se face pe linia de proiecție întinsă de la vîrful maleolei tibiei la primul și respectiv al IV-lea spațiu metatarsian. Se secționează pielea și fascia, pentru descoperirea mănunchiului vasculonervos plantar lateral fiind necesară secționarea mușchiului

scurt flexor al degetelor. Ligaturarea lor se face de obicei în apropierea originii lor. Pentru descoperirea arcului arterial plantar se folosește ca reper ramura profundă a nervului plantar lateral.

DISECȚIA MEMBRULUI INFERIOR

DISECȚIA FEȚEI ANTERIOARE A MEMBRULUI INFERIOR

Pentru disecția feței anterioare a membrului inferior, cadavrul este culcat pe spate. Incizia pielii se face global, după o linie verticală care coboară de la jumătatea ligamentului inghinal pe mijlocul feței anterioare a întregului membru inferior, pînă la baza degetului III. De la aceasta se fac incizii transversale în lungul ligamentului inghinal, la 2-3 cm superior și inferior de rotulă, precum și la rădăcina degetelor. Lambourile cutanate create se disecă spre fața medială și respectiv laterală a membrului (fig. 218).

DISECȚIA REGIUNII ANTERIOARE A COAPSEI

După disecția tegumentelor, în paniculul adipos se caută vasele și nervii superficiali. Pe fața medială a coapsei se găsește *vena safenă mare*, care se urmărește pînă la locul de vărsare în vena femurală. Se caută anastomoza ei cu vena safenă mică. La nivelul arcului pe care vena safenă mare îl formează la vărsarea în vena femurală se caută și se disecă tributarele ei (venele epigastrică superficială, rușinoase externe). În raport cu acestea se găsesc arterele omonime care au originea în artera femurală.

În partea anterioară a coapsei se disecă *ramurile cutanate anterioare ale nervului femural*, iar în cea laterală *nervul cutanat femural lateral*. Nervul femurocutanat lateral se găsește în dedublarea fasciei lata, între cele două spine iliace anterioare. În apropierea crosei venei safene mari se văd *ganglionii inghinali superficiali* care vor fi izolați și apoi se va studia împărțirea lor. Vasele lor aferente și eferente se pot vedea și cu ochiul liber (fig. 193). După studierea lor îi îndepărtăm și găsim ramura femurală a nervului genitofemural. În partea mijlocie a feței mediale a coapsei se disecă *ramurile cutanate din nervul obturator*.

Disecția fasciei lata. Pentru studierea ei se îndepărtează paniculul adipos, păstrînd în contact cu fascia formațiunile vasculonervoase superficiale găsite. Se urmărește dispoziția ei, continuarea ei în regiunea posterioară a coapsei, inserțiile și fibrele care o întăresc, precum și comportarea ei față de mușchiul tensor al fasciei lata. La nivelul trigonului femural examinăm dispoziția faciei cribroase și a hiatusului safen.

Pe fața laterală a coapsei urmărim *mușchiul tensor al fasciei lata*, inserțiile lui și raporturile cu fascia. Pe marginea sa posterioară se caută ramura pe care o primește din nervul fesier superior.

Se trece la studiul tecii vaselor femurale. Pentru aceasta se secționează fascia cribroasă lateral de vena safenă mare și apoi se decolează fascia lata. Se studiază pereții tecii vaselor femurale la vîrful trigonului femural, raportul între vase și nervul femural, precum și ramurile ce pleacă din artera femurală. Disecția se prelungește superior, pînă la lacuna vasculară și musculară. Se pun în evidență limitele lacunei vasculare. Prin ridicarea anterioară a vaselor femurale se vede, posterior de ele, ligamentul pectineu. Pentru evidențierea ligamentului lacunar, vena este trasă lateral, iar prin îndepărtarea medială a vaselor femurale se vede arcul iliopectineu. Medial de vena femurală se examinează canalul femural cu pereții săi.

O parte din ramurile arterei femurale și anume cele superficiale (rușinoase, epigastrică superficială, circumflexă iliacă superficială) au fost puse în evidență încă de la studiul paniculului adipos. Ele sînt urmărite acum pînă la originea lor în artera femurală. Tot acum

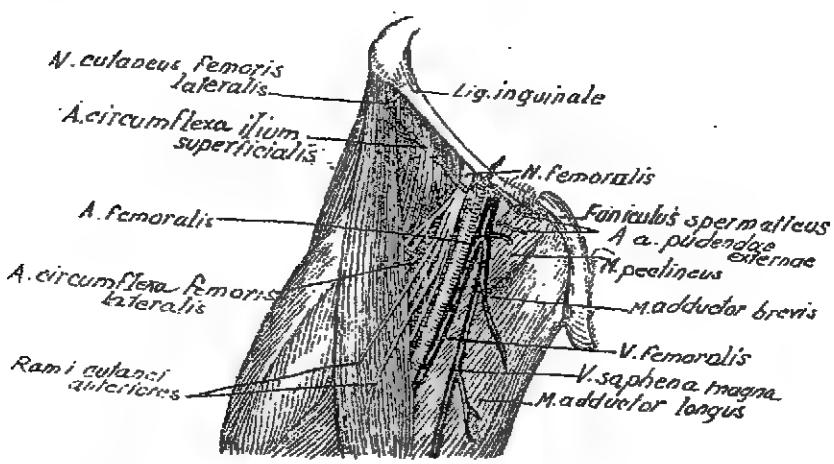

Fig. 233 DISECȚIA TRIGONULUI FEMURAL DREPT

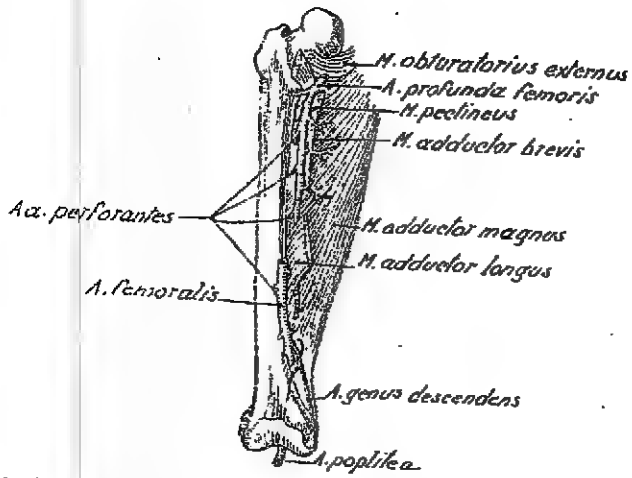

Fig 234 A. FEMURALĂ PROFUNDĂ

se poate căuta originea arterei femurale profunde. Totodată se evidențiază, lateral de vase, nervul femural, traiectul lui prin lacuna musculară și ramurile sale musculare și cutanate anterioare.

Se incizează teaca fascială a mușchiului croitor și se pune în evidență mușchiul. Pe fața lui profundă se găsesc ramuri cutanate ale nervului femural. Cu acest prilej se examinează comportarea fasciei lata la nivelul mușchiului. Urmărim inserția mușchiului croitor, traiectul său oblic pe fața anterioară a coapsei și raporturile sale. Se pun în evidență limitele trigonului femural precum și raporturile mușchiului croitor cu vasele femurale. Partea laterală a planșeului trigonului femural este formată de mușchiul iliopsoas iar cea medială de mușchiul pectineu. În partea mijlocie a coapsei, foița profundă a fasciei croitorului formează peretele anterior al tecii vaselor femurale. Aceasta este secționată pe sondă, fapt ce permite punerea în evidență a conținutului tecii precum și al celorlalți doi pereți. În treimea distală a coapsei se cercetează membrana vastoadductorie, dispoziția și raporturile ei; apoi o secționăm pe sondă, evidențiind canalul adductorilor cu limitele și conținutul său. Acum se pot revedea în ansamblu vasele și nervul femural, insistîndu-se asupra: raporturilor dintre ele, raporturilor cu mușchiul croitor, precum și asupra alcătuirii tecii lor în întreaga regiune anterioară a coapsei. Alături de ele este urmărit nervul safen și artera descendentă a genunchiului.

În continuare, mușchiul croitor se secționează la jumătate, cele două capete îndepărtîndu-se proximal și distal. Pentru prepararea mușchiului cvadriceps se începe prin recunoașterea și evidențierea mușchiului drept femural, care este urmărit superior pînă la spina iliacă antero-inferioară. În apropierea acestei origini se tracționează de mușchi, putîndu-se astfel examina tendonul său reflectat. Se procedează apoi la izolarea celor trei vaști. În continuare, se disecă artera femurală, a cărei origine a fost în prealabil găsită; acum se urmărește traiectul ei între mușchii vast medial și pectineu.

În continuare se disecă mușchii grupului medial al coapsei. Se începe cu cel medial - *mușchiul gracilis*, ale cărei inserții sînt urmărite proximal și distal. Pe mușchiu adductor lung se disecă ramura cutanată a nervului obturator. Profund de acesta, pe mușchiul adductor scurt, se găsește ramura anterioară a nervului obturator. Se urmăresc raporturile dintre cei doi mușchi și apoi se evidențiază mușchiul adductor mare. Artera femurală profundă este urmărită în continuare, precum și cele două artere circumflexe femurale. Dacă artera femurală profundă este trasă anterior, se poate urmări traiectul arterelor perforante spre regiunea posterioară a coapsei.

În partea proximală a regiunii, profund de mușchii adductori lung, scurt și pectineu, se află mușchiul obturator extern. Găsirea lui necesită secționarea mușchilor care-l acoperă. În raport cu aceștia se urmăresc ramurile nervului obturator.

DISECȚIA REGIUNII ANTERIOARE A GENUNCHIULUI

Disecția regiunii anterioare a genunchiului continuă pe cea a regiunii anterioare a coapsei. În *panicul adipos* se evidențiază ramuri nervoase superficiale provenite din nervul femurocutanat în partea laterală, din nervul femural în cea anterioară și din nervul safen în cea medială. Totodată se disecă și rețeaua articulară a genunchiului.

Se urmărește inserția fasciei lata și continuitatea ei cu fascia gambei. Apoi, fascia se secționează vertical, păstrînd pe cît posibil formațiunile superficiale.

În partea medială a genunchiului se termină disecția mușchilor croitor și gracilis, urmărindu-se inserția lor pe tibie, în cadrul piciorului de gîscă. Anterior se disecă tendonul mușchiului cvadriceps, studiindu-se comportarea celor patru părți care îl formează, la nivelul rotulei și la locul de inserție.

DISECȚIA REGIUNII ANTERIOARE A GAMBEI

În *panicul adipos* se disecă nervii și vasele superficiale. În partea superioară a regiunii se continuă disecția nervului safen. Vena safenă este urmărită în continuare distal, pînă la originea ei. În treimea mijlocie a gambei, lateral, nervul fibular superficial perforează fascia și se împarte în nervii cutanați dorsali, medial și intermediar.

Fascia gambei este curățată de grăsime, păstrîndu-se formațiunile superficiale. În partea distală a gambei se pot evidenția retinaculele mușchilor extensori și *mușchii peronieri*. Fascia se secționează vertical și se îndepărtează lateral. În partea proximală a regiunii, disecția ei este mai dificilă datorită inserțiilor musculare care se fac pe ea. De pe fața profundă a

fascii pornesc septurile intermusculare anterior și posterior. Septul intermuscular anterior este secționat la locul său de plecare din fascie, cu grijă pentru a păstra nervii peronieri.

Disecția mușchilor anteriori ai gambei. Identificarea lor se face începînd din partea distală a regiunii, unde, dinspre medial spre lateral, se găsesc tendoanele mușchilor tibial anterior, lung extensor al halucelui, lung extensor al degetelor și al III-lea peronier. De aici se urmăresc interstițiile dintre ei, spre proximal. Între mușchii tibial anterior și lung extensor al degetelor, iar distal - între primul și mușchiul lung extensor ai halucelui, se află *mănunchiul vasculonervos anterior al gambei.* Se pun în evidență părțile sale componente și raporturile dintre ele. Nervul fibular profund este urmărit lateral spre mușchii peronieri, pe sub care pătrunde în regiune, iar artera tibială anterioră spre partea proximală a membranei interosoase. Se disecă ramurile musculare ale nervului fibular profund și ramurile arterei tibiale anterioare: în partea proximală, cele care participă la formarea rețelei articulare a genunchiului, iar distal, cele care participă la formarea rețelelor maleolare. Distal, în contact cu membrana interosoasă, se caută artera peronieră, care vine din regiunea posterioară a gambei, străbătînd membrana interosoasă.

Disecția mușchilor grupului lateral al gambei. Izolarea lor se face dinspre distal, recunoscînd tendoanele mușchilor peronier lung și scurt. Între cei doi mușchi se găsește *nervul fibular superficial*, a cărei disecție a fost deja începută. Se urmărește pătrunderea lui în regiunea anterioară a gambei, unde perforează mușchiul peronier lung. La acest nivel se studiază bifurcația nervului fibular comun în raport cu capul fibulei. Cu această ocazie se poate completa și disecția nervului fibular profund.

În partea distală a regiunii se urmăresc retinaculele mușchilor extensori și mușchii peronieri, precum și comportarea tecilor fibroase și sinoviale ale acestora. După ce dispoziția retinaculelor a fost înțeleasă, se pot secționa pentru a urmări tendoanele mușchilor la acest nivel.

DISECȚIA REGIUNII DORSALE A PICIORULUI

În *paniculul adipos* se disecă arcul venos dorsal al piciorului, urmărindu-se atît venele metatarsiene și digitale dorsale, cît și modul de formare a celor două vene safene. Se urmăresc cei trei nervi cutanați dorsali ai piciorului și ramurile digitale care pleacă din ei. Se secționează în lung fascia dorsală a piciorului, păstrîndu-se ramurile nervoase; arcul venos dorsal al piciorului se secționează aproximativ la jumătate.

Se termină disecția mușchilor regiunii anterioare a gambei, urmărindu-se acum inserțiile lor. Sub tendoanele lor se găsesc mușchii scurți extensori ai halucelui și ai degetelor, care sînt urmăriți pînă la inserțiile lor pe falange. În raport cu aceștia se urmărește continuarea arterei tibiale anterioare cu *artera dorsală a piciorului.* Ea poate fi disecată pînă în primul spațiu interosos, odată cu nervul fibular profund și cu ramurile lor.

DISECȚIA FEȚEI POSTERIOARE A MEMBRULUI INFERIOR

Pentru disecția feței posterioare a membrului inferior, cadavrul este culcat pe fața anterioară. Secționarea pielii se face tot global, după o linie verticală care începe de la jumătatea crestei iliace, în axul membrului și apoi al plantei. Ea este completată prin incizii transversale: pe creasta iliacă, la 2-3 cm sub plica fesieră, la jumătatea regiunii poplitee, inferior de cele două maleole și la rădăcina degetelor. Disecția pielii

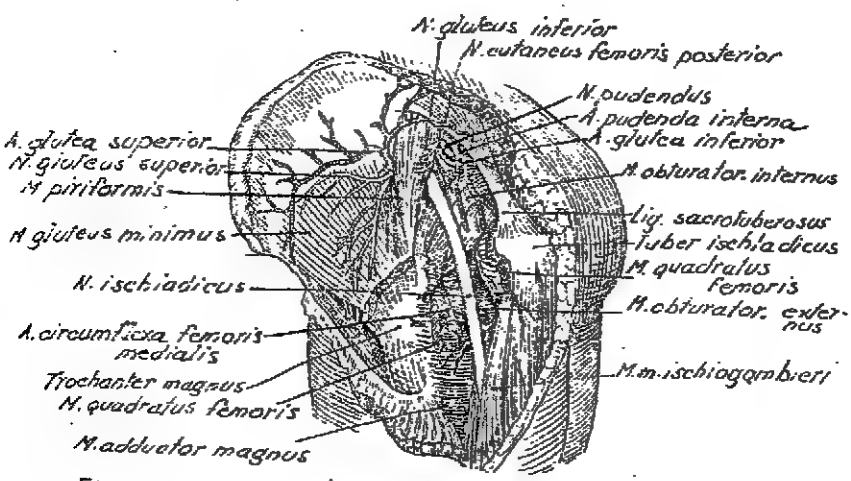

Fig 235 DISECȚIA REGIUNII FESIERE

în regiunea plantară este mai dificilă, datorită aderenței dermului la straturile profunde (vezi fig. 219).

DISECȚIA REGIUNII FESIERE

Panicului adipos este de obicei bine dezvoltat. În grosimea lui se caută *nervii clunium superiori, mijlocii și inferiori*. Nervii clunium inferiori se găsesc la 3-4 cm superior de plica fesieră; ei se urmăresc distal spre marginea inferioară a mușchiului mare fesier, unde se află emergența lor din nervul femurocutanat posterior. Se îndepărtează panicului adipos, păstrînd nervii găsiți și profund de aceasta se află fascia.

Se studiază comportarea fasciei lata la acest nivel, în raport cu mușchiul fesier mare. Apoi, ea este îndepărtată, punîndu-se în evidență mușchiul fesier mare.

Prepararea *mușchiului fesier mare* trebuie făcută cu grijă, urmărindu-se inserțiile pe fascie. Tecile pe care aceasta le formează fasciculelor sale sînt secționate în lungul lor. Astfel, urmărim mușchiul pînă la inserțiile lui, după care acesta se decolează cu degetele de planul profund, cu grijă pentru a menaja vasele și nervii situați sub el. Secționarea sa se face la 5-6 cm posterior de marele trohanter, pe sondă, oblic spre medial și inferior. Pe măsură ce secțiunea progresează, completăm disocierea mușchiului de planul profund. Cele două lambouri, lateral și medial, se răsfrîng. Înainte de a răsfrînge lamboul medial, se caută nervul femurocutanat posterior, luînd drept reper nervii clunium inferiori.

Acum se poate vedea *mușchiul fesier mijlociu*, iar inferior de el, mușchii pelvitrohanterieni, pe care se află vasele și nervii care ies prin orificiul infrapiriform. Se disecă vasele și nervul fesier inferior, care pătrund în mușchiul fesier mare. Se urmărește comunicarea panicului adipos interfesier cu cel al regiunilor vecine.

Se procedează la disocierea mușchiului fesier mijlociu, care se începe cu degetul de la marginea lui inferioară. Secționarea sa se face superior de trohanterul mare, urmărind interstițiul dintre el și mușchiul fesier mic. Acest timp trebuie executat cu grijă pentru a menaja mănunchiul vasculonervos fesier superior, situat profund de mușchiul fesier mijlociu.

Prin secționarea mușchiului fesier mijlociu se întregește imaginea asupra planului profund al fesei. Se urmăresc nervii și vasele fesiere superioare, împreună cu ramurile lor, pînă la pătrunderea în mușchi, raporturile și traiectul lor. Se trece în continuare la disecția elementelor *mănunchiului vasculonervos infrapiriform* (vezi anatomia topografică). Se evidențiază limitele dintre mușchii pelvitrohanterieni și raporturile dintre ei. Prin secționarea longitudinală a mușchiului pătrat femural găsim, profund de el, mușchiul obturator extern.

DISECȚIA REGIUNII POSTERIOARE A COAPSEI

În *panicului adipos* se pun în evidență tributarele venei safene mari și anastomoza acesteia cu vena safenă mică, precum și ramurile nervoase superficiale provenite din nervul femurocutanat posterior. Nervul femurocutanat posterior a fost evidențiat în traiectul său prin regiunea fesieră. După îndepărtarea panicului adipos, se examinează fascia lata. În axul regiunii, într-o dedublare a ei, se află nervul femurocutanat posterior, care se urmărește distal spre bifurcația sa în regiunea poplitee. După izolarea lui, fascia se secționează longitudinal, cele două lambouri fiind răsfrînte lateral și medial.

Prin secționarea fasciei s-a pus în evidență planul muscular format în partea laterală de capul lung al bicepsului, iar în cea medială de mușchiul semitendinos. Între aceștia se găsesc *nervul ischiadic* și artera comitantă a nervului ischiadic. După identificarea acestor formațiuni, găsim, profund, capul scurt al bicepsului și mușchiul semimembranos. Se disecă ramurile provenite din nervul ischiadic destinate tuturor acestor mușchi.

Mușchii regiunii posterioare ai coapsei sînt urmăriți de la origine spre inserție, precizîndu-se raporturile lor și alcătuirea mușchiului biceps femural. Se remarcă depărtarea progresivă, în partea distală a regiunii, a mușchiului biceps de cei din grupul medial,

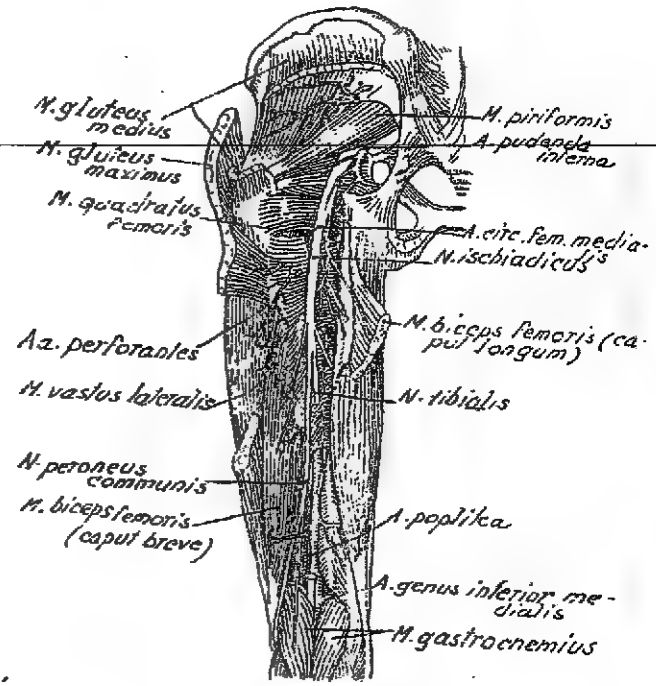

Fig. 236. – DISECȚIA REGIUNII FESIERE ȘI A REGIUNII POSTERIOARE A COAPSEI –

conturîndu-se astfel triunghiul superior al regiunii poplitee.

În planul cel mai profund se află mușchiul adductor mare, prin care trec arterele perforante. Se urmăresc anastomozele acestora între ele și cu vasele vecine.

DISECȚIA REGIUNII POPLITEE ȘI A REGIUNII POSTERIOARE A GAMBEI

În *paniculul adipos* al regiunii poplitee se caută ramurile superficiale provenite din *nervii safen* și *fibular superficial*. În continuare se disecă *nervul sural cutanat medial* și *vena safenă mică*, care se găsesc în grosimea fasciei. În partea laterală a gambei se caută *nervul sural cutanat lateral*, pînă la locul în care alcătuiește cu precedentul *nervul sural*. Acesta este disecat pînă la trecerea pe fața anterioară a membrului inferior. În partea medială a gambei se urmărește *vena safenă mare*, pînă la originea ei.

Fascia gambei se incizează longitudinal după o linie care continuă pe cea a fasciei din regiunea posterioară a coapsei. Distal, se evidențiază retinaculele pe care le formează. Secționarea se face cu grijă, urmărind nervii superficiali spre originea lor și vena safenă mică spre locul de vărsare în vena poplitee.

După secționarea fasciei se pun în evidență laturile regiunii poplitee, urmărindu-se inserțiile mușchilor biceps, semitendinos și semimembranos și originea capetelor medial și lateral ale mușchiului gastrocnemian. Pe capul lateral al mușchiului gastrocnemian se află nervul fibular comun din care se desprinde nervul sural cutanat lateral. Nervul fibular comun este urmărit în trecerea lui spre regiunea anterioară a gambei, completîndu-se astfel disecția lui.

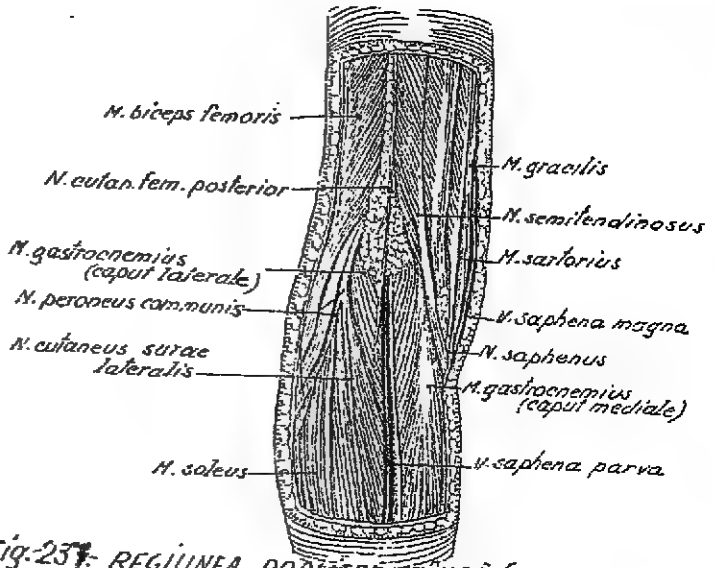

Fig. 237. REGIUNEA POPLITEE STÎNGĂ (plan superficial)

În continuare se trece la studiul conținutului regiunii poplitee. Astfel, în triunghiul superior se află de obicei bifurcația nervului ischiadic. Urmărim *nervul tibial* care este cel mai superficial, iar profund de acesta, *vena* și *artera poplitee*.

Se curăță grăsimea abundentă care înconjoară aceste formațiuni. În lungul vaselor poplitee se găsesc *ganglionii poplitei*. Pentru punerea în evidență a întregii artere poplitee și a ramurilor ei, se disecă mușchii care limitează inferior regiunea poplitee. Capetele mușchiului gastrocnemian sînt urmărite distal spre tendonul lui Achile. Între cele două capete, în unghiul inferior al regiunii poplitee, se află mușchiul plantar. Se izolează mușchiul gastrocnemian de mușchiul solear, după care se incizează fiecare capăt. Acum se văd vasele poplitee în ansamblu. Se disecă ramurile lor atît în jumătatea superioară cît și cea inferioară a regiunii poplitee. Artera poplitee este urmărită pînă la trecerea sub arcada mușchiului solear. Mușchiul solear se incizează după o linie întinsă de la jumătatea arcadei spre jumătatea marginii sale mediale, cele două lambouri fiind îndepărtate medial și lateral.

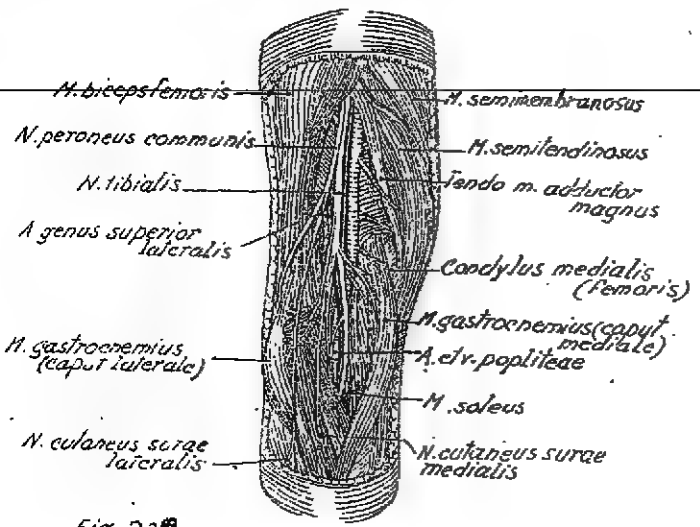

Fig. 238. FOSA POPLITEE (stîngă)

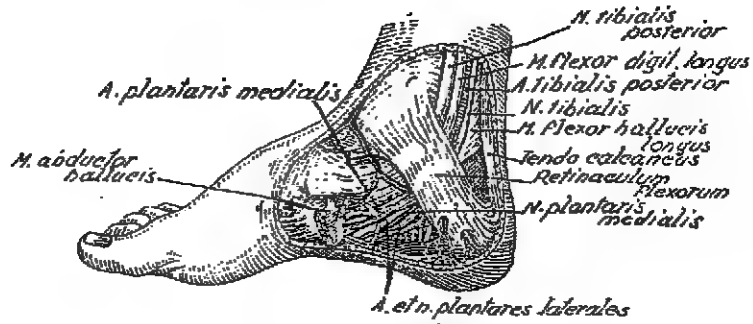

Fig. 239 DISECȚIA REGIUNII MEDIALE A GLEZNEI

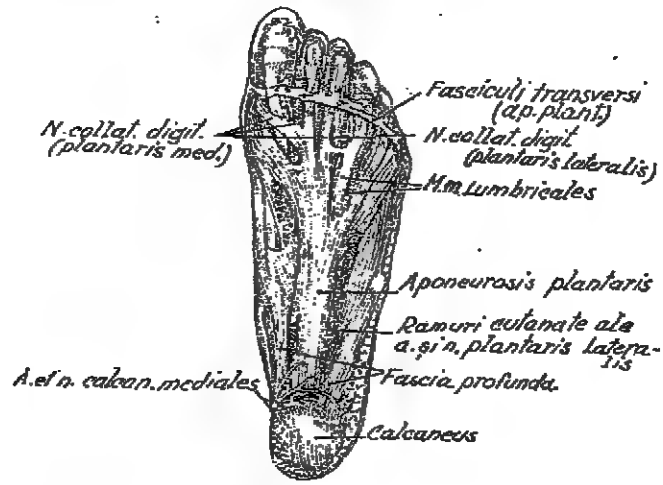

Fig. 240 - PLANUL SUPERFICIAL AL PLANTEI STÎNGI. -

Acum se poate studia bifurcația arterei poplitee în *artera tibială anterioară*, care străbătînd membrana interosoasă, trece în regiunea anterioară a gambei, și *artera tibială posterioară*, care la acest nivel dă *artera fibulară*.

Se pun în evidență cei trei mușchi profunzi, dinspre medial spre lateral: flexor lung al degetelor, tibial posterior și flexor lung al halucelui. Se urmărește traiectul arterelor tibială posterioară și fibulară, ultima străbătînd, în partea distală a gambei, membrana interosoasă, pentru a pătrunde în regiunea anterioară.

Distal, se recunoaște retinaculul mușchiului flexor, care se secționează pentru a putea urmări tendoanele mușchilor profunzi ai gambei, nervul tibial și artera tibială posterioară, cu raporturile lor. În canalul format posterior de maleola medială se află bifurcația nervului tibial și a arterei tibiale posterioare.

DISECȚIA PLANTEI

În *panicului adipos* se disecă ramurile calcanee din nervul tibial. Țesutul adipos este ridicat, punînd în evidență *aponevroza plantară*. Se studiază dispoziția și părțile ei componente. Ea este incizată transversal, la 3-4 cm anterior de calcaneu.

Lamboul ei este disecat spre anterior, secționînd cu această ocazie și *septurile intermusculare plantare*.

Profund de aponevroză se găsește mușchiul scurt flexor al degetelor, pe care mai întîi îl abatem medial, pentru a evidenția mănunchiul vasculonervos

plantar lateral, și apoi lateral, pentru a evidenția mănunchiul vasculonervos plantar medial. Mușchiul scurt flexor al degetelor este secționat transversal și, profund de el, găsim tendonul mușchiului lung flexor al degetelor, cu mușchii pătrat plantar și lombricali. Se studiază raporturile și dispoziția lor. Nervul plantar medial este disecat spre anterior, urmărindu-se împărțirea sa în *nervii digitali plantari comuni*, iar a acestora, la nivelul degetelor, în *nervii digitali plantari proprii*. Se disecă mușchii grupului medial al plantei.

Pe marginea laterală a mușchiului scurt flexor al degetelor se disecă mănunchiul vasculonervos plantar lateral. Se începe cu nervul plantar lateral și în continuare cu *ramura sa superficială*, care va da cei trei *nervi digitali plantari proprii*. Se identifică mușchii grupului lateral al plantei. Apoi se dezinseră mușchiul abductor al halucelui de pe calcaneu și se evidențiază astfel continuitatea dintre regiunea posterioară a gambei și plantă (canalul calcanean).

Mușchiul lung flexor al degetelor se secționează transversal și se abate împreună cu mușchii pătrat plantar și lombricali spre degete. Aceasta ne permite să vedem planul format de mușchii interosoși plantari și adductorul halucelui, iar în raport cu aceștia, ramura profundă a nervului plantar lateral. Se studiază dispoziția capetelor acestui mușchi și inserția lui. Artera plantară trece profund de capul lui oblic, continuîndu-se cu *arcul arterial plantar*. Acesta este așezat pe mușchii interosoși plantari. Este urmărit spre medial, pentru a evidenția anastomoza sa cu ramura plantară profundă a arterei dorsale a piciorului. Din convexitatea arcului pleacă arterele metatarsiene plantare, iar din acestea, arterele digitale plantare.

DISECȚIA ARTICULAȚIILOR MEMBRULUI INFERIOR

Disectia membrului inferior se încheie cu disecția articulațiilor.

Disecția articulației șoldului. Pentru studierea acestei articulații se procedează mai întîi la dezinserarea mușchilor care o învelesc. Pe fața ei anterioară se secționează și ligamentul inghinal, ceea ce permite examinarea completă a originii mușchilor pectineu și adductori. După ce au fost dezinserați și aceștia, se evidențiază capsula articulară cu ligamentul iliofemural și ligamentul pubofemural. Se studiază dispoziția lor și apoi se secționează capsula în spațiul dintre capul femural și acetabul; aceasta ne permite să examinăm cavitatea articulară și ligamentul capului femural.

Disecția articulației genunchiului. Se începe prin revederea dispoziției fasciei la acest nivel, a tendonului mușchiului cvadriceps și a retinaculelor patelare. Apoi, aceștia se secționează transversal. Sub tendonul mușchiului cvadriceps se află fundul de sac sinoviai subcvadricipital, corpul adipos al genunchiului, plicile alare. Se examinează dispoziția complexă a sinovialei.

Pe fața medială a articulației genunchiului se revăd elementele "piciorului de gîscă", după care se dezinseră tendoanele, evidențiind ligamentul colateral medial. În mod similar se procedează pe fața laterală. Posterior, se dezinseră mușchii care delimitează regiunea poplitee, ceea ce permite examinarea feței posterioare a capsulei articulare, a ligamentelor de la acest nivel și a raporturilor lor cu planurile superficiale. După secționarea lor se văd ligamentele încrucișate, a căror inserție este urmărită atît pe femur cît și pe tibie. Prin dezarticularea completă a genunchiului putem examina fețele articulare, cartilajul articular și meniscurile.

Disecția articulației talocrurale se face în mod asemănător, dezinserînd mai întîi formațiunile musculotendinoase din jurul său. Aceasta permite evidențierea capsulei și a ligamentelor articulare. Secționarea lor ulterioară pe fața anterioară a articulației ne permite să examinăm cavitatea articulară, fețele articulare, membrana sinovială și cartilajul articular.

În mod similar se procedează la studiul articulațiilor piciorului.

ANATOMIA PE VIU A MEMBRULUI INFERIOR

GENERALITĂȚI

Membrul inferior reprezintă la adult 18,6% din masa corpului. Segmentele sale sînt:

- *coapsa*, care prezintă, pentru examenul pe viu, *față anterioară* (facies anterior), *față posterioară* (facies posterior), *față laterală* (facies lateralis), *față medială* (facies medialis);
- *genunchiul* (genu), ale cărui fețe continuă pe cele ale coapsei;
- *gamba* (crus), ale cărei fețe continuă pe cele de mai sus;
- *piciorul* (pes), prezentînd *dorsul piciorului* (dorsum pedis) situat superior și *planta* (planta) situată inferior, avînd o margine *laterală* sau *fibulară* (margo lateralis - fibularis) și o margine *medială* sau *tibială* (margo medialis - tibialis), *călcîiul* (calx) situat posterior. Anterior, piciorul se termină prin cele *cinci degete ale piciorului* (digitis pedis) numerotate de la I la V, dinspre medial spre lateral, numite: *degetul I* sau *halluce* (hallus - digitus I), *degetele II-IV* (digiti II-IV) și *degetul mic* sau *degetul V* (digiti minimus - digitus V). Degetele prezintă *fețe dorsale* (facies dorsales), *fețe plantare* (facies plantares), *fețe mediale* (facies mediales) și *fețe laterale* (facies laterales).

Pozițiile de inspecție și palpare ale membrului inferior sînt: decubitul (ventral, dorsal sau lateral) pentru bolnavul în clinostatism (culcat) și ortostatismul, pentru examenul subiectului normal. Pentru evidențierea anumitor elemente osoase ligamentare, mușchi și tendoane, se imprimă diferite poziții segmentelor membrului inferior (flexie, extensie, rotație, abducție, adducție), care relaxează sau reliefează formațiunile căutate. Se pot folosi, de asemenea, mișcările cu "încărcare sau "descărcare", care evidențiază mușchii și tendoanele ce execută mișcarea respectivă.

Utilizarea garourilor de cauciuc evidențiază mai bine venele superficiale, prin staza produsă.

INSPECȚIA MEMBRULUI INFERIOR

TEGUMENTELE. Aspectul tegumentelor ca și structura lor variază. Acestea sînt fie mai groase, cu foliculi piloși proeminenți (în regiunea fesieră), fie fine, cu foliculi piloși rari, dar mai bogate în glande sudoripare (în regiunea poplitee). Tegumentele regiunii dorsale ale piciorului sînt de asemenea mai subțiri, transparența lor lăsînd să se vadă desenul venos al dorsului piciorului. Ele sînt cele mai mobile pe planurile profunde. Pielea regiunii plantare este groasă, cu strat cornos epidermic bine reprezentat, formînd adesea calozități în regiunea plantară, calcaneană și în dreptul capetelor metatarsienelor I și V. Nu are foliculi piloși, dar este foarte bogată în glande sudoripare.

În rest, tegumentele membrului inferior prezintă caracteristici comune: pilozitate mai mult sau mai puțin dezvoltată, în funcție de sex și vîrstă, mult mai evidentă pe fețele anterioare ale coapsei și gambei și pe cea posterioară a coapsei; zonele de sprijin (tuberozitatea ischiadică, infrapatelar, regiunea calcaneană, trohanterul) au un strat cornos mai bine reprezentat și sînt mai pigmentate. Aceste particularități sînt mai evidente la bărbați și la cei cu profesii care solicită aceste puncte de sprijin. La femei, pilozitatea este mai redusă.

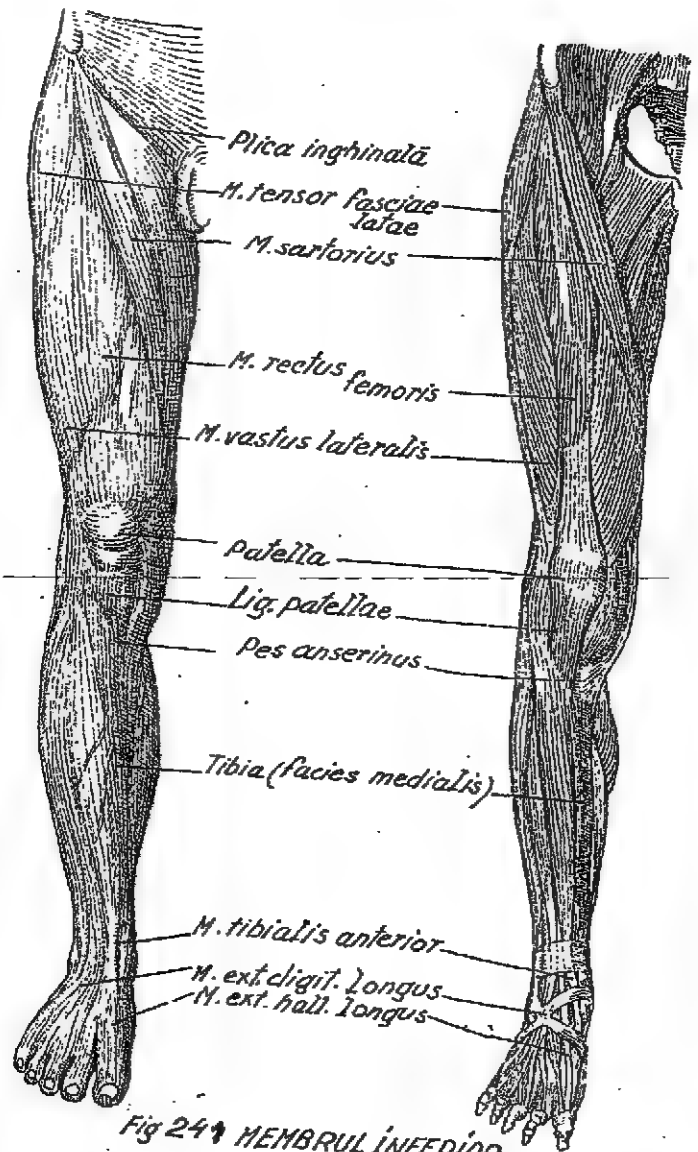

Fig 241 MEMBRUL INFERIOR (aspect anterior)

La inspecție, tegumentele membrelor inferioare prezintă o serie de plici în regiunile de flexie:

- *plica inghinală*, situată anterior, la rădăcina coapsei și care separă coapsa de regiunea inghinală;
- *plica genitofemurală*, care separă medial coapsa de regiunea perineală;
- *plica subfesieră*, care separă dorsal fesa de coapsă;
- *plica poplitee* este plica de flexie a genunchiului;
- *plicile prepatelare* sînt plici de extensie, ele reprezentînd retracția pielii acestei regiuni în timpul extensiei;
- *plicile dorsale ale gleznei* sînt orizontale, situate pe regiunea tendonului calcanean și apar în flexia plantară a piciorului;
- *plicile dorsale ale piciorului*, mai puțin evidente, apar în partea anterioară a gleznei, sînt transversale și se accentuează în flexia dorsală a piciorului;
- *plicile (liniile) plantei* sînt complexe, cu desene variate, care dau amprente caracteristice. Sînt utilizate în criminalistică și expertize medico-judiciare.

OASE ȘI ARTICULAȚII. Dinspre proximal spre distal sînt vizibile următoarele proeminențe osoase, mai evidente la indivizii slabi:

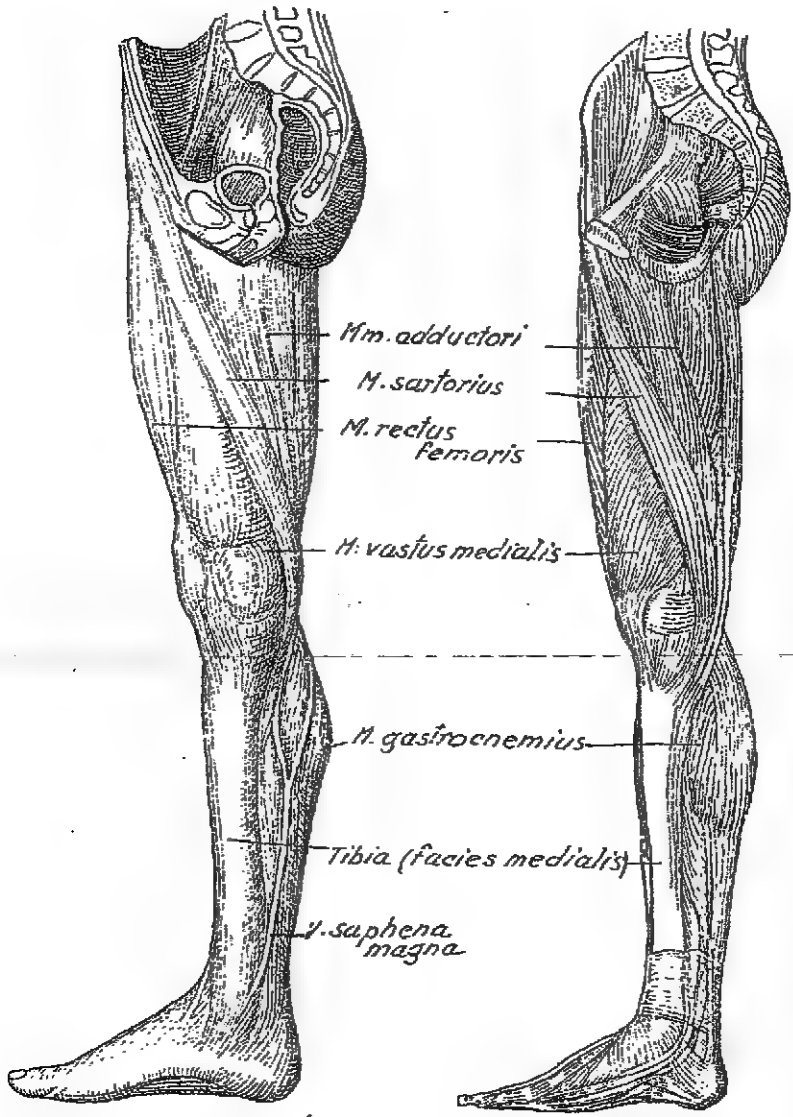

Fig. 242 MEMBRUL INFERIOR (aspect medial)

- *spina iliacă antero-superioară*, la extremitatea laterală și superioară a plicii inghinale. Posterior, în continuarea ei se poate observa *creasta iliacă* și *spina iliacă postero-superioară*;

- *trohanterul mare* se observă lateral, la rădăcina coapsei;

- *fața anterioară* și *marginile patelei* se observă pe fața anterioară a genunchiului, în continuare găsindu-se *ligamentul patelar* și inserția lui pe *tuberozitatea tibiei*;

- *cei doi epicondili femurali* (medial și lateral) proemină de o parte și de alta a patelei;

- *fața antero-medială a tibiei*, care se termină distal cu *maleola tibială*;

- *capul fibulei* proemină sub epicondilul femural lateral și puțin posterior;

- distal se găsește, pe fața laterală a gambei, *maleola fibulară* (laterală), care coboară mai mult decît cea tibială;

- la nivelul piciorului se observă proeminența posterioară a *tuberozității calcaneene*, proeminența medială și plantară a *tuberozității scafoidului*, iar la indivizii mai slabi, fețele dorsale ale metatarsienelor.

Dintre liniile articulare, numai la nivelul genunchiului, inferior de vîrful patelei, medial și lateral, se

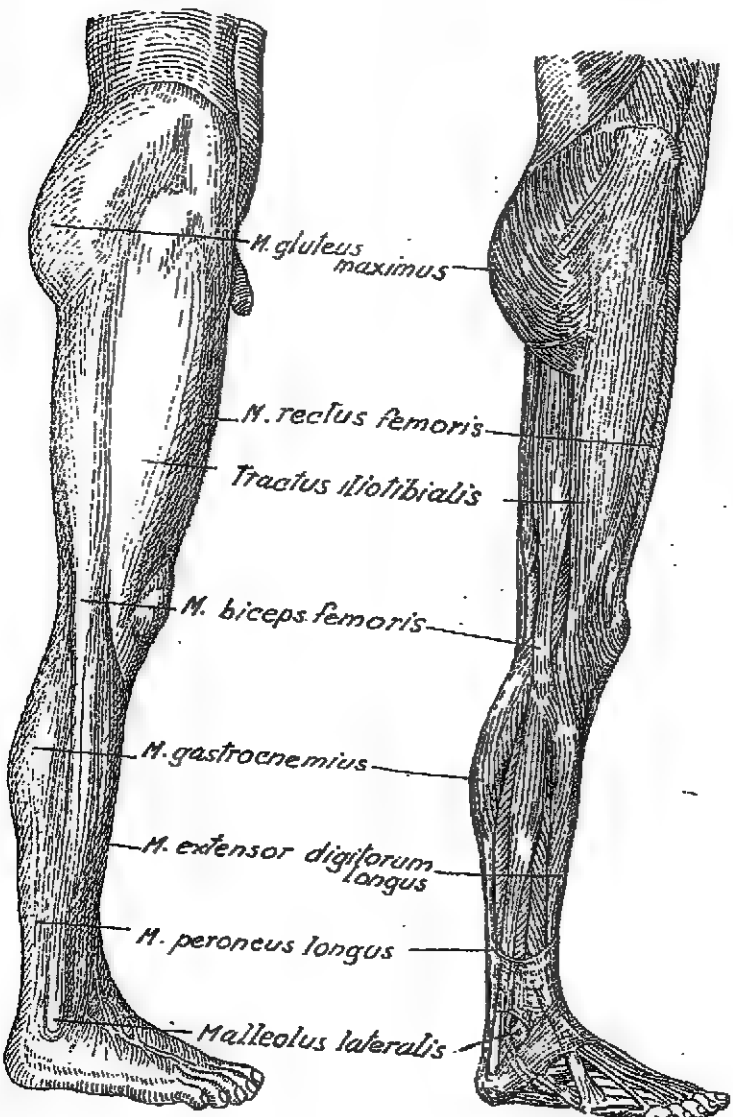

Fig 243 MEMBRUL INFERIOR (aspect lateral)

...vă două depresiuni tegumentare în timpul flexiei, ...ând interlinia articulară dintre femur și tibie.

MUȘCHII ȘI TENDOANELE. Mușchii și tendoa... membrului inferior, situate mai ales în planul su...cial, sînt bine vizibile la indivizii musculoși. Pot fi ...use în evidență la toți indivizii, dacă solicităm ...uschiul să facă mișcarea specifică căreia ne opu...em.

Reliefurile musculare și tendinoase mai frecvent ...zibile sînt:

- *mușchiul fesier mare* în regiune fesieră;

- *mușchiul tensor al fasciei lata*, lateral de spina ...acă antero-superioară, pe fața laterală a coapsei;

- *mușchii croitor și cvadriceps*, pe fața anterioară a coapsei. Superior de epicondilul femural medial se observă masa musculară a *vastului medial*;

- pe fața medială a coapsei, sub plica genitofemurală, se reliefează tendoanele *mușchilor adductori*;

- pe fața posterioară a coapsei, lateral, apare relieful *mușchiului biceps femural*, al cărui tendon de inserție delimitează supero-lateral fosa poplitee, pînă la capul fibulei. Medial se reliefează *mușchii semitendinos și semimembranos*, ale căror tendoane delimitează supero-medial fosa poplitee;

- mușchii regiunilor anterioară și laterală ale gambei proemină în timpul flexiei dorsale a piciorului. Cel

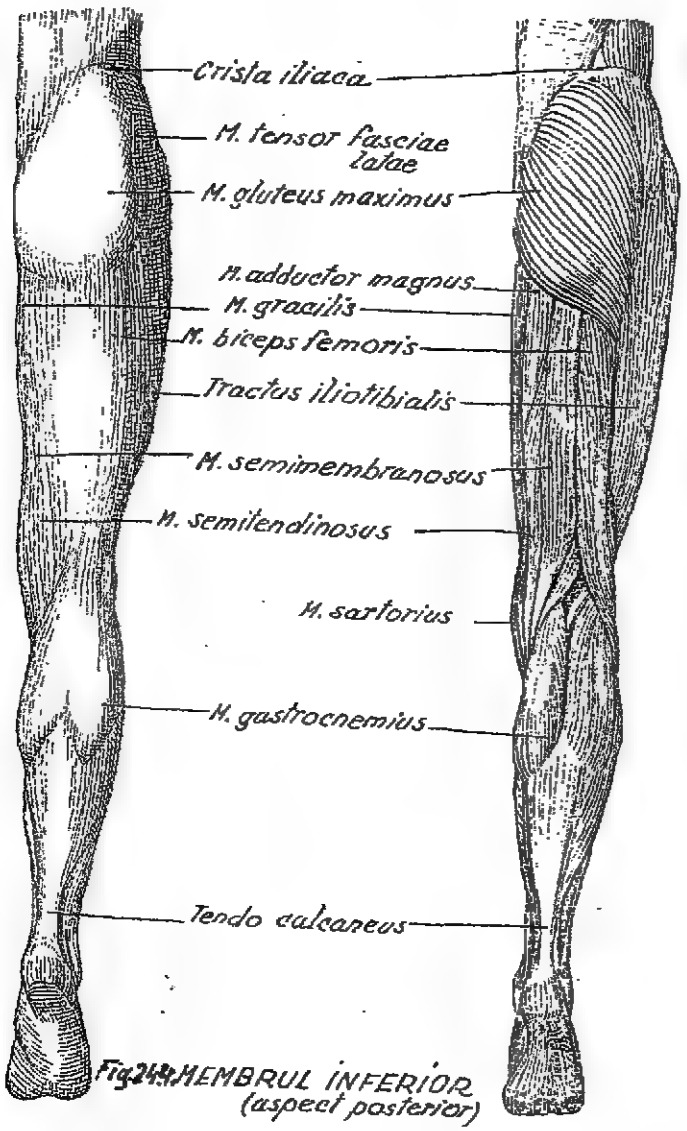

Fig. 243. MEMBRUL INFERIOR (aspect posterior)

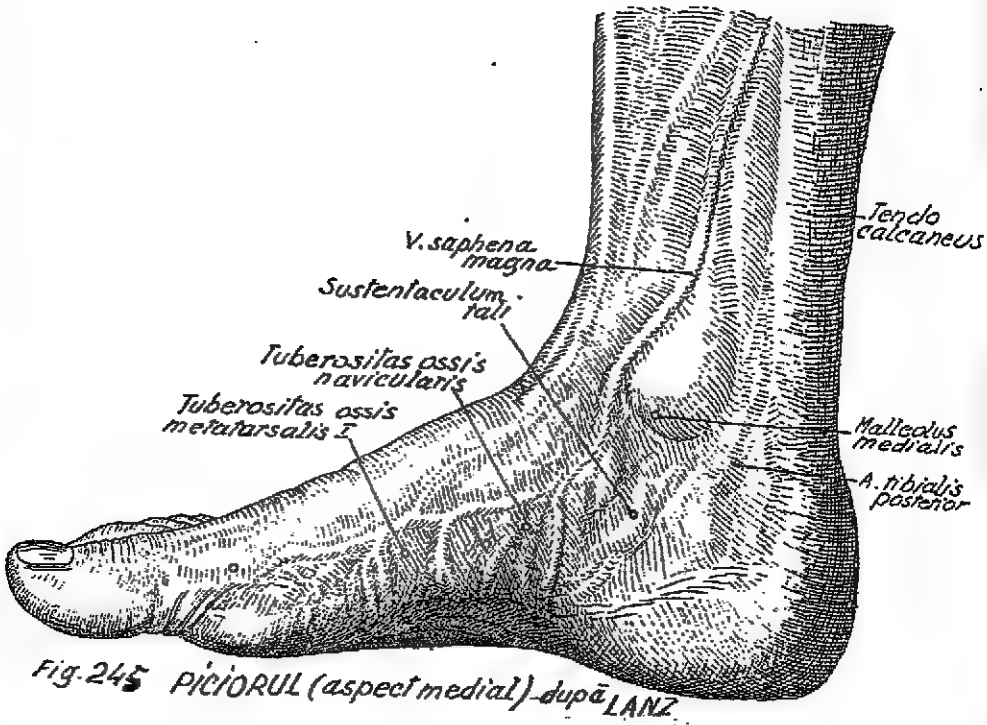

Fig. 245 PICIORUL (aspect medial) după LANZ

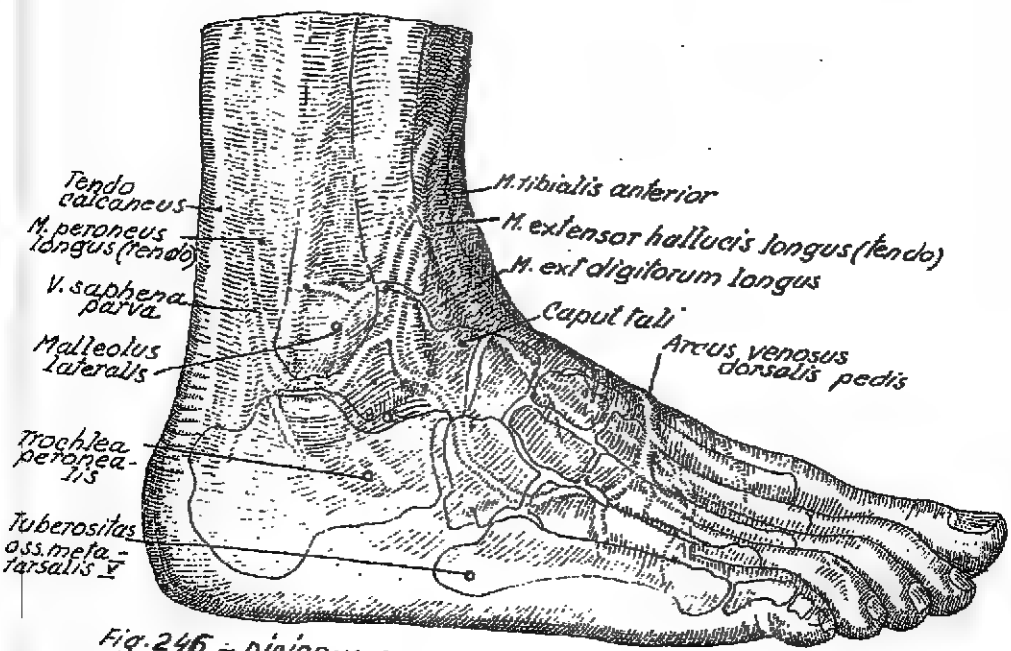

Fig. 246 - PICIORUL (aspect lateral) după LANZ

mai ușor se recunosc masele musculare și tendoanele mușchilor tibial anterior, peronier lung și scurt;

- fața posterioară a gambei prezintă relieful *mușchiului gastrocnemian*, care la unii indivizi are evidentă incizura dintre cele două capete ale sale. În jumătatea inferioară a gambei, medial și lateral de acest mușchi care se îngustează, proemină marginile *mușchiului solear* cînd subiectul se ridică pe vîrful picioarelor. Tendoanele reunite ale acestor mușchi proemină sub forma unei coarde groase cu inserția pe calcaneu, tendonul calcanean;

- antero-medial de tendonul calcanean, la indivizii musculoși se poate observa un mic relief al *mușchiului flexor lung al halucelui*;

- pe fața dorsală a piciorului, înaintea maleolei fibulare, proemină masa musculară a *mușchiului extensor scurt al degetelor*, iar în axul regiunii, tendoanele *mușchilor lungi extensori ai degetelor și halucelui*.

VENELE SUPERFICIALE ale membrului inferior se observă la indivizii normali în ortostatism. Relieful lor poate fi accentuat prin aplicarea unui garou la rădăcina membrului.

Astfel, pe fața dorsală a piciorului observăm *rețeaua venoasă* și *arcul venos dorsal*, ale căror extremități se orientează spre cele două maleole.

De la maleola medială spre epicondilul medial și apoi spre jumătatea ligamentului inghinal se îndreaptă *vena safenă mare*, care poate fi dublă la nivelul capului medial al mușchiului gastrocnemian și la nivelul epicondilului femural medial.

Vena safenă mică proemină posterior pe gambă, dinapoia maleolei laterale spre centrul triunghiului inferior al fosei poplitee. Uneori, pe fața posterioară a coapsei se observă anastomoza dintre vena safenă mare și vena safenă mică și chiar colaterale ale acestora. În cazuri patologice sau la persoane mai în vîrstă poate apărea un desen venos fin, cutanat, ca nervurile unei plăci de marmură, în special la coapse. În boala varicoasă, venele superficiale se pot dilata foarte mult, prezentîndu-se ca niște cordoane voluminoase, sinuoase, ectaziate.

PALPAREA MEMBRULUI INFERIOR

RELIEFURI OSOASE, ARTICULAȚII, LIGAMENTE. Palparea reliefurilor și suprafețelor osoase este destul de ușoară la membrul inferior.

Astfel, din pelvis se palpează *creasta iliacă* pe toată lungimea ei, de la *spina iliacă antero-superioară la cea postero-superioară*. Pe linia mediană se palpează *tuberculul pubic* și marginea superioară a *simfizei pubiene*. Posterior se palpează *creasta sacrală medie*, parțial fața posterioară a sacrului și coccisul în pliul interfesier. Postero-inferior de pliul interfesier se palpează *tuberozitatea ischiadică*. Prin tușeu rectal sau vaginal, la femeie se pot palpa fețele osoase ale micului bazin, fața anterioară a sacrului și coccisului. La femeie se poate atinge prin tușeu promontoriul, măsurînd astfel diametrul promonto-subpubian (pelvimetrie internă).

La coapsă, superior și lateral, palpăm *marele trohanter*, iar pe fețele laterală, medială și posterioară, în profunzime, prin intermediul straturilor musculare, putem urmări forma și direcția *femurului*. Pe o linie coborîtă de la jumătatea ligamentului inghinal, la aproximativ 4 cm sub el, palpăm o parte din *colul* și *capul femural*, în dreptul articulației șoldului.

La genunchi, lateral și medial, se palpează *epicondilii* și *condilii femurali*. Anterior se palpează patela (fața anterioară și marginile). Imprimînd flexie-extensie, abducție-adducție și rotație genunchiului, putem aprecia cu ușurință jumătatea anterioară a *interliniei articulare* și putem pune în tensiune ligamentele sale colaterale. De asemenea, în cursul acestor manevre putem percepe, lateral și medial de ligamentul patelei, impactul coarnelor anterioare ale *meniscurilor*. Acestea sînt, de altfel, manevre utilizate în clinică pentru diagnosticul leziunilor de menisc.

Sub interlinia articulară a genunchiului, anterior, se poate palpa *tuberozitatea tibiei* pe care se inseră ligamentul patelar, iar lateral și medial de ea se palpează fețele condililor tibiali. În partea antero-laterală a condilului tibial lateral se poate palpa tuberculul de inserție al tractului iliotibial, iar postero-inferior de acesta, *capul fibulei* și articulația tibiofibulară. *Creasta tibiei* se palpează pe toată lungimea sa, de la tuberozitatea tibială în jos. În continuarea condilului tibial medial se palpează în jos fața antero-medială a tibiei și, în continuare, distal, maleola tibială. Posterior de această față, pe toată lungimea tibiei, se palpează marginea sa medială.

Fibula se palpează numai la nivelul capului și în treimea sa inferioară, unde tendoanele mușchilor peronieri trec posterior. În partea sa cea mai distală se palpează maleola fibulară și partea anterioară a articulației dintre tibie și fibulă (sindesmoza tibiofibulară). Corpul fibulei poate fi în rest palpat lateral în profunzime, prin intermediul masei musculare.

Interlinia articulară talocrurală se poate palpa anterior, de o parte și de alta a mănunchiului de tendoane musculare de pe fața dorsală a piciorului și posterior, de o parte și de alta a tendonului calcanean, prin mișcări de flexie și extensie pasive imprimate piciorului. Anterior de maleola fibulară, pe fața postero-laterală a piciorului se palpează *capul talusului*, iar în dreptul vîrfului maleolei se proiectează extremitatea laterală a *sinusului tarsului*. *Calcaneul* se palpează pe toată fața sa laterală și foarte greu pe fața plantară. De la interlinia articulației medio-tarsiene (Chopart), pe fața dorsală și pe marginile medială și laterală ale piciorului se palpează toate oasele tarsului, metatarsului și degetele. Repere utile sînt *tuberozitatea navicularului* (medial) și *tuberozitatea metatarsianului V* (lateral). Plantar, primele elemente pe care le palpăm mai bine prin intermediul panicului adipos sînt *capetele metatarsienelor*.

Palparea elementelor osoase și articulare prezintă o mare importanță în clinică. În funcție de situația lor, de durerile localizate, se pot face aprecieri clinice, măsurători care pot aduce date suplimentare în diagnosticul anumitor afecțiuni.

Durerile în puncte fixe ale proeminențelor osoase (pubis, trohanterul mare, maleole, tuberozitatea meta-

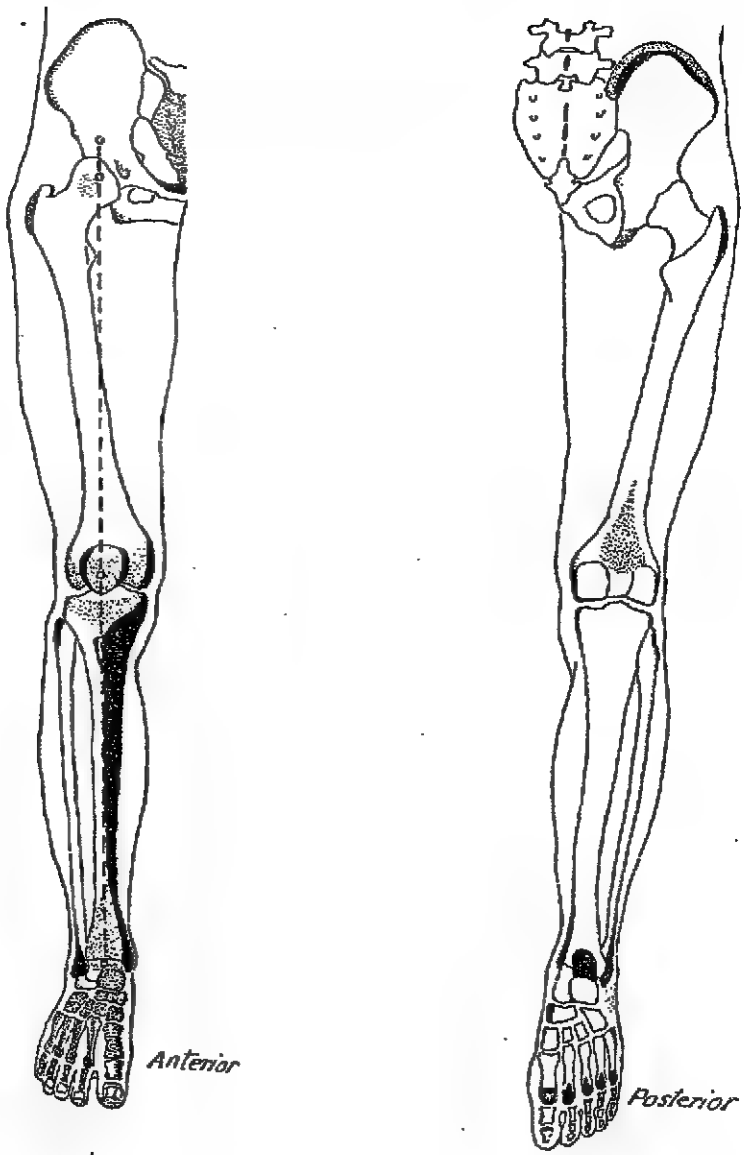

Fig. 247 - RELIEFURI OSOASE PALPABILE LA MEMBRUL INFERIOR

tarsianului V etc.) pot produce procese inflamatorii (osteitice) sau fracturi. Durerile situate la interliniile articulare denotă suferințe ale articulațiilor respective. Afecțiunea sinovialelor articulare se poate traduce prin tumefierea lor sau prin umplerea cu lichid (transudat sau exsudat) a cavității, producîndu-se hidartroze, hematroze etc., care vor bomba în recesurile sinoviale. Recesurile sinoviale cel mai frecvent dureroase care se palpează în clinică sînt:

- la șold, în punctul de palpare al capului femural;

- la genunchi, recesul sinovial subcvadricipital, infrapatelar, de o parte și de alta a ligamentului rotulei și recesul posterior, care poate hernia prin capsula articulară, pe sub originea capului medial al mușchiului gastrocnemian. Uneori, această hernie sinovială este voluminoasă, fiind plină cu lichid, iar cînd se strangulează, la bază apare ca un adevărat chist popliteu (Becker);

- la nivelul gleznei, sinoviala dureroasă și inflamată poate fi palpată anterior, în apropierea maleolelor și posterior, unde recesurile sinoviale sînt explorabile, între tendonul calcanean și cele două maleole, cu piciorul în flexie plantară pasivă.

Elementele de palpare și inspecție studiate la membrul inferior servesc la trasarea unor linii sau figuri geometrice care să ne furnizeze date indirecte asupra morfologiei scheletului și articulațiilor. Folosindu-ne de elementele osoase descrise, putem face măsurători ale unor segmente. De exemplu, *femurul* se măsoară la coapsa în extensie, între spina iliacă antero-super-

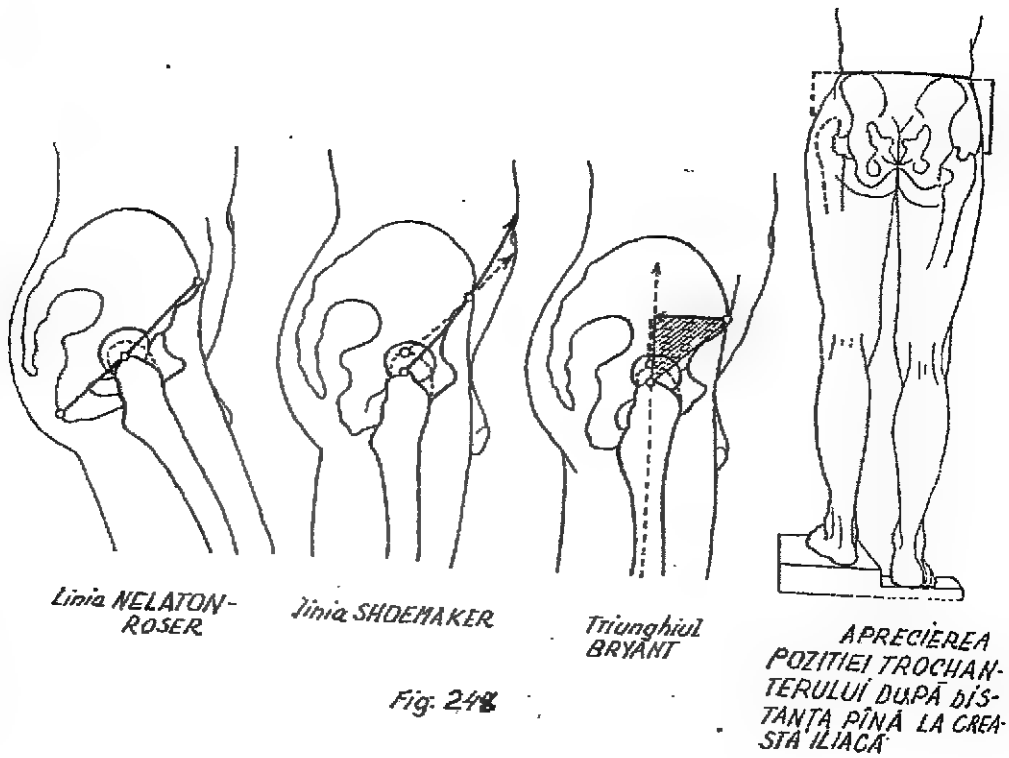

Fig. 248

roară și vîrful patelei, iar *gamba*, luînd distanța de la vîrful patelei la vîrful maleolei tibiale.

Diferite linii și poligoane se pot trasa la nivelul șoldului pentru aprecierea sa morfologică. Aceste explorări sînt deosebit de utile pentru diagnosticarea luxațiilor congenitale de șold, în special la copii.

Linia Nelaton-Roser corespunde unei linii ce unește spina iliacă antero-superioară cu vîrful trohanterului mare și cu tuberozitatea ischiadică. Aceste trei repere sînt normal pe aceeași linie. În caz de luxație, punctul trohanterian se ridică, determinînd un unghi deschis anterior.

Linia lui Shoemaker unește marele trohanter cu spina iliacă antero-superioară și trebuie să se prelungească în mod normal, pînă la ombilic sau puțin deasupra acestuia. În caz de ascensiune trohanteriană, ca în luxații, prelungirea liniei cade subombilical.

Triunghiul Bryant se alcătuiește ridicînd o verticală din vîrful trohanterului mare și ducînd o orizontală din spina iliacă antero-superioară pînă la unirea cu verticala precedentă. Se formează în condiții normale un triunghi dreptunghic cu catetele egale (ipotenuza se obține unind marele trohanter cu spina iliacă antero-superioară). Scurtarea catetei verticale trădează o luxație în articulația șoldului.

Rombul lui Michaelis a fost descris la pelvimetria externă (vezi pereții trunchiului.

MUȘCHII ȘI TENDOANELE. La *pelvis* se palpează bine în timpul mersului sau în staționarea mono-podală relieful mușchilor fesieri (mai ales fesier mijlociu și mic), iar în extensie și rotație laterală a coapsei, relieful mușchiului fesier mare. În abducția forțată a coapsei, lateral de spina iliacă antero-superioară, proemină mușchiul tensor al fasciei lata.

La nivelul *coapsei*, lateral, se palpează o bandă elastică întinsă ca o coardă - *tractul iliotibial*. Anterior palpăm *mușchiul drept femural* și *mușchiul croitor*. Ultimul traversează oblic coapsa de la spina iliacă antero-superioară spre fața medială a gambei. În treimea inferioară a feței anterioare a coapsei, medial, deasupra patelei proemină mușchiul vast medial.

Antero-medial, la rădăcina coapsei, așezînd membrul inferior în rotație laterală și opunîndu-ne flexiei active, simțim *tendonul mușchiului iliopsoas*, ce se îndreaptă spre micul trohanter. Pe fața medială a coapsei, în toată lungimea ei, opunîndu-se adducției,

palpăm ca niște coarde marginile mușchilor adductor mare și gracilis.

Pe fața posterioară a coapsei se palpează corpurile musculare, iar în treimea sa distală, tendoanele *mușchilor biceps femural* (lateral) și *semimembranos cu semitendinos* (medial). Între tendoanele divergente ale acestora și originea mușchiului gastrocnemian, care proemină pe fața posterioară gambei sub forma a două mase musculare, palpăm o depresiune de formă romboidală: *fosa poplitee*.

Gamba prezintă reliefuri musculare anterioare și laterale. Mai ușor palpabile anterior sînt corpurile musculare ale tibialului anterior și lungul extensor al degetelor (inferior și puțin lateral). Lateral se palpează bine mușchiul peronier lung.

Pe fața posterioară a gambei se palpează masele musculare ale capetelor medial și lateral ale mușchiului gastrocnemian, care converg inferior în tendonul calcanean. Pe marginile medială și laterală ale tendonului se poate palpa mușchiul solear.

Piciorul are mai multe reliefuri tendinoase. Pe fața sa dorsală, începînd de deasupra glandei pînă la navicular și degete se palpează tendoanele mușchiului tibial anterior și respectiv mușchiul extensor lung al degetelor și al halucelui. Retro-maleolar, se palpează mănunchiul de tendoane ce trec în plantă (tibial posterior, flexor lung al degetelor și halucelui). Înapoia maleolei fibulare palpăm tendoanele mușchilor peronieri din care pe cel al peronierului scurt îl putem urmări pînă la inserția sa pe baza metatarsianului V. Singurii mușchi care proemină și pot fi palpați uneori la nivelul piciorului sînt mușchiul extensor scurt al degetelor (dorsal), mușchii abductori al halucelui și degetului V (pe marginile piciorului) și mușchii interosoși dorsali (în spațiile intermetatarsiene).

O parte din tendoanele membrului inferior folosesc în diagnosticarea unor afecțiuni neurologice care întrerup sau alterează arcul reflex pornit de la proprioceptorii aflați la joncțiunea musculotendinoasă. Prin percuție cu un ciocan de cauciuc a acestor tendoane, ele suferă o întindere bruscă, care declanșează o contracție reflexă puternică a mușchiului din care provin, ceea ce antrenează o mișcare a segmentului de membru pe care se inseră. Aceste reflexe sînt cunoscute în clinică sub denumirea de reflexe osteotendinoase. Cele mai frecvent cercetate sînt:

- *reflexul rotulian (neuromer L_5), care se ia prin percuția ligamentului patelar, cu genunchiul în flexie (picior peste picior). În mod normal, după percuție gamba suferă o extensie bruscă;*

- *reflexul achilian* (neuromer S_1) se obține prin percuția tendonului calcanean și antrenează flexia plantară bruscă a piciorului;

- *reflexul plantar*, Rossolimo, se ia prin percuția plantară a tendonului mușchiului lung flexor al halucelui și antrenează flexia bruscă a acestuia.

ARTERELE ȘI VENELE. Venele superficiale se palpează pe aceleași traiecte studiate la capitolul inspecție. Palparea ne poate da date suplimentare legate de eventuale situații patologice (freamăt, tromboze etc.).

Arterele sînt situate profund, dar le putem explora prin comprimarea lor digitală pe planuri mai dure, cercetîndu-se pulsul, consistența pereților.

Artera femurală poate fi palpată în trigonul femural, imediat inferior de mijlocul ligamentului inghinal. Plasînd în ușoară flexie coapsa, se poate percepe mai bine pulsul arterei. Artera femurală se mai poate palpa distal, dar cu mai mare greutate datorită așezării ei profunde. Linia sa de proiecție se întinde între punctul descris mai sus și fața postero-superioară a condilului femural medial. Pentru palparea la indivizii mai slabi, ne așezăm de partea membrului inferior respectiv și apucăm coapsa cu ambele mîini, cu policele plasat pe fața laterală și cu celelalte degete pe linia de proiecție a arterei. Comprimînd progresiv, se poate percepe pulsul arterial.

Artera poplitee se poate palpa la gamba în flexie (30°), comprimînd-o în fosa poplitee, cu ultimele patru degete, profund, în axul regiunii.

Artera dorsală a piciorului se palpează ușor, subcutanat, pe linia ei de proiecție, situată între jumătatea liniei bimaleolare anterioare și primul spațiu interosos.

Artera tibială posterioară se palpează retromaleolar medial.

Aprecierea amplitudinii pulsului la aceste două ultime artere este de o mare importanță în cercetarea clinică a unor leziuni arteriale proximale, acute sau cronice (secțiuni, rupturi, compresiuni extrinseci, afecțiuni cronice obstructive etc.).

GANGLIONII LIMFATICI. Dintre aceștia se palpează în mod normal numai ganglionii inghinali superficiali și mai rar ganglionii poplitei. În cazul inflamațiilor (adenopatii), ganglionii limfatici poplitei și inghinali își măresc dimensiunile, devenind palpabili pe grupuri sau în bloc.

NERVII. La nivelul membrului inferior se pot palpa, superficial sau mai profund, nervi din plexul lombar sau sacral. Palparea lor ne poate furniza date în legătură cu unele afecțiuni medulare, cu afecțiuni ale rădăcinilor nervilor sau chiar leziuni ale nervului respectiv (nevroame, nevrite etc.). Nervii și locurile unde pot fi explorați prin palpare sînt:

- *nervul femural* poate fi palpat profund, imediat lateral de artera femurală, sub ligamentul inghinal;

- *nervul ischiadic* se poate palpa profund pe fața posterioară a coapsei, în interstițiul dintre mușchiul biceps femural și mușchii semimembranos și semitendinos. Linia sa de proiecție se întinde între jumătatea plicii fesiere și jumătatea liniei ce unește posterior cei doi condili femurali. Punctele sale dureroase la palpare sînt: punctul care unește treimea medială cu două treimi laterale ale liniei trohanteroischiadice, punctul aflat la jumătatea plicii fesiere; un punct situat pe traiectul nervului, la jumătatea feței posterioare a coapsei; un punct situat în unghiul superior al fosei poplitee;

- *nervul peronier comun* se palpează pe fața laterală a colului fibulei, sub capul acesteia. Nu se palpează direct, ci se poate aprecia numai durerea în acest punct, deoarece se găsește aplicat pe os, sub

tendoanele de origine ale mușchilor anteriori și laterali ai gambei;

- *nervul tibial* se palpează înapoia maleolei tibiale.

ANATOMIA RADIOLOGICĂ A MEMBRULUI INFERIOR

Pelvisul osos se studiază în general pe radiografii de față (bolnavul în decubit dorsal, cu genunchii flectați, iar fasciculul de raze cade perpendicular pe planul frontal, la două laturi de deget deasupra simfizei pubiene). Mai rar se utilizează incidențele de profil sau 3/4 dreapta sau stînga, centrate pe articulația șoldului, pentru studiul marginilor anterioară și posterioară ale acetabulului.

Pe radiografia de față se observă, în afara celor două coxale, sacrul și articulația șoldului. Vom identifica succesiv (fig. 248): osul iliac (1), cu creasta iliacă (2), spina iliacă antero-superioară (3), antero-inferioară (4), postero-superioară (5) și postero-inferioară (6) precum și articulația sacroiliacă cu marginile sale: anterioară (7) și posterioară (8). Pe sacru identificăm găurile sacrale (9), hiatul sacral (10), continuat inferior cu coccisul (11) și superior cu creasta sacrală medie (29), iar lateral, șanțurile sacrale care continuă găurile sacrale (30). Superior de sacru se observă vertebra L_5 cu procesele articulare (28) și fața articulară a corpului vertebrei S_1 (27).

În jurul articulației șoldului identificăm cele două incizuri (31-32), de sub spinele iliace anterioare, sprînceana acetabulului (12), plafonul acetabulului (13), fosa acetabulară (14), marginea inferioară a acetabulului (15), eminența iliopectinee (35), spina ischiadică (23), capul femural (18), cu foveea capului (33) și colul femural (19). Reperul 20 reprezintă așa-numitul "U" radiologic, care ne dă indicii despre conformația și integritatea fundului acetabulului. Buzele anterioare (16) și posterioare (17) ale acetabulului își suprapun opacitățile peste capul femural. Mai jos se observă pubisul (21) cu simfiza pubiană (26), ischionul (22) și găurile obturate (24). Strîmtoarea superioară (25) poate fi bine delimitată și studiată mai ales în radiografiile pe care incidența razelor formează cu planul frontal un unghi deschis superior de 45-60°.

Fracturile mai frecvente ale pelvisului sînt situate la nivelul ramurilor ischionului și pubisului, aripii iliace, acetabulului, iar luxațiile sînt de tipul disjuncțiilor pubiene sau sacroiliace.

Articulația șoldului poate fi studiată pe radiogrfafii de față și profil. Reperele de identificat pe radiografii de față sînt (fig. 249): spinele iliace antero-superioară (1) și antero-inferioară (2), cu incizurile respective (3-4), sprînceana acetabulului (5), tavanul său (6), fosa acetabulară (7), marginile inferioară (8), anterioară (9) și posterioară (10) ale acetabulului, interlinia articulară (11), capul femural cu foveea (12), colul femural (13), trohanterul mare (14), creasta intertrohanterică (15), trohanterul mic (16), "U"-ul radiologic (17), ischionul (18), spina ischiadică (19), linia arcuată (20, 22), pubisul (21). Fracturile în această regiune se observă cel mai frecvent la nivelul extremității superioare a femurului (fracturi capitale, subcapitale, de col, cervicotrohanteriene, pretrohanteriene, intertrohanteriene) sau ale acetabulului.

Pe radiografiile de față se poate observa arhitectura extremității superioare a femurului (fig. 250). Ca aspect general, traveele osoase pornesc din cele două corticale (medială și laterală) ale femurului, încrucișîndu-se în dreptul unghiului cervicodiafizar,

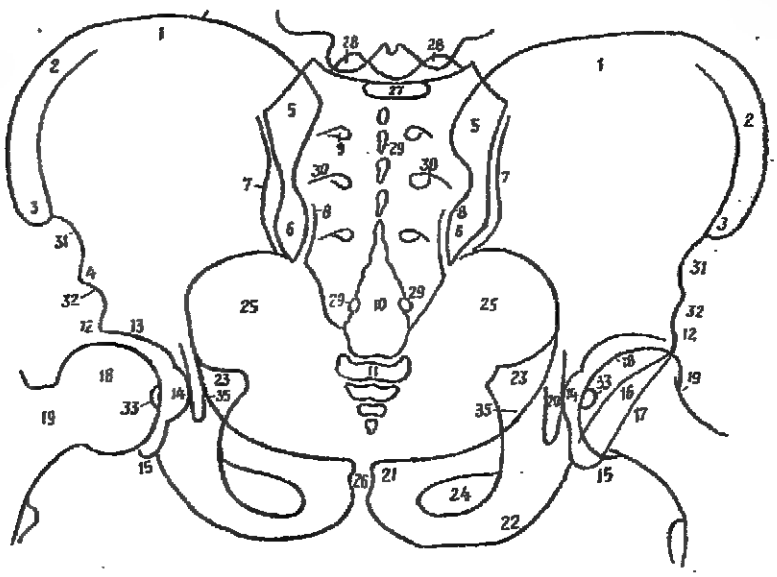

Fig. 249 RADIOGRAFIA DE FAȚA A PELVISULUI OSOS
- după I. PUȘCAȘ -

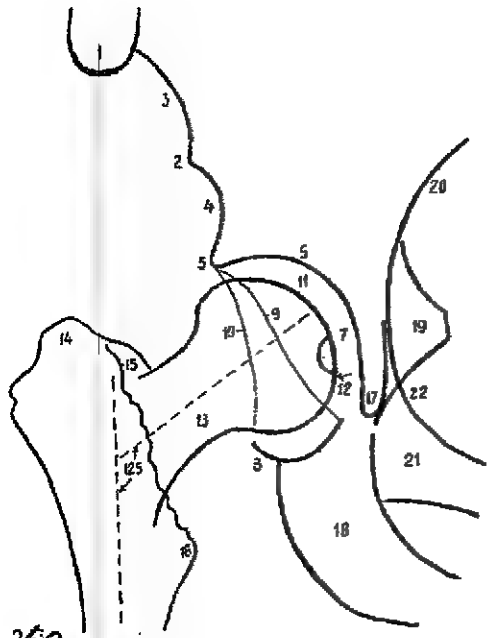

Fig. 250 RADIOGRAFIA DE FAȚĂ A ARTICULAȚIEI ȘOLDULUI – după I. PUȘCAȘ –

sub forma unei ogive. Traveele laterale (corticale externe sau arciforme - 2) se dirijează în axul colului spre cap, unde se încrucișează cu travee cefalice (1) și capitale (6). Corticala internă furnizează travee intertrohanteriene sau mediale (3), care se termină în trohanterul mare, unde sînt întărite de un fascicul trohanterian perpendicular pe traveele intertrohanteriene. Corticala medială, îngroșată în dreptul unghiului cervicodiafizar și prelungită pe partea inferioară a colului (5-4), poartă denumirea de arcul sau fasciculul Adams, iar condensarea osoasă rezultată din încrucișarea traveelor osoase dense din dreptul bazei micului trohanter poartă denumirea de pintenul Merkel (7). Acesta prezintă diferență de opacitate și densitate, putînd fi astfel apreciat gradul unei osteoporoze (test Hatmanu).

Un aspect aparte îl îmbracă pelvisul și articulațiile șoldului la nou născut. Oasele componente ale coxalului nu sînt încă sudate în dreptul acetabulului (ilion - 2, ischion - 3, pubis - 4). Locul viitoarei suduri poartă denumirea de cartilajul "Y" (1) și va dispare la 14-16 ani. Gaura obturată este deschisă medial pînă la vîrsta de 6-7 ani, realizînd o imagine de "rac" cu brațele mai deschise, care persistă.

Din extremitatea superioară a femurului se observă doar diafiza (6) și nucleul epifizar (5). Poziția nucleului epifizar este foarte importantă în diagnosticul unei displazii luxante a șoldului. Aceasta se stabilește cu ajutorul cadranelor descrise de Ombredanne (fig. 251), formate din două linii: una orizontală, trasă prin cartilajul în "Y", și alta verticală, coborîtă prin marginea sprîncenei acetabulare.

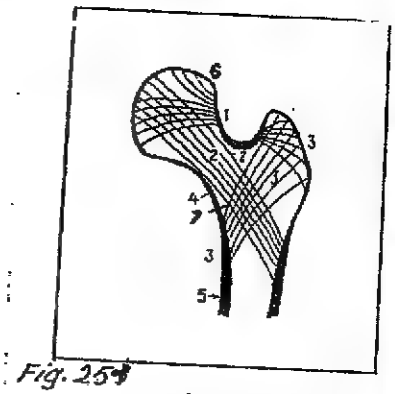

Fig. 254 ARHITECTURA EXTREMITĂȚII SUPERIOARE A FEMURULUI – după I. PUȘCAȘ –

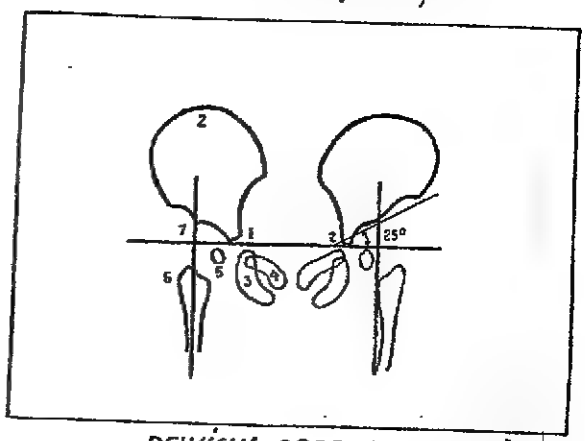

Fig. 252 PELVISUL OSOS AL NOU-NĂSCUTULUI – după I. PUȘCAȘ –

În mod normal, nucleul epifizar se găsește în cadranul infero-medial. Apariția sa în cadranele laterale atestă o displazie luxantă a șoldului: în cel inferior la copilul care nu a început să meargă și în cel superior la copilul care a mers.

Articulația genunchiului (fig. 252) se studiază în incidențele standard (față și profil), precum și în incidențele speciale (axială, incidență pentru articulația femuropatelară).

Pe radiografia de față, realizată în decubit dorsal cu raza în incidență perpendiculară sub vîrful patelei, identificăm: corticalele femurului (1), epifiza distală a femurului (2), condilii femurali (3, 4), tuberozitatea mușchiului adductor mare (5), patela (6), cu baza (17) și vîrful (7), care se suprapune peste incizura intercondiliană, epifiza superioară a tibiei (8), cu eminența intercondiliană marcată de cele două spine (13 - 14), pe care se inseră ligamentele încrucișate, condilii tibiali (9, 10), ale căror suprafețe sînt limitate de marginile anterioară (12) și posterioară (11). Lateral se află capul fibulei (15). Spațiul articular este notat cu 16. Pe condilul lateral al femurului se observă foseta mușchiului poplitеu (18).

Pe radiografia de profil identificăm condilii medial (1) și lateral (2) ai femurului, patela (3), tibia (4) cu eminența intercondiliană și condilii tibiali care proemină posterior (6), tuberozitatea tibială (7), de la care

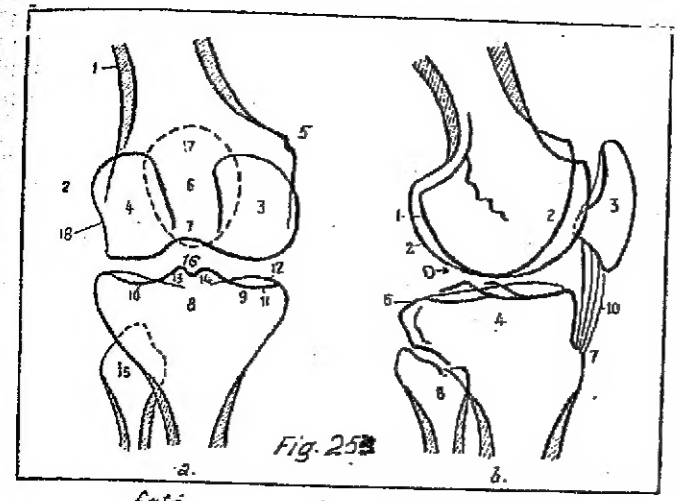

Fig. 252

a. Față b. profil

RADIOGRAFIA GENUNCHIULUI - după PUȘCAȘ

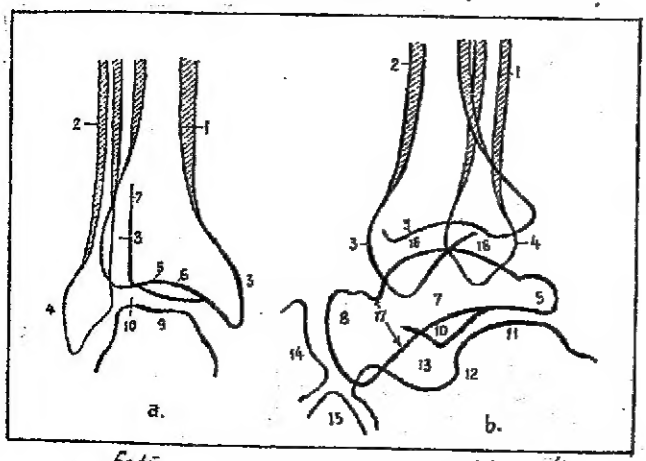

Fig. 254 - RADIOGRAFIA GLEZNEI - după PUȘCAȘ

a. Față b. profil

se întinde spre patelă opacitatea tendonului patelar (10). Posterior și inferior de condilii tibiali se observă capul fibulei (8).

Cele mai frecvente fracturi la acest nivel sînt ale patelei (fracturi transversale), ale condililor tibiali, ale capului fibulei sau supracondiliene ale femurului. Luxațiile sînt mai rare (luxația laterală a patelei sau luxația posterioară de genunchi).

Glezna și piciorul (fig. 253) se studiază în incidență de față și profil. Pentru calcaneu se utilizează și incidența axială, pentru articulația talocalcaneană o incidență oblică, iar pentru partea anterioară a piciorului, incidența 3/4.

Pe radiografia de față a gleznei se observă tibia (1), fibula (2), prelungite cu maleolele tibială (3) și fibulară (4), marginea anterioară a feței articulare a tibiei (5), marginea posterioară a acesteia (6), marginea anterioară a articulației tibiofibulare distale (7), spațiul articular al acesteia (8), talusul (9), interlinia articulară a gleznei (10) (tibio-fibulo-talară).

Pe radiografia de profil identificăm: tibia (2), fibula (1), maleola tibială (3), maleola fibulară (4), spațiul articular talocrural (16), talusul (7) cu capul său (8), colul (17), apofiza posterioară (9), sustentaculul tali (10), articulația talusului cu navicularul (14) și a calcaneului (12) cu cuboidul (15) și talusul (11), sinusul tarsian (13).

Pe radiografia de profil (fig. 254) se poate observa arhitectura scheletului acestei regiuni. De remarcat continuitatea traveelor osoase din tibie spre talus și calcaneu, iar de aici spre restul piciorului. La nivelul gleznei, cele mai frecvente fracturi se produc la nivelul maleolelor (mai ales maleola fibulară) și apoi la nivelul calcaneului și talusului. Luxațiile tibiotalare sînt de obicei posterioare (talusul se deplasează posterior față de tibie) și se asociază cu fracturi ale maleolelor. În rupturile sindesmozei tibiofibulare apare așa-numitul diastazis tibiofibular (talusul se deplasează lateral împreună cu fibula, depărtîndu-se de maleola tibială).

Pe radiografia de față a piciorului (fig. 255) identificăm talusul (1), maleola tibială (2), maleola fibulară (3), navicularul (4), cuboidul (5), cuneiformele I-III (6,7,8), metatarsienele I-V, oasele sesamoide ale halucelui (9), falangele proximale (10), mijlocii (11) și distale (12).

Pe radiografia de profil (fig. 256) se observă tibia (1), fibula (2), talusul (3), calcaneul (4), navicularul (5), cuboidul (6), cuneiformele I-III (7,8,9), metatarsienele (10), falangele (11,12,13).

Fracturile la acest nivel se produc cel mai frecvent în dreptul bazei metatarsianului V, capului metatarsianului II, falangei proximale și mijlocii sau la nivelul falangei distale a halucelui (prin strivire).

Osificarea scheletului membrului inferior. Coxalul se formează prin osificare encondrală din trei puncte primitive, cîte unul pentru fiecare os. Primul apare pentru osul iliac în săptămîna 7-9 și apoi în lunile 3-5 de viață intrauterină pentru ischion și pentru pubis. Cele trei puncte se întind spre acetabul, oasele fiind separate printr-un cartilaj în Y. Punctele secundare apar pentru creasta iliacă, tuberozitatea ischiadică, tuberculul pubic și pentru acetabul, care la naștere sînt cartilaginoase. Ele apar la pubertate, iar sudarea la restul osului are loc în jurul vîrstei de 20-25 ani. Defecțiunile în osificarea acetabulului reprezintă una din cauzele luxației congenitale de șold.

Femurul. Centrul pentru diafiză apare în săptămîna a 7-a, de unde iradiază spre extremități. La naștere este apărut punctul pentru epifiza inferioară (punctul Beclard), reprezentînd împreună cu epifiza proximală a tibiei, singurele epifize a căror osificare este începută la naștere. Prezența sa este folosită în medicina legală pentru stabilirea duratei vieții intrauterine. El este mai puțin constant decît cel din epifiza proximală a tibiei. Se prezintă ca o zonă roșie, de 4-5 mm diametru, înconjurată de cartilaj de culoare albă. Importanța sa este cu atît mai mare cu cît rezistă și

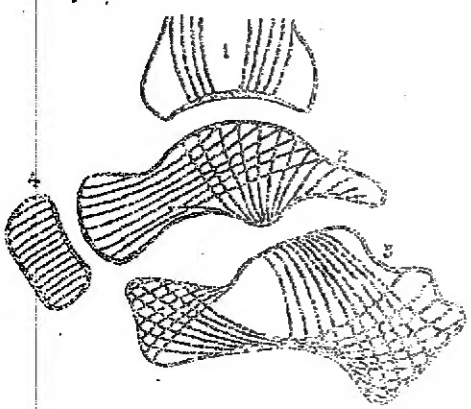

Fig.255 Arhitectura oscasă tibio-tarsiană - după I.Pușcaș.

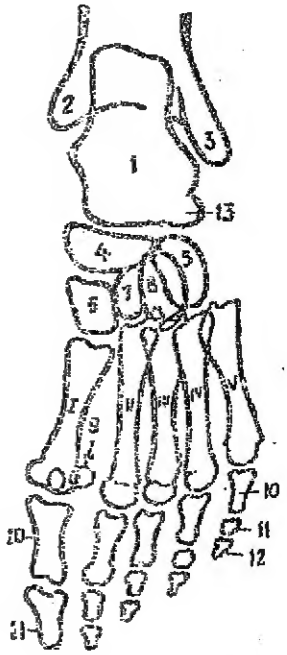

Fig.256 Radiografia de față a piciorului - după I.Pușcaș.

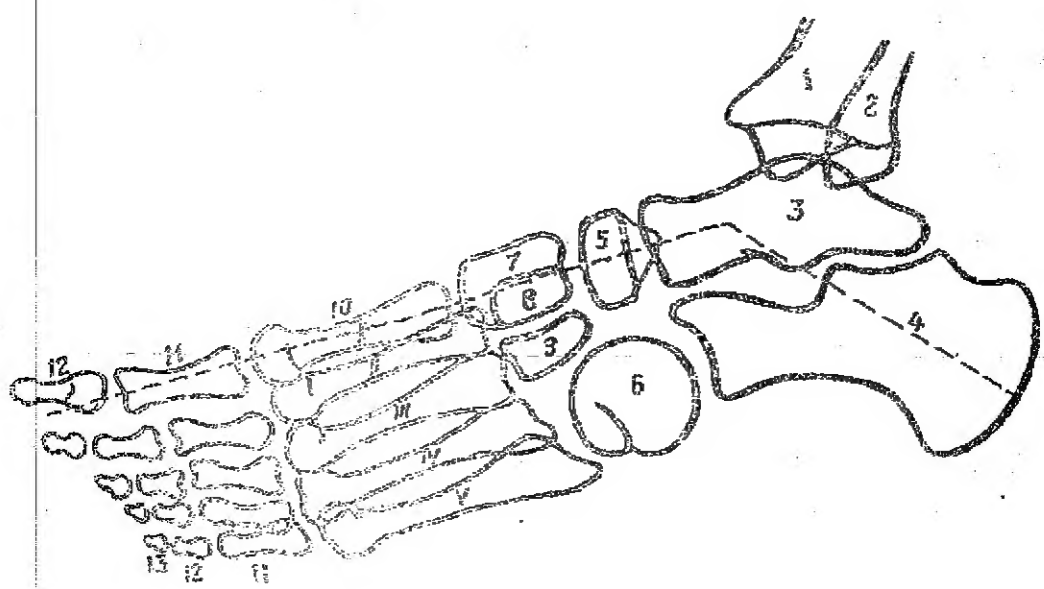

Fig.257 Radiografia de profil a piciorului - după I.Pușcaș.

la putrefacția avansată. În jurul vîrstei de 1 an apare centrul pentru cap, la 3-5 ani pentru trohanterul mare și la 5-10 ani pentru trohanterul mic. Sudarea la diafiză are loc după pubertate.

Patela. Centrul său de osificare apare la vîrsta de 3-5 ani. Osificarea este completă la pubertate.

Tibia. Centrul pentru diafiză apare în săptămîna a 7-a. Punctul pentru epifiza proximală apare ca și cel al epifizei distale a femurului și iradiază spre tuberozitatea tibială. Sudarea epifizelor la diafiză se face la vîrsta de 18-20 ani.

Fibula. Centrul pentru diafiză apare în săptămîna 5-6, cel pentru epifiza proximală între 3-5 ani, iar pentru epifiza distală, între 2-4 ani.

Tarsul. Calcaneul și talusul au centrii apăruți la naștere, cuboidul în 60% din cazuri are centrul apărut la naștere. Între 2 și 4 ani apar centrii pentru cuneiformul lateral, iar pentru celelalte oase ale tarsului, pînă la 13 ani.

Metatarsul și falangele au puncte de osificare asemănătoare cu cele de la mînă.

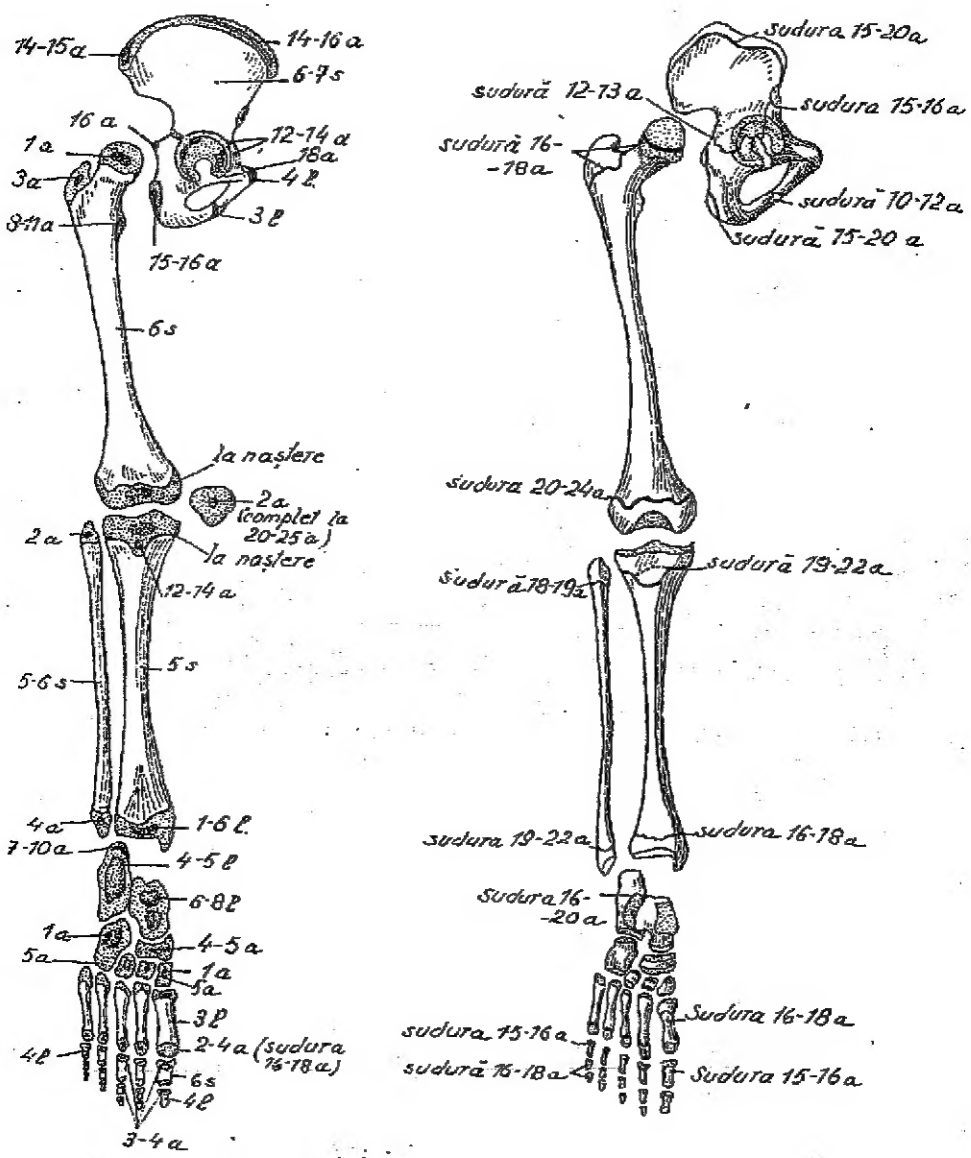

Fig.258 Punctele de osificare ale membrului inferior.

CUPRINS:

ANATOMIA MEMBRELOR

MEMBRUL SUPERIOR 3

ANATOMIE DESCRIPTIVĂ 5

SCHELETUL MEMBRULUI SUPERIOR 6

MUȘCHII MEMBRULUI SUPERIOR 16

VASCULARIZAȚIA MEMBRULUI SUPERIOR 22

ARTERELE MEMBRULUI SUPERIOR 36

VENELE MEMBRULUI SUPERIOR 36

LIMFATICELE MEMBRULUI SUPERIOR 43

INERVAȚIA MEMBRULUI SUPERIOR 45

ANATOMIA APLICATĂ A MEMBRULUI SUPERIOR 46

ANATOMIA TOPOGRAFICĂ A MEMBRULUI SUPERIOR 59

DISECȚIA MEMBRULUI SUPERIOR 59

ANATOMIA PE VIU A MEMBRULUI SUPERIOR 72

ANATOMIA RADIOLOGICĂ A MEMBRULUI SUPERIOR 76

MEMBRUL INFERIOR 82

ANATOMIE DESCRIPTIVĂ 88

SCHELETUL MEMBRULUI INFERIOR 88

ARTICULAȚIILE MEMBRULUI INFERIOR 96

MUȘCHII MEMBRULUI INFERIOR 105

VASCULARIZAȚIA MEMBRULUI INFERIOR 130

ARTERELE MEMBRULUI INFERIOR 130

VENELE MEMBRULUI INFERIOR 142

LIMFATICELE MEMBRULUI INFERIOR 147

INERVAȚIA MEMBRULUI INFERIOR 149

PLEXUL LOMBAR 148

PLEXUL SACRAL 153

BIOMECANICA MEMBRULUI INFERIOR 160

ANATOMIA APLICATĂ A MEMBRULUI INFERIOR 166

ANATOMIA TOPOGRAFICĂ A MEMBRULUI INFERIOR 166

DISECȚIA MEMBRULUI INFERIOR 181

ANATOMIA PE VIU A MEMBRULUI INFERIOR 187

ANATOMIA RADIOLOGICĂ A MEMBRULUI INFERIOR 197